BIBLIOTECA NAZIONALE VITT. EMANUELE
202
6 G
4
ROMA

LE TAVOLE SI TROVANO
AL 202 BANCONE 1 B 12-16

ANATOMIA

PATOLOGICA

DEL CORPO UMANO

ANATOMIA PATOLOGICA
DEL CORPO UMANO

O

DESCRIZIONE CON FIGURE IN LITOGRAFIA COLORITE

DELLE DIVERSE ALTERAZIONI MORBOSE

DI CUI IL CORPO UMANO È SUSCETTIBILE

DI

J. CRUVEILHIER

PROFESSORE D'ANATOMIA ALLA FACOLTA' DI MEDICINA DI PARIGI, MEDICO DELL'OSPIZIO DELLA SALPÈTRIÈRE, CAVALIERE DELLA LEGION D'ONORE, MEMBRO DELL'ACCADEMIA REALE DI MEDICINA, PRESIDENTE PERPETUO DELLA SOCIETA' ANATOMICA

PRIMA VERSIONE ITALIANA

PER CURA

DEL DOTT. PIETRO BANCHELLI.

VOLUME IV.

FIRENZE

PER VINCENZO BATELLI E COMPAGNI

1841.

Digitized by Google

Fascicolo 61.

MALATTIE DELLA SPINAL MIDOLLA.

(Tavole I e II.)

Studj sulla paraplegia.

Assai ne incresce, che mentre le odierne menti tutte assidue si stanno nella considerazione delle malattie interessanti l' encefalo, le alterazioni della spinal midolla rimangansi, se non completamente neglette, certo non studiate con sufficiente zelo e perseveranza. Il solo Ollivier d' Augers fra di noi, tracciava un' istoria di siffatte malattie, nella quale però, sebbene in grandissimo numero sieno i fatti registrati, pure, uopo è confessare, che l'anatomia patologica, il diagnostico e la terapia lasciano ancora molto a desiderare. Chè se rintracciar ne piacesse le cagioni da cui dipende il sostar della scienza in tal genenere di lesioni , queste , a mio avviso, ritroverebbersi non nella lunghezza e difficoltà della sezione della spina, poichè a tale oggetto non mancano gli adattati strumenti, nè tampoco manca lo zelo investigatore dei medici degli spedali e dei giovani alunni che vi sono addetti, ma piuttosto nella maniera incompleta colla quale procedesi allo studio della spinal midolla.

Infatti, nell' istesso modo che molte alterazioni del cervello rimascersi, lungo tempo, nascoste, perchè l'esame di

questo viscere limitossi alla osservazione della sua superficie coperta dalle sue membrane; così, a più forte ragione, doveansi rimanere inosservate le lesioni del midollo spinale, esso pure esaminato col suo nevrilemma, la di cui spessezza ed il di cui aspetto perlato, mascherano ed il colore e la consistenza dell' organo. Aggiungete poi la difficoltà della asportazione del nevrilemma spinale su delle midolle le quali non ponno esaminarsi se non che ventiquattro, o trentasei ore dopo la morte; quindi la facilità delle contusioni della midolla stessa, operate dai rachitomi di cattiva qualità: tutte cause che influir ponno sulla frequente nullità dei resultati per la scienza in seguito alla sezione della spina, e che spiegano sufficientemente il frequente disaccordo tra i sintomi osservati al letto del malato e le resultanze necroscopiche.

Infatti, le più spesse volte, giudicasi della consistenza della midolla a traverso il nevrilemma, senza riflettere, che la compressione operata dal nevrilemma stesso, può far credere normalmente compatte delle midolle le più molli. Nè vizioso si è il limitarsi a praticare, nelle sezioni di quest' organo, diverse incisioni perpendicolari al suo asse, a distanze diverse; poichè, come io stesso ho replicate volte osservato, ponno aversi da queste, tutte le apparenze di una midolla che sia andata soggetta alla apoplessia capillare, cioè, le macchie gialle, o giallo-chiare, le cicatrici miliari bruno-marrone o bruno aranciato ec. Finalmente, per le suaccennate cause, vidersi più volte dimostrare come rammollite nella loro sostanza grigia delle midolle perfettamente sane; e viceversa, ritenerne sane altre, le quali offrivano importantissime alterazioni (*).

(*) Ma che diremo di alcune osservazioni sui rammollimenti della midolla, nelle quali ammettevasi detto rammollimento nella sostanza grigia, ignorando, che nello stato normale, questa sostanza presenta un aspetto di polpa molle? In quanto poi ai rammollimenti che sono non

Dal canto mio, la mia posizione alla Salpètrière, ove raccolte stanno tutte le paraplegie, come tutte le emiplegie incurabili degli spedali, offrivami l' occasione di pagare il mio tributo alla scienza in questa sì importante sezione di malattie. Intanto, colle tavole I e II di questo fascicolo, propongomi di qui rappresentare un certo numero di fatti, i quali se non risolveranno intieramente alcune questioni, daranmi, almeno, il destro di bene stabilirle e forse di avvicinarne la spiegazione, servendo così, tali casi, come di pietra di confronto, sia per altri osservatori, sia per me stesso. E qui ricorderò, che una questione esattamente stabilita è per metà risoluta. Nè voglio io nascondere, che quanto più vado inoltrandomi nello studio delle lesioni materiali dei nostri organi, più tocco con mano questa verità, che le stesse lesioni materiali, a circostanze d' altronde eguali, determinano costantemente i medesimi effetti, si manifestano cogli stessi sintomi; e che le pretese anomalie ripeter si deggiono da condizioni affatto estrinseche alla alterazione principale.

I fatti relativi alla paraplegia si suddividono in quelli che spettano alla compressione della spinal midolla, e che per conseguenza tengono ad una causa estrinseca alla midolla stessa, ed in quelli referibili alla lesione del tessuto proprio di quest' organo. Fino ad ora non erano stati annunziati caratteri differenziali, evidenti, positivi, tra la paraplegia per compressione e la paraplegia per alterazione del tessuto della midolla.

altro che i prodotti dell'azione dello scalpello anatomico, posso assicurare averne io osservati in grandissimo numero; e di più, credo aver riconosciuto la descrizione di questi rammollimenti artificiali in molte osservazioni, e segnatamente in un caso in cui, essendo stata obliquamente offesa la midolla per un colpo di forbici, notavasi patentemente in essa la incisione a scarpa, i di cui bordi venivano separati da una bianca poltiglia.

Paraplegia per compressione della midolla.

Paraplegia con flessione e rigidità permanente degli arti inferiori. — Morte in seguito a delle escare ed alla infiammazione cangrenosa corrispondentemente alle regioni del trocantere e del sacro. — Tumore canceroso sub-aracnoideo attorno la porzione di midolla che corrisponde alla terza vertebra dorsale.

(Figg. 2, 2', 2'', tav. I.)

Piri, di 60 anni, una volta servente di spedale, quindi operaja, giacevasi ammalata nel letto segnato di N.° 16, clinica S. Antonio, allorchè nel settembre del 1832, io presi servizio alla Salpètriére, in luogo del sig. Rostan.

Trovai questa donna nello stato seguente: gambe validamente flesse sulle cosce, e queste sul bacino, flessione portata al punto, che i talloni mostransi a contatto delle natiche, con una marcata rigidità nei muscoli dai quali detta flessione viene operata. Questa rigidità però che rende assai difficile la distensione degli arti, cessa affatto al di là delle articolazioni del ginocchio, osservandosi invece i muscoli della gamba e del piede in uno stato di rimarchevole flaccidezza.

Una volta operata la estensione delle gambe, se queste si abbandonino bruscamente a loro stesse, le si veggono riprendere istantaneamente la loro abituale posizione marcatamente flessa, alla maniera stessa di una molla che venga ad esser piegata.

Quando si fa alzar l' ammalata, dandole la situazione eretta del tronco sul bacino, si è obbligati a portar le gambe al di sotto il livello del piano della sedia, poi-

chè, altrimenti, i talloni anderebbero ad applicarsi sulle natiche, e impossibile si renderebbe la posizione sedente.

Del resto, *completa è la paralisi del moto volontario* negli arti inferiori, per cui avendo io voluto osservare cosa accadeva tenendo la malata in posizione verticale, piuttosto che un mezzo di locomozione, viddi allora che gli arti inferiori divenivano non altro che un vero imbarazzo.

Ed invece del muovimento volontario esistono in detti arti delle contrazioni involontarie e come dei sussulti dolorosissimi e frequentissimi; muovimenti che non sono delle semplici scosse, ma dei moti bruschi e violenti, i quali altri limiti non hanno che quelli costituiti dalle natiche per la flessione delle gambe sulle cosce, e quelli della parete anteriore dell'addome per la flessione delle cosce sul bacino. A prevenir frattanto tali disordini uopo si rende il mantenere le gambe nella estensione, ciò che si ottiene facendo passare al di sopra le gambe stesse dei panni i quali vanno a fissarsi al telajo del letto.

La sensibilità si conserva negli arti inferiori, in tutta la sua normalità.

Del rimanente, integrità perfetta del moto e del senso negli arti superiori; volontaria è la emissione delle orine e delle fecce; integre le facoltà intellettuali.

Ecco frattanto i commemorativi di questo caso: sei anni addietro questa donna era stata rovesciata all'indietro da un colpo di timone di carrozza, circostanza, alla quale essa fa rimontare la sua malattia, abbenchè avesse ella, in seguito, potuto camminare pel corso di due intieri anni. Però, fino da quell'epoca, avea essa risentito marcato dolore alle articolazioni delle ginocchia, oltre ad un senso di legatura nei muovimenti, tanto che era essa soggetta a cadere, ogni volta che tentava di camminare a passo accelerato; sembravale, nei primi tempi,

che le ginocchia fossero come inceppate, e come se un cuscino esistesse tra la pianta dei piedi ed il suolo.

Devenendo alla cura di questa ammalata, faccio applicare due moxa alla regione lombare; ma, in breve, altri moxa spontanei, dir voglio di escare di un carattere assai grave, si stabiliscono sulla regione del sacro, e fanno, in momenti, dei rapidi progressi. Le contrazioni dolorose degli arti che fecersi, mano a mano, più frequenti, parvemi dovessersi riguardare come un soggetto di una più speciale indicazione; per cui, infatti, impiegato l' oppio a piccola dose, si ottenne un allontanamento nei parosismi, ed una attenuazione nell' intensità del dolore.

L' escara del sacro portò, in poco tempo, allo stato adinamico; il polso si fe' di piccolo, impercettibile; la lingua coprissi di patina fuliginosa. L' ammalata cessò di vivere il 16 ottobre 1832.

Apertura del cadavere il 18. Aperta la spina, asportai la midolla colle sue membrane. Quindi, incisa la dura madre, raggiunsi la causa della paraplegia in un tumore ovoide T (fig. 2') grigiastro, molle, a limiti ben marcati superiormente, ove trovavasi a livello della seconda vertebra dorsale, mentre nella sua parte inferiore presentava un prolungamento terminato in una punta. Questa produzione accidentale occupava la faccia anteriore della midolla, la quale restava da essa circondata come da una mezza guaina; sviluppavasi quindi entro il tessuto cellulare sub-aracnoideo e aderiva intimamente alla aracnoide stessa.

La fig. 2 mostra la midolla spinale vista dalla sua faccia posteriore ed il suo appianamento, indotto ivi dalla presenza del tumore.

Nella fig. 2' si ha del pari rappresentata la midolla nella sua faccia anteriore, sgombra dal tumore T, che è stato respinto sui lati. Esso mostrasi non avere alcun rapporto col tessuto proprio della midolla stessa, nè tam-

poco col suo nevrilemma consistendo tutta la lesione della midolla spinale non in altro che nella sua compressione.

La fig. 2" rappresenta una sezione antero-posteriore della midolla corrispondentemente al punto della suaccennata depressione, la quale, in questa figura si vede essere assai considerevole. La midolla presentava in questa parte, uno strozzamento; il suo tessuto pareva fosse ivi come completamente obliterato, e come se la midolla stata fosse compressa tra due dita, per cui tanto superiormente che inferiormente ad esse il suo tessuto venisse a rigonfiare.

Il tumore, esaminato nella sua sostanza propria, è granuloso, di un color grigio cinereo, molto analogo al colore della sostanza corticale dei corpi striati, coi quali ritiene pure una analogia sotto il rapporto della consistenza, essendo piuttosto molle; infatti lasciasi esso rompere e riducesi in polpa colla massima facilità, e sebbene, a prima vista, non di aspetto vascolare, esaminato però colla lente, offre grandissima quantità di piccoli vasi. Frattanto considerai questa alterazione da riportarsi al cancro encefaloide, e potei in essa riscontrare la più grande analogia coi tumori molli, granulosi, e grigi, che nascono sì frequentemente dalla faccia interna della dura-madre che riveste il cranio, o che si sviluppano nel tessuto cellulare sub-aracnoideo del cervello.

Cervello, cervelletto e porzione superiore della midolla perfettamente sani; il polmone destro indurito e melanotico nella sua sommità: lo stomaco amplissimo; il piloro situato corrispondentemente e a destra dell'ombellico.

Niuna alterazione negli intestini.

Un piccolo polipo muccoso nell' utero.

Le escare sunnotate sono estesissime tanto in larghezza che in profondità. Presso la regione dei gluzj veggonsi come delle specie di fuocolari cangrenosi.

Riflessioni. — In questo caso era dunque la paraplegia il resultato di una compressione la quale veniva operata da un tumore molle e granuloso, probabilmente di natura encefaloide, sviluppato nel tessuto cellulare sub-aracnoideo; e questo tumore, malgrado la sua mollezza, esercitava sulla midolla una compressione sufficiente a intercettare il moto, ma non la sensibilità delle parti.

Occupava esso, come vedemmo, non la regione lombare, ma la parte superiore della regione dorsale; circostanza, che ne fa ricordare il principio, che nelle paraplegie perfettamente limitate agli arti inferiori, l' alterazione morbosa non occupa necessariamente la regione lombare, e che della origine apparente dei nervi spinali molto più superiore è a ritenersi la loro origine reale, ed assai più profonda e non apprezzabile dalle anatomiche investigazioni.

I caratteri clinici di questa paraplegia per compressione riducevansi ai seguenti: 1.° integrità di sensibilità; 2.° integrità di escrezioni alvine; 3.° paralisi del moto volontario; 4.° flessione permanente con rigidità; 5.° contrazioni e scosse spasmodiche estremamente dolorose. Così, l' azione della midolla era solo in parte intercettata, mentre il cordone midollare mostravasi, in un punto, talmente compresso, che, di primo tratto, avrebbesi potuto dubitare, se anche un resto di midolla esistesse nella parte compressa.

Che in quanto alla conservazione della sensibilità e non del muovimento, osserveremo: che il tumore occupando la regione anteriore della midolla, ossia comprimendo direttamente i cordoni anteriori dei nervi spinali, costituisce una prova di fatto in favore della opinione dei sigg. Carlo Bell, Schau e Magendie sugli usi e dei cordoni spinali e delle radici nervose.

Non infrequentemente si ha luogo di riscontrare delle produzioni grigio-rossastre, granulose, di una consistenza

che non sorpassa quella del cervello, entro il tessuto sub-aracnoideo della midolla, come in quello sub-aracnoideo della massa encefalica; e più volte mi ritrovai a vedere dei tumori di questa natura nascere dalla faccia interna della dura madre che riveste il cranio.

Il sig. Duplay, Capo della clinica del sig. Rostan, rimise, in nome di questo Professore, una porzione di midolla appartenente a un vecchio di sessantatre anni, paraplegico di senso e di moto, che morì in compendio per una emorragia cerebrale. — Indipendentemente dal fuocolare apoplettico cerebrale, formatosi nell' ultimo giorno della vita, riscontravansi attorno la spinal midolla, nel tessuto cellulare sub-aracnoideo, due produzioni morbose del tutto simili a quelle rappresentate dalla tav. I. Una inferiore era situata in mezzo ai nervi della cauda equina, del volume di una grossa nocciuola e di un color grigiastro, molle, e granulosa e come semi-trasparente; la sua superficie vedeasi percorsa da dei vasi venosi sviluppatissimi che le formavano come una specie di guaina. L' altro tumore poi che occupava la parte superiore e posteriore della regione dorsale, avea una forma olivare, ed il suo tessuto era identico a quello del tumore inferiore. I fascetti posteriori e mediani della midolla erano polposi, grigiastri e semi-trasparenti in tutta la porzione corrispondente alla sede del tumore.

Finalmente, altro esempio di tumore identico ai già descritti, sviluppato attorno l' estremità inferiore della midolla e nel centro della cauda equina, troverassi nelle figg. 1, 1' e 1", tav. I.

Nel caso di tumori sub-aracnoidei con aderenza della lamina viscerale della aracnoide alla lamina parietale, potrebbe ammettersi l'origine del tumore dalla faccia interna della dura-madre per mezzo di un prolungamento peduncolato o non peduncolato di questa membrana: e probabilmente meritano un posto in questa categoria molte osser-

vazioni, nelle quali è stato detto, che dei tumori di natura encefaloide o di altra natura, erano contenuti nella cavità della aracnoide. Così pure tra questi casi può noverarsi quello a cui spettava un pezzo patologico presentato alla Società anatomica, il 5 settembre 1833, e che avea appartenuto ad un vecchio morto di paraplegia con contrazione spasmodica degli arti paralizzati. In quest'individuo la midolla spinale era rimasta compressa nel punto corrispondente alla parte media della regione dorsale, da un tumore olivare di venti linee di lunghezza, aderente alla dura madre per mezzo di un peduncolo sottile e fibroso; tumore che offriva pochissima consistenza, di un colore grigiastro, coperto da sottil membrana che veniva a costituirgli come una specie di ciste. Il pezzo essendo stato conservato nell' acqua-vite canforata, era talmente raggrinzato, che riescimmi assai difficile l' acquistare sulle sue proprietà fisiche tutte quelle nozioni, che io avea potuto procurarmi nei casi precedenti; nonostante credei poterlo caratterizzare di natura encefaloide. Notabilmente diminuita di volume mostravasi la spinal midolla nel punto corrispondente alla sede di questo tumore.

La paraplegia, come qualunque paralisi parziale, può riconoscer per causa una compressione esercitata direttamente sui nervi spinali da dei tumori sviluppati lungo il tragitto di questi nervi stessi. Il sig. Monod presentò alla Società anatomica un segmento di spinal midolla appartenente a un individuo attaccato, fino da molto tempo, da paralisi incompleta del moto delle estremità inferiori con dolori eccessivi in dette estremità. Come causa di questa paralisi dolorosa stavano nel punto corrispondente all' ottava e nona vertebra dorsali, tre piccoli tumori fibrosi, oblonghi, situati sul tragitto e nella spessezza delle radici o propagini nervose anteriori, le quali mostravansi atrofizzate e come immedesimate coi detti tumori, mentre le radici posteriori erano rimaste intatte. E que-

sto caso puranco concorre ad appoggiare la teoria sulla sede esclusiva del moto nelle radici nervose anteriori, e della sensibilità nelle posteriori.

I tumori sub-aracnoidei della spinal midolla costituiscono una tra le molte cause della paraplegia per compressione. Tra queste la più comune è la frattura della colonna vertebrale. I casi di paraplegia per frattura recente sono così frequenti, che quasi superfluo si renderebbe il citarne degli esempj; non così però di quelli che riconoscono per causa la frattura consolidata, i quali sono rarissimi a riscontrarsi. Solo, qualche esempio potrei riportarne di frattura in corrispondenza della regione lombare, sia presso il tubercolo inferiore della spinal midolla, sia al di sotto di questo, facendosi la compressione sulla cauda equina. Il fatto seguente sembrami meritare, sotto questo rapporto, di esser qui ricordato (*), ed in esso troveremo pure dei marcati rapporti di analogia con quello da me riportato in uno dei primi fascicoli di quest' opera.

La Moureau, di 75 anni, nel giorno 15 marzo 1834, cadde a sedere da dodici piedi d' altezza, nè potè da se stessa rialzarsi. Fino da quell' epoca, essendole riescito impossibile il camminare, fu ammessa, dopo tre mesi dalla caduta, alla Salpétrière, come incurabile.—L' ammalata era costretta al decubito dorsale; sensibilità tattile dei piedi abolita fino ai malleoli, ottusa al di sopra di quelli, e sempre più sviluppata a misura dello avvicinarsi al tronco. In mezzo però a questa loro insensibilità i piedi, a quando a quando, fan provare alla ammalata delle bucature dolorose simili, secondo ella si esprime, alla sensazione della bruciatura, e che si estendono alle gambe ed alle cosce. Era frattanto a rimarcarsi la posizione dei piedi: le dita rimaneansi marcatamente flesse sul metatarso, ed i piedi validamente stesi sulle gambe, restavano immobili in questa attitudine.

(*) Osserv. raccolta dal sig. Diday interno allo Spedale.

Superstite, quantunque incompleta, era la miotilità nei muscoli che muovono la gamba e la coscia.

L'ammalata fu collocata nella sezione delle *gateuses*, ciò che suppone la emissione involontaria delle orine e delle materie fecali. Mancai di osservare, se questa incontinenza teneva realmente all' assenza dell' impero della volontà, o sivvero, a una mala abitudine determinata dalla difficoltà di tenersi seduta.

Nel rimanente, l' ammalata godeva della più perfetta salute. La paraplegia non fece alcun progresso nè in bene nè in male, ed io mi astenni da qualunque metodo curativo. Il 22 luglio 1835, la Moureau fu sorpresa da tutti i sintomi di colera, a cui soccombè nel giorno 26. Taccio qualunque dettaglio estraneo al mio soggetto, e solo ricorderò la esistenza della nefrite cronica, circostanza tanto più importante, in quanto che molti autori han creduto doversi ad essa riportare certe paraplegie, le quali hanno essi riguardate come affatto indipendenti da qualunque lesione della midolla.

Alla necroscopia, il corpo della prima vertebra lombare mostravasi come schiacciato, non avendo che sole quattro linee, invece di un pollice di altezza. Questa depressione era assai più marcata nella parte anteriore che nella posteriore di detto corpo, intanto che le due metà della vertebra vedevansi riunite in un angolo rientrante in avanti, sporgente in dietro; e questa prominenza angolare, e soprattutto una punta ossea di tre linee di lunghezza, nata dalla parete anteriore del canal vertebrale, costituivano la causa comprimente della midolla. La notata punta ossea potea venir riguardata o come un frammento staccato della vertebra o come una dipendenza del callo.

I fori di conjugazione, alla formazione dei quali prendeva parte questa prima vertebra lombare, non aveano subìto alcuna deformità.

Il bulbo inferiore della spinal midolla (ove la midolla era rimasta offesa dalla punta ossea) offriva una depressione trasversale, che tanto mostravasi pronunziata dal lato della faccia posteriore, come da quello della faccia anteriore della midolla. Questa depressione sensibile alla vista, era anche più sensibile al tatto, col quale avvertivasi una mancanza di resistenza, prova evidente dell' assenza quasi completa, in detto punto, del tessuto midollare.

La sezione verticale della midolla mostrava, in corrispondenza della notata depressione, del cellulare, le di cui maglie erano ripiene da una specie di poltiglia bianca, simile a della sostanza midollare che fosse rimasta disfatta e quindi compenetrata di siero. In quest' istessa sezione non riscontravasi colore di sorta, nè giallo, nè bruno; ciò che stava ad escludere qualunque precedente stravaso di sangue.

Potea dunque dirsi, esistere un rammollimento della midolla, prodotto dalla compressione che la midolla stessa avea sofferto in grazia della frattura; e l'aspetto dell'organo in quella sua parte, sembravami presentare il tipo delle cicatrici del tessuto midollare, che susseguono al rammollimento bianco.

Riflessioni. Le circostanze principali di questa osservazione sono la completa abolizione della sensibilità tattile con bucature dolorose, la singolar posizione e la immobilità dei piedi, l' aumento progressivo del senso e del moto a misura dello avvicinarsi al tronco.

La compressione erasi operata sul tubercolo inferiore della spinal midolla, e per conseguenza non ne andavano offesi tutti i nervi situati al di sopra del punto depresso; così, la paraplegia era, come vedemmo, assai incompleta. A mala pena concepisco, come tanto i nervi che nascevano direttamente dal tubercolo midollare, come

quelli aventi origine al di sotto di esso, atti fossero a qualunque benchè minima funzione di trasmissione; ed io ben volentieri mi sentirei inclinato a riportare la origine dei nervi che si distribuiscono ai piedi, alla porzione della midolla situata inferiormente alla depressione, abbenchè l'anatomia ne insegni, che i nervi dei piedi altro non sono a considerarsi che come uno smembramento di quelli che si distribuiscono alle diverse parti degli arti inferiori. Le bucature dolorose poi da cui l'ammalata veniva afflitta, provano sufficientemente, che insieme colla sensibilità tattile completamente abolita, può aversi superstite la sensibilità organica.

In quanto al modo di cicatrizzazione della porzione di midolla rammollita, che, come vedemmo, ne offerse del cellulare infiltrato di polpa bianca, simile a della sostanza cerebrale come disfatta e diluta nel siero, di un aspetto dell' acqua di calce, è da avvertirsi la identità di questo modo di cicatrizzazione con quello da noi osservato in un gran numero di casi di rammollimento bianco del cervello.

Quindi le bucature dolorose che, come più volte accennammo, univansi in questo caso, alla paraplegia, stanno a dimostrare, che l'istessa causa, secondo i diversi gradi di sua azione, può dar luogo ora ad una paralisi non dolorosa, ora a paralisi congiunta a dolore. Nel caso di che vado qui sotto a dare il racconto, il dolore era assai più intenso di quello fosse nel caso testè narrato, la midolla non avendo provato, nel primo, quella soluzione di continuità, a cui era andata soggetta nel secondo; per il che può dirsi, che il dolore sta, in questa malattia, in ragione inversa della lesione della midolla.

Così, la paralisi senza dolore suppone una soluzione di continuità completa dell' organo; mentre, od una irritazione soltanto, senza alcuna soluzione di continuità, od una soluzione di continuità incompleta vi fa ammet-

tere la paraplegia con dolore. La paraplegia con dolore è dunque un grado meno avanzato di malattia della paraplegia senza dolore. La prima esser può sempre suscettibile di cura; la seconda è affatto superiore a qualunque rimedio. Finalmente nel caso di paraplegia per compressione, la lesione della sensibilità eguaglia, seppur non sorpassa, la lesione della miotilità.

Paraplegia dolorosa per degenerazione cancerosa di una vertebra. — Morte per pneumonite.

Chevallier (Elisabetta-Adelaide), di 64 anni, entrò, gli 8 marzo 1837, nella infermeria della Salpètrière, Sala S. Alessandro, N.° 18, nello stato seguente.

Paraplegia incompleta; dolori vivissimi e quasi continui alle ginocchia, ai garetti, ai talloni e lungo i nervi ischiatici. La immobilità dei muscoli è del pari dolorosa che la loro contrazione.

Egualmente dolorosi sono i movimenti volontari come i movimenti comunicati, ed il carattere del dolore ha in sè dello istupidimento od informicolimento.

Nel letto, l' ammalata può muover le gambe. Alzata, essa cammina sostenuta da due persone: eseguisce, egli è vero, i moti di progressione, ma staccando ben poco il piede dal suolo e quasi strascicandolo, per cui ella caderebbe come una massa inerte, se le mancasse il sostegno. Ad egual grado è la malattia in ambedue gli arti inferiori; i superiori non presentano lesione di sorta alcuna; frattanto l'esame della region lombare fa ritrovare la causa materiale di questa paraplegia in una protuberanza delle apofisi spinose della seconda vertebra dorsale e della prima lombare; anormalità, sulla quale impossibile mi riesce il determinare la causa speciale, che loro ha dato origine.

Per commemorativi mi vien riferito: che fino da un anno, l'ammalata trovavasi in questo stato, il quale essa attribuiva ad un raffreddamento istantaneo, perchè immediatamente a questa causa, avea succeduto il dolore con tumefazione alla regione lombare; che limitato, di principio, alla regione lombare, questo dolore erasi, in seguito, esteso alla coscia destra, poi alla coscia sinistra, lungo i nervi ischiatici ed alla parte interna delle cosce; che le gambe ed i piedi, nel primo tempo rispettati, non avean tardato essi pure a venir compresi dalla malattia.

Prescrissi due moxa da ciascun lato della protuberanza esistente alle apofisi spinose, e l'oppio usato internamente per calmare il dolore.

L'ammalata trovossi tanto meglio, che richiese di escire dall'infermeria alla fine del marzo: vi fu però ricondotta li 25 settembre.

Riscontrai allora tutti i segni razionali di una pneumonite acuta, giunta al suo ultimo periodo; per cui parvemi l'ammalata non offrisse la benchè minima speranza di guarigione: ricusandosi essa a mettersi seduta sul letto, dovei contentarmi di ascoltare il torace anteriormente, e da questo esame resultommi respirazione puerile a sinistra, rantolo a grosse bolle a destra. Il 26, fu praticato un salasso; il 28, furono amministrate due once di olio di ricino. L'ammalata soccombè nella notte consecutiva.

Alla necroscopia, mi si offerse la degenerazione cancerosa della prima vertebra lombare, in forza della quale la spinal midolla era rimasta compressa e come strozzata, ma senza alcuna manifesta soluzione di continuità.

Tutto il lobo superiore del polmone sinistro, eccettuato il bordo anteriore, e la parte superiore del lobo inferiore, mostravansi attaccati dalla infiammazione. Come in tutte le pneumoniti, un sottile strato pseudo-membranoso tappezzava la pleura e ricopriva il polmone.

Paraplegia per meningite spinale.

Altra volta ebbi occasione di parlare della paraplegia per meningite spinale (fasc. V , *Apoplessia della midolla* pag. 39), nè allora tralasciai di compararla colla paraplegia per apoplessia della midolla e con quella pure originata dalla compressione di questo organo. In seguito, la pratica mi offerse due fatti di meningite spinale, nei quali sebbene la necroscopia non concorresse a dimostrare la flogosi delle membrane, perchè i malati guarirono, pur non ostante non era questa da revocarsi in dubbio, troppo manifesti essendo i caratteri che la distinguevano.

È soggetto del primo caso la giovine Gault alunna alla Maternità, e che in seguito, si fe' distinguere come una tra le più abili levatrici. Non posso qui ricordare il fatto, che col solo soccorso della memoria, avendo smarrito gli appunti presi al letto della ammalata. D' altronde, furono testimoni del fatto i sigg. Dubois, Moreau e Paolo Dubois.

Paraplegia per meningite spinale susseguita da guarigione.

1. *Osservazione.*—La giovine Gault, alunna alla Maternità, in età di diciotto anni, seguitando la mia clinica nell' estate del 1831, mi disse un giorno che ella provava un senso come di torpore doloroso nella gamba sinistra, e che dall' istesso lato il piede girava sotto il peso del corpo, come se nella corrispondente articolazione avvenuto fosse un qualche spostamento di parti. In tali fenomeni non seppi allora vedere che una malattia puramente locale, ed ammettendo una distensione dei ligamenti, consigliai l' applicazione sulla articolazione, supposta am-

BIBLIOTECA NAZ. ROMA VITTORIO EMANUELE

malata, di compresse, imbevute nell' acquavite canforata, e quindi il sostener la parte con una fasciatura circolare; più, il riposo in letto.

Ma non erano scorsi quattro giorni, che io fui mandato a chiamare dalla giovine Gault, la quale trovai afflitta da torpore doloroso a tutto l' arto inferiore sinistro, congiunto a paralisi del moto e ad esaltamento nella sensibilità, tanto che il più piccolo contatto riesciva doloroso. Conobbi allora che di tutt' altro trattavasi che dell'annunziata lesione nell'apparato ligamentoso; e l'analogia che io trovava tra questo fatto e quello di che altrove tenni discorso (fasc. V), non mi lasciava dubbioso sulla esistenza di una meningite spinale incipiente. Allora annunziai, che il caso era grave, che secondo tutte le apparenze, la paralisi sarebbe andata vie più estendendosi ed avrebbe anco guadagnato l' arto inferiore destro, le pareti del tronco, la vessica, il retto e forse anco gli arti superiori. Nè, disgraziatamente i miei tristi pronostici andaron falliti, poichè, nei giorni susseguenti, gli arti inferiori, il tronco, gli arti superiori presentarono quel singolare amalgama di paralisi e di dolore che avea attirato la mia attenzione nella osservazione precitata. Involontaria si fece la emissione delle fecce; e fu necessario il cateterismo per vuotar la vessica dalle orine. Il capo mantennesi in stato normale.

Impiegai il moxa sulla parte superiore della regione dorsale e le sanguigne ripetute. Nel corso di otto a dieci giorni, l' ammalata parve restare tra la vita e la morte: respirazione sommamente lesa; impossibile una profonda inspirazione; il polso frequente ma concentrato e debole.

Ormai pienamente convinto, che non altro se non se una meningite spinale era il fondo della malattia; che altro non era la paralisi che un effetto della infiammazione; che il solo mezzo per arrestarla e per favorire

l' espulsione dei prodotti secreti, consister solo dovea nelle evacuazioni sanguigne, insistei in questo metodo colla più grande energia. Tutti i giorni, o ogni due giorni, praticai il salasso o l' applicazione delle sanguisughe; modo di medicatura che poco favore incontrava negli astanti, sembrando ad essi, star questo in collisione con una malattia apparentemente astenica, perchè ammetteva la necessità del cateterismo, e perchè complicata con escare al sacro.

L' esito però giustificava la cura. Dal primo istante in che potè effettuarsi un piccolo movimento nelle parti paralizzate, la guarigione non si fe' lungo tempo aspettare. In pochi giorni, l' ammalata ricuperò il moto delle parti, nel tempo stesso che disparve la sensibilità morbosamente esaltata.

A ogni ora, per così dire, la Gault ricuperava la facoltà di muovere qualche parte del suo corpo; ed i movimenti, da principio, incerti, deboli e che esigevano un grande sforzo della volontà, divennero, mano a mano, più facili, e finirono coll' effettuarsi in tutta la loro pienezza.

Questa osservazione che erasi rimasta, come ognun potrà pensarsi, impressa nella mia mente a caratteri indelebili, se non nei suoi dettagli, almeno nel suo insieme e nei suoi principali fenomeni, potè servirmi di regola e di guida nel caso seguente, da me osservato, in quest' anno, alla Salpétrière, caso che dettemi campo di studiare anche di più che nel caso della Gault, i caratteri di quella singolar combinazione di paralisi e di esaltamento di sensibilità morbosa, che è propria della meningite spinale; e nel quale vedrassi, come la sanguigna non sortisse a buon effetto, in forza, senza dubbio, della costituzione e della disposizione clorotica della ammalata, mentre potè venire felicemente supplita dall' uso dei drastici.

2.ª *Osservazione.* — La giovine Vittoria Honorè, orfana, di 21 anno, abitualmente di buona salute, il 14 maggio 1838, entra nella infermeria della Salpétrière, Sala S. Antonio, N.° 5, per un dolor puntorio intensissimo alla regione precordiale, il quale cede completamente a due applicazioni di sanguisughe.

Al termine di tre giorni, l'ammalata si lagna di *sordi dolori* ai piedi, poi ad ambedue le gambe, ma segnatamente alla gamba destra.

In progresso, questo intorpidimento doloroso che, in principio limitavasi alla parte inferiore della destra gamba, si estende a tutta la lunghezza di essa fino al ginocchio, e limitasi qui pel corso di sette a otto giorni. L'ammalata può camminare, ma vacillante sui piedi; i muscoli della gamba trovansi al tempo stesso dolenti e indeboliti. Scosse convulsive dolorosissime, che la sorprendono svegliandola nel sonno, e le strappano acute grida, nella veglia. In questo periodo del male io credeva ad una affezione reumatica limitata alla gamba, e sembravami trattassesi di uno dei casi di quella epidemia del 1828, nella quale, il principio reumatico tenevasi, di primo, sulla pelle della pianta dei piedi, ove rimasto stazionario per molto tempo, passava poi gradatamente a tutta quanta la estensione delle estremità inferiori. Intanto, l'ammalata ne assicurava, aver provato gli stessi sconcerti, quantunque di minore intensità, due anni avanti, ed allora, secondo Ella deponeva, gli accidenti morbosi aveano continuato per quindici giorni, ed erano scomparsi affatto dietro l'uso di cinque salassi, dei bagni e dei vessicanti.

Trattamento curativo. — Frizioni; due vessicatorj alla parte interna delle gambe.

Il 27 maggio, la paralisi dolorosa, o l'intorpidimento doloroso erasi esteso, da ambedue i lati, fino all'anca; sopravvenienza morbosa che mi fe' cambiare affatto d'opinione in quanto a diagnosi, nè più un reumatismo, ma

una vera meningite spinale dovei io riconoscere in tal malattia.

Il 5 giugno, la paralisi occupava tutta la parte inferiore del tronco fino corrispondentemente alla mammella, ed il 6, estendevasi fino alla clavicola. Ecco frattanto i caratteri singolari di essa.

Impossibilità di muovere gli arti inferiori. Però, dietro replicati sforzi, l' ammalata ottiene un qualche leggiero movimento nelle falangi delle dita del piede sinistro, dal qual lato, più tarda e meno intensa erasi sviluppata la malattia. Le scosse convulsive sonosi allontanate.

Insomnio continuo. Appena l' ammalata resta assopita, che la risveglia il dolore, il quale cominciando dalla estremità dei piedi, sale poi fino alla spalla, come un'aura che scorresse rapidamente dal basso in alto.

Sensibilità tattile abolita ad un grado eguale tanto al tronco come alle estremità, ove, mentre appena avvertito si fa in alcuni punti il solleticar della pelle, *la più leggiera pressione riesce per tutto assai dolorosa.* La quale apparente contradizione io credo potersi spiegare, ammettendo insieme colla sensibilità tattile abolita, la sensibilità muscolare esaltata, la paralisi dolorosa dei muscoli, cioè, la paralisi muscolare esclusivamente determinata dal dolore, o in altri termini, non esservi paralisi, se non per chè dolorosa è la contrazione muscolare. Ciò si mostra anche più patente dietro il deposto stesso della ammalata, la quale, nell' eseguire i movimenti a cui, con ripetute istanze invitavala, » diceva sentirsi trafiggere dai dolori ».

Se vi ha qualche momento di libertà assoluta di dolore, è questo soltanto quando l' ammalata si tiene perfettamente immobile. In generale però la sensazione dolorosa si ripete per accessi, i quali han luogo ogni volta che la Honoré vien presa dal sopore, per cui ella è co-

stretta a lottare continuamente col sonno. Grande è l'apprensione del dolore che le cagiona qualunque benchè piccolo movimento: e se facciasi mostra di accostarsi al suo letto, essa grida che non le si faccia male; si lagna di un' impressione dolorosa ai piedi se io poso il libro delle visite sulle coperte; al minimo accostarsi al suo letto, esclama provare una scossa dolorosissima, e perdurante tutta la visita, ella sta, per così dire, in guardia perchè niuno le si avvicini.

Del rimanente, gli arti superiori, la regione cervicale, la testa, non hanno, in alcuna maniera, partecipato alla paralisi delle parti attaccate; ed a questa paralisi fa singolar contrasto la gajetà infantile della ammalata. Le orine sono volontarie, ma penosamente espulse. Il polso è naturale per la frequenza; esiste l'appetito; integre sono le facoltà intellettuali. L'ammalata non è punto inquieta sul proprio stato.

Quattro salassi sono stati successivamente praticati, non desistendo da tal compenso se non che al comparire dello scoloramento delle labbra e della pelle, e al presentarsi la picciolezza del polso, perchè avendo diagnosticato una meningite spinale, le evacuazioni sanguigne mi si presentavano come l' unico e principal mezzo di guarigione. Due moxa si stabiliscono corrispondentemente alla parte media della regione cervicale.

7. Giugno: *la paralisi del senso nella pelle* e la *paralisi dolorosa dei muscoli* hanno invaso l' arto superiore destro; fino dal giorno avanti, la spalla dell'istesso lato avea incominciato a andarne attaccata. Frattanto, la giornata del 6 giugno era stata assai meno penosa dei giorni precedenti; in quel giorno l' ammalata non avea avuto dei forti accessi (son queste le sue espressioni), ma bensì come degli accessi sordi, dei dolori sordi, come se delle piccole bolle d' aria percorressero tutto il suo corpo.

Impossibile è la emissione delle orine. Cateterismo, nel quale dolorosissimi sono stati i movimenti che la macchina ha dovuto subire per adattarsi all' impiego di tale operazione.

Studiando i fenomeni emananti dalla colonna vertebrale, trovo che il dolore, di principio, limitato unicamente alla estrema parte inferiore di detta colonna, si è ora esteso fino alla sua porzione più alta. Impossibile a sopportarsi è una benchè piccola pressione su tutto il tratto di essa. Facile è la respirazione, abbenchè, in una inspirazione profonda, doloroso riesca il sollevamento del torace.

Tutto il corpo è sensibile alla pressione; la gamba destra non è niente più dolorosa, di quello che nei giorni precedenti, nel tempo stesso che essa è intorpidita; prova evidente dell' aumento della paralisi che sembra presso al suo più alto grado. Dall' andamento generale dei sintomi morbosi sembra, che la meningite spinale sia nel suo periodo di aumento, e che abbiasi, al tempo stesso, e compressione ed irritazione della midolla. Però, la compressione pare che domini soltanto nella porzione di midolla che corrisponde alla gamba destra. Il cervello mostrasi evidentemente sano. È rimarchevole il contrasto tra lo stato generale della macchina e lo stato della faccia, la quale è calma ed anzi esprime la gajetà.

Io non dispero punto della guarigione; l' esempio della giovine Gault sta sempre fisso nella mia mente. Nè altra differenza saprei trovare tra quel caso ed il caso attuale, se non che, in quello fummi permesso di largheggiare nel salasso, che, in questo, venivami, dopo non molto, contro-indicato e dal pallore della faccia e dalla piccolezza e debolezza del polso.

Ma, il 9 giugno, questi fenomeni non me ne impongono tanto, che io mi astenga dal ripetere altra sanguigna, la quale vien susseguita da vomito. Intanto la

paralisi mostrasi estesa *all'arto superiore sinistro*, il solo arto che fino allora non era rimasto offeso. Di questo arto le sole dita sono libere e non dolenti. La paralisi del moto sembra esser l'effetto del dolore muscolare; fatto che costituisce, come altrove ho pure annunziato, la gran differenza tra la paralisi per meningite e la paralisi per compressione o disorganizzazione della midolla.

Non posso frattanto negare a me stesso un sentimento di inquietezza sull' esito di questa malattia, temendo, che i muscoli della respirazione non finiscano essi pure per andarne attaccati. Infatti, il respiro comincia a mostrarsi offeso. Per poco che l' ammalata inspiri profondamente, costretta si trova a emettere dei gridi per un dolore, che sta in rapporto colla dilatazione del torace. Questa molestia nel respiro, spinta fino al dolore ha ciò di particolare, che fa provare alla ammalata la sensazione come di due sbarre circolari, delle quali una occuperebbe la clavicola, l' altra sarebbe situata corrispondentemente alla terza costa, mentre ambedue si fanno tanto più pronunziate quanto più l' inspirazione è profonda; un poco difficile è la deglutizione.

Il dolore spinale persiste. Il più piccolo contatto dell' arto paralizzato riesce doloroso; il più piccolo movimento provoca un dolore intensissimo; il più piccolo rumore, una porta che si chiuda, fan riscotere l' ammalata, la quale nemmanco vuole che le si tocchi il letto. Ciò non pertanto non si fa a meno di rifarle il letto; tutti i giorni, mattina e sera, impiegasi il cateterismo, abbenchè dolorosissimi riescano i movimenti che l' ammalata subisce nella esecuzione di tali manovre.

In mezzo però a tante pene, essa trovasi piena di speranze; integra è la intelligenza; la faccia è naturale. Esaurito in questa ammalata il compenso delle sottrazioni sanguigne, non vedo altra risorsa che l' uso dei purgativi. Agisco dunque per mezzo dei drastici, e tra

questi mi appiglio ai più attivi, alla gomma gutta, cioè, che somministro in pillole, ciascuna di due grani, da darsi una ogni quattro ore.

Le dita della mano sinistra finiscono esse pure per paralizzarsi. Determinasi la *paralisi completa del senso e del moto nell'arto inferiore destro*. Del rimanente, stato stazionario; continua il rimarchevole contrasto tra la espressione della faccia, la gajetà di spirito, la più completa sicurezza di guarigione, collo stato di paralisi dolorosa.

Il senso di sopra annunziato, *come di sbarre prementi il petto* è meno marcato del giorno avanti. Persiste il *dolore dorsale o spinale*, che ha avuto luogo fino dal primo momento, nel quale anche il tronco partecipa della malattia. Scarso l' appetito; febbre discreta; continua la necessità del cateterismo.=Solite pillole di gomma-gutta, ma una ogni tre ore.

Niun segno di sopravvenienza morbosa al cervello; tutta la condizione patologica risiede nella midolla spinale la quale dallo stato d' irritazione è passata a quello di compressione.

11 giugno: testa pesante; dolore leggiero dietro il collo; l' ammalata soffre più per *l' arto superiore destro*, il primo attaccato dal male, *che per l'arto superiore sinistro*. Essa può muovere il pollice e le altre dita della mano sinistra, abbenchè con replicati sforzi, i quali le riescono sommamente faticosi, tanto che non può rinnovarli che a intervalli assai lunghi; *e questa impossibilità pel movimento in forza del dolore sembrami costituire il carattere essenziale della paralisi per meningite spinale.*

Talvolta i dolori che ella risente, le strappano acute grida, e ciò avviene specialmente quando *le due sbarre* prementi il petto, si serrano più validamente su di esso; in codesti momenti, ella dice sembrarle, che un corpo estra-

neo portandosi dal basso in alto, la faccia restar soffocata; perciò a ogni momento essa richiede che le si tolgano le coperte di sopra al petto. Il polso poco sviluppato, è naturale per la frequenza. La faccia, le labbra e le gengive sono scolorate. = Si continuano le pillole di gomma gutta, più, un'oncia d' olio di ricino. Per la prima volta, copiose scariche alvine.

12 giugno: l' ammalata muove facilmente e con minor dolore le dita della mano sinistra. Sono quasi affatto scomparsi gli accessi di soffocazione dolorosa, presentandosi questi soltanto nei momenti dello svegliarsi della ammalata; le sbarre circolari al petto persistono, ma solo nell'atto di una profonda inspirazione. Ilarità, e sempre maggiore la fiducia nella guarigione. Nella notte essa ha potuto, senza svegliarsi, abbandonare la sua ordinaria posizione in forza di sogni spaventosi, dai quali è rimasta profondamente sturbata; ma alla mattina, invano ha tentato di rimettersi nella attitudine della sera.

Continua *la paralisi completa del senso e del moto* nell' arto inferiore destro. Evacuazioni alvine numerosissime.

14 giugno. Ieri l' ammalata non poteva muover le dita dal lato sinistro, oggi invece, non solo le dita, ma essa può ancora agitare, da questo lato, l' articolazione del cubito, e più, i grossi diti dei piedi non meno che, quantunque leggermente, il ginocchio. Fuori dell' impero della volontà resta tuttora l' arto superiore destro, che, come altra volta avvertimmo, fu il primo ad essere attaccato dalla malattia. Il *dolore cessa negli arti, a misura che questi acquistano la facoltà di muoversi volontariamente;* riprova non dubbia, che la paralisi è subordinata al dolore. *La sensibilità dolorosa alla pressione* è scomparsa dai grossi diti del piede fino al ginocchio sinistro, e dalle dita fino al cubito dell' istesso lato. Fino da jeri l' ammalata ha orinato volontariamente. Continua

il *dolore dorsale o spinale*. Il miglioramento che va mostrandosi in questa malattia, sembra doversi alla gomma gutta, la quale continua a promuovere mosse abbondantissime.

16 giugno: nella scorsa notte è ricomparsa la facoltà motrice nell' arto superiore destro, in seguito a dolori intensissimi lungo i cordoni nervosi di quest' articolo. Il miglioramento va sempre più consolidandosi.

E progredisce rapidamente nei giorni consecutivi, tanto che l' ammalata trovasi in grado, nello spazio di otto giorni, in principio, di alzarsi, poi di camminare per la stanza, finalmente di escire di casa, e passeggiare nel giardino. Presa da estrema gioja e troppo fidandosi delle sue forze, ella abbandonasi a lungo ed incessante esercizio, ed il 25 giugno, giorno della processione del Corpus Domini, avendo commesso l' imprudenza di passeggiar tutta quanta la giornata, esposta ad un sole cocente, vien presa, alla sera, da fredde orripilazioni, a cui succede il calore.

Il 26 giugno, dolori dorsali vivissimi lungo la spina, e tali, come se questa fosse messa in pezzi. Questi dolori che non erano mai per l' affatto cessati, e che aumentavano ordinariamente nella notte, erano stati nella notte scorsa così violenti, che aveano tolto completamente il sonno alla ammalata.

Frizioni sulla spina con linimento canforato e laudanizzato; qualche cucchiarata di pozione calmante.

Il 27, per la prima volta, dolor di testa, esacerbantesi alla sera, ed occupante il sincipite, restandone libere le regioni frontale ed occipitale. Il carattere di questo dolore sincipitale è quello di un battito isocrono alle pulsazioni del cuore. Esso è acutissimo, pungente e tale, che fa saltare l' ammalata sul proprio letto; la costringe

inoltre a quella attitudine scomposta, che è caratteristica delle malattie cerebrali. L' ammalata si sta assisa sul letto colla testa inclinata a destra e colla faccia appoggiata sul guanciale. Essa è costretta a variare frequentemente di posizione; dolorosa le riesce la impressione della luce. Niuna frequenza di polso.

Faccia, labbra, gengive, lingua scolorate; nonostante ciò, salasso dal braccio, senapismi, ghiaccio sul capo, pillole di gomma-gutta di due grani ciascuna, che l' ammalata prende fino in numero di dieci, senza ottenere evacuazioni di sorta.

E qui è superfluo lo avvertire, come, in tale stato di cose, fossi io preso da nuove inquietudini, temendo la diffusione della meningite spinale alle membrane del cervello.

Immediatamente dopo l'effettuazione del salasso l'ammalata si mette a correre per la stanza, ciò che ella fa inavvertentemente, non restandole, in seguito, niuna reminiscenza di tale accaduto.

Il 28, il dolore al capo ha alquanto rimesso della sua intensità; persiste però il dolor dorsale. Altro dolore sopraggiunge alla regione dei precordj.

Nei giorni seguenti, completo allontanamento del dolor di capo; senso di tristezza che rendesi tanto più rimarchevole, in quanto che succede a quella infantile gajetà, di che fino allora avea l'ammalata goduto, in tutto il corso della malattia.

Essa non può appoggiare il dorso sui guanciali; si tiene costantemente seduta, come ripiegata sulle estremità inferiori ed in un atteggiamento sommamente scomposto.

Il dolore spinale, di generale che esso era, si fa riconcentrato su due punti: in un punto, cioè, corrispondente alla parte media della regione dorsale, ed all'estremo inferiore della regione cervicale; sui quali due punti la più piccola pressione suscita un dolore vivissimo.

La faccia è scolorata ed ha l' impronta della tristezza e dello scoraggiamento. Niun aumento di frequenza nei polsi. La cute è fresca, ad onta dell' intensità del calore atmosferico; ricorrenti brividi di freddo. L' ammalata si assopisce per qualche momento, e vien risvegliata dai dolori spinali.

Gambe sommamente pesanti: penosissimo il camminare, tanto che può essa, a mala pena, girare attorno il suo letto. Emulsione nitrata; dodici sanguisughe alla spina.

Il 6 luglio e giorni seguenti: dolor dorsale esasperantesi sotto la pressione ed al più piccolo contatto; l'ammalata dice sembrarle che le si rompa la spina del dorso. Insomnio. Ove ella si assopisca, vien risvegliata, tutto di un tratto, da un dolore dorsale, simile a quello prodotto da delle bucature di spillo, quali bucature traggono origine dalla parte inferiore del collo, e si estendono quindi fino al mezzo del dorso, e talvolta ancora fino all'estremo inferiore della spina. Crampi alle gambe; talvolta, torpore della gamba sinistra. Profonda tristezza, da cui non vi ha mezzo a distrar l' ammalata.

Gli 11 luglio, temo del ritorno della paralisi. La gamba destra è pesante, intorpidita, dolente sotto la pressione, non meno che sotto la contrazione muscolare. La paralisi estendesi fino al ginocchio. Tre pillole di gomma-gutta, di due grani ciascuna.

Il 12, paralisi dolorosa della gamba destra. Dietro un grande sforzo della volontà l' ammalata giunge a sollevare l' arto, abbenchè con vivo dolore, il quale diverrebbe anche maggiore, se ella provasse a far qualche passo.

La gamba sinistra è libera ed anche non dolente, ove resti immobile; solo, a quando a quando, viene essa presa da delle oscillazioni. Insomnio, allucinazioni, apiressia completa, dolore al dorso; cefalalgia frontale e sincipitale.

Il 13, *la paralisi per dolore* o piuttosto l' intorpidimento doloroso della gamba destra diffondesi fino all' anca. Qualche oscillazione profonda. L'ammalata ne assicura, che potrebbe muovere gli arti, ma che se ne astiene unicamente per tema di risvegliare il dolore. È tornata la ilarità di spirito di una volta. Eccellente lo stato generale.

Il 14, i diti grossi degli arti sinistri cominciano ad esser presi da torpore: nella notte, sopraggiungono delle scosse.

Questo stato rassomiglia evidentemente a quello nel quale si trovava l' ammalata nell'atto del primo invader della malattia, e certo mostrasi tutta la tendenza ad un rincrudimento morboso.

Si ripete un salasso; continuansi le pillole purgative.

Il 15, ha cessato il torpore ai diti grossi; la gamba destra può muoversi senza un forte dolore.

Nei giorni seguenti, il miglioramento progredisce con rapidità, ed in breve l' ammalata ricupera la sua prima salute.

Oggi, 30 novembre 1838, trovasi in buono stato, eccettuato che in qualche momento, avverte i due punti suindicati del dorso, ove, sia per apprensione, sia perchè vi esista un vero dolore, dice di non poter soffrire la più leggera pressione.

Riflessioni. — Sono i caratteri della paraplegia per meningite: 1.° una paralisi cutanea che attacca successivamente gli arti inferiori, il tronco e gli arti superiori, paralisi che sviluppasi gradatamente, cominciando, cioè, da un punto determinato di un arto, per estendersi poi alla totalità di esso, e quindi passando a un arto differente; 2°, una paralisi dei muscoli per dolore, nel primo periodo; una paralisi dei muscoli con insensibilità, nel

secondo periodo. I muscoli si fan dolorosi e per causa della pressione e per la contrazione volontaria o non volontaria e pel movimento comunicato. Lottando contro il dolore, un grande sforzo di volontà può, nel primo periodo della malattia, dare effetto alla contrazione muscolare, ma in progresso, la volontà perde affatto il suo impero sui muscoli, quando, cioè, grandissimo si è fatto il dolore, ed allora soltanto può dirsi esister paralisi. E se nella meningite spinale, il contatto degli arti è doloroso, ciò punto non devesi all' esaltamento della sensibilità della pelle (poichè vedemmo più sopra esser questa insensibile), ma bensì all' indolimento dei muscoli.

Adunque la paralisi per meningite spinale è *la paralisi per dolore e con dolor muscolare* dolore limitato al sistema muscolare; dolore corrispondente, in qualche modo, a tutti gli stimoli, alla pressione, ai movimenti comunicati ed ai movimenti spontanei. E tanto vero si è, che la paralisi viene, in questi casi, cagionata dal dolore, che essa cessa col cessare di questo, ed i malati ricuperano in ventiquattro ed anche in poche ore, la facoltà di muovere gli arti che erano dolorosamente paralizzati.

Nella osservazione ultimamente descritta, ben lungi dal notare, come aveva io fatto nei casi anteriori, l'esaltamento morboso della sensibilità cutanea, notai invece la insensibilità della pelle. Ora, deggio avvertire, che tal mancata coincidenza di fatti, più che a una differenza reale nei fatti stessi, tiene anzi a una differenza nel modo di osservare. Infatti, se io avea creduto nella giovine Gault, alla esistenza del moto e all' esaltamento del senso in generale, analizzando poi con maggiore attenzione ed assiduità i fenomeni morbosi nella Honoré, dovei convincermi, esser la cute completamente estranea all' esaltamento del senso, e doversi questo unicamente riportare

ai muscoli paralizzati; paralisi che, come più volte ricordava, veniva indotta dalla aumentata sensibilità muscolare.

Su questo speciale argomento, amo qui riportare l'analisi della osservazione di Dance, la più completa fra tutte quelle che sono state raccolte sulla materia di che si tratta.

Paralisi muscolare e conservazione della sensibilità: tale è il transunto che dà questo autore, dello stato del suo malato.

Ed ecco qui i dettagli di tale osservazione: tentasi di sollevare gli arti inferiori; il malato mette dei gridi, lagnasi di soffrir del dolore, segnatamente ove si muova l' arto addominale destro; restagli impossibile da se stesso il sollevarli ambedue ed il portarli dallo stato di flessione a quello di estensione. *Il pizzicottare della pelle è percepito egualmente in ambedue gli arti.* Rimarchisi questa espressione *di pizzicottare:* per eccitar dunque la sensibilità, uopo era aver ricorso a quel mezzo, che ordinariamente suolsi impiegare per mettere in chiaro una sensibilità dubbia. *Il pizzicottare era avvertito:* di qual altra espressione potremmo servirci ad indicare la sensibilità indebolita ma non affatto abolita di una parte?

Più sotto, quando la paralisi dolorosa si è estesa agli arti superiori, egli dice: » la sensibilità persiste sempre » negli arti inferiori; quando si pizzicotti il malato, al» cuni dei muscoli che si attaccano al bacino sembrano » agitarsi. » Se Dance ammise la sensibilità cutanea, deducendola solo dai movimenti dei muscoli, tal modo di argomentare sembrami soggetto ad errore; poichè l'azione di grattare, di pizzicottare ponno determinare delle contrazioni muscolari pronunziatissime nelle regioni su cui si operano questi due atti, senza che perciò possa dirsi esistere ivi aumento di sensibilità. Di più, se nel malato di Dance avesse esistito esaltamento di sensibilità cuta-

nea, questo autore sarebbesi espresso dicendo, che il pizzicottare la pelle era causa di eccessivo dolore.

Perciò, fino al concorrere di nuovi fatti, crediamo noi dovere almeno restar dubbiosi sulla completa soluzione del quesito » *se la sensibilità della cute* trovasi aumentata.

Quindi, sotto il punto di vista clinico, rendesi rimarchevole, nel genere di lesioni di che si tratta, la lunga durata dei prodromi, o piuttosto il primo periodo della malattia. Narrammo infatti che la giovine Gault seguì la mia clinica alla Maternità pel corso di alcuni giorni con un torpore e con marcata debolezza in una gamba; e la giovine Honoré, costituitasi allo spedale, il 14 maggio, solo al 27 di detto mese, ne dette campo a stabilire decisamente il pronostico.

Così pure il malato osservato dal Dance, entrato allo spedale il 19 ottobre 1833, non dette sospetto di affezione alla spina, se non che nel giorno ventiquattro di detto mese.

Finalmente, sotto il punto di vista terapeutico, non è a negarsi, nei due qui citati casi, in uno l' efficacia dei salassi, in un altro l' uso dei drastici (la gomma gutta): tanto che, in simili occorrenze non esiterei punto a impiegare dei salassi ripetuti nel primo periodo della malattia, e dei purganti drastici nel secondo, o forse alternerei queste due maniere di medicatura.

Paraplegia per indurimento della midolla.

L' indurimento, con atrofia o senza, della midolla spinale, sembrami una causa di paraplegia molto più frequente di quello si creda comunemente; ed i fatti seguenti costituiscono di tale asserto le più luminose prove.

Immobilità generale, rigidità. Indurimento della midolla.

Maddalena Catin, di 69 anni, dimorante alla Salpêtrière fino dagli 11 aprile 1829, fu trasferita all' infermeria, il 9 settembre 1832, nello stato seguente: perfetta integrità delle facoltà mentali; la testa è marcatamente inclinata a destra ed in modo, che la pelle del collo rimasta raggrinzita e trovandosi in un continuo stato di riscaldamento, somministra uno stillicidio purulento, fetido, a cui concorrono pure le parti circonvicine, lasciate abitualmente in uno stato della più ributtante sordidezza.

Indipendentemente dal torcicollo, tutto il suo corpo costituisce una massa inflessibile. Proponendomi di far riposar l' ammalata su di una poltrona, restami ciò impossibile, perchè il suo corpo, ricurvato sopra se stesso, è in uno stato di tal rigidità, che invano lo si potrebbe adattare alla posizione sedente. L' ammalata non è completamente paralizzata, perchè tutti i muscoli sono suscettibili di contrazione. Sommamente limitati però sono i movimenti, sia per la forza come per l' estensione loro. La locomozione consiste in dei leggieri spostamenti, piuttosto che in dei veri movimenti. Si somministra il vitto a questa ammalata come ad un bambino nella culla.

Dolori generali e negli arti e nel tronco; leggieri tremiti ricorrenti a intervalli, ora da un lato, ora da un altro; escare al sacro ed ai talloni in forza del decubito. Il 1.° novembre 1832, moto febbrile e sudori per dipendenza delle nominate escare al sacro: la respirazione comincia ad alterarsi, divien nasale, rumorosa; assopimento. Integra si mantiene la intelligenza; l' ammalata conserva perfettamente l' udito e risponde a voce bassa; ma in breve, la parola non si scolpisce che pei soli movimenti

delle labbra; ed il 16 novembre sopraggiunge la morte.

Necroscopia. Profonda e larga escara al sacro. Il torcicollo era così pronunziato, durante la vita dell' individuo, che io volli osservare se esso teneva a spostamento di vertebre; ma sorpresemi grandemente il vedere, come raddrizzassesi il collo colla più grande facilità, e come il vizio tenesse unicamente a spostamento muscolare.

Tutti gli organi toracici e addominali erano sani: notabilmente ingrossato il ventricolo sinistro del cuore.

Cervello sano; midolla spinale ridotta di una tal compattezza, che dopo averla spogliata dal suo nevrilemma, io potei dissecarla fibra per fibra, assolutamente come dopo la sua macerazione nell' acool concentrato; distintissime tra loro si scorgevano le due sostanze midollare e corticale. Nello stato naturale era il volume della midolla.

Riflessioni. — Così, i principali sintomi offerti dalla nostra malata consisterono nella rigidità, nella immobilità, nella contrazione muscolare limitatissima, sia per la estensione come per la forza. Di più, nel citato caso aveasi indurimento senza atrofia considerevole, a differenza del caso che siamo per descrivere, nel quale l'atrofia esisteva congiunta all' indurimento.

Paraplegia quasi completa per atrofia e indurimento della midolla spinale. — Nefrite. — Rottura di molti fuocolari renali purulenti nel tessuto cellulare subperitoneale.

La Plessì, cucitrice, di 47 anni, pubere a undici anni; non più mestruata ai 46 anni; madre di due figli.

Fino da quindici mesi addietro era essa stata sorpresa da dolori ai malleoli, alle ginocchia, e da dei movimenti simili alle commozioni elettriche, e ciò quando

stavasi seduta; nella qual posizione sembravale, ad ognuno dei suaccennati movimenti, sentirsi sbalzare dalla sua sedia, come se ella riposasse su di un corpo elastico. A tali sconcerti aggiungevasi dell' informicolimento alle mani.

Durante la notte, essa provava delle scosse fortissime che le impedivano il prender sonno. Cinque anni prima dello sviluppo della paralisi, era l' ammalata andata frequentemente soggetta, mentre dormiva, a veneree concupiscenze. Entrata all' Hotel-Dieu, ove ella rimase pel corso di quattro mesi, le fu, di principio, amministrato l' acetato di morfina, all' oggetto di sedare le scosse di macchina, ricorrenti nella notte, quindi, dell' estratto di noce vomica, che determinò dei movimenti convulsivi.

Ecco lo stato di questa ammalata nel 2 decembre, giorno del suo ingresso nello spedale:

Paralisi quasi completa *del moto* negli arti inferiori; l' ammalata eseguisce dei leggieri movimenti, ma non può sostenersi. Frequenti scosse in tutta la macchina.

Quasi nulla la sensibilità dei piedi e delle gambe; percezione estremamente lenta. *L'ammalata non sente il dolore nè della bucatura, nè del pizzicottare, se non che passati alcuni secondi dopo l'azione dell'ago e delle dita.* Muove benissimo le estremità superiori, ma la sensibilità delle mani è nel medesimo grado di quella dei piedi. L' ammalata dice, che il piccolo dito è morto; la lentezza della percezione è eguale tanto alle dita delle mani, come ai piedi. Ritensione dell'orina fino da qualche giorno; cateterismo; le materie fecali escono per regurgito; stipsi; necessità frequente dei purganti; capo sempre dolente; romba agli orecchi. L' ammalata accusa di esser rimasta priva dell' odorato e del gusto, pel corso di due settimane, in seguito a viva cefalalgia congiunta ad uno stato di stordimento.

Diagnosi. Malattia della midolla spinale. Ma qual malattia? trattasi di compressione? di lesione del tessuto proprio dell' organo, e allora, di qual lesione? Questioni, nel momento, per me insolubili, e che tali si mantengono anche al presente, mentre io sto redigendo questa osservazione. Quattro cauteri, due alla regione lombare, due alla nuca.

Il 25 decembre: brividi susseguiti da eccessivo calore; dolori lungo la spina del dorso, ma soprattutto alla nuca; dolore alle mani congiunto a eccessivo calore; vani sforzi per orinare; cateterismo doloroso; agitazione; scosse: (salasso; emulsione nitrata)

Da questo momento fino al mese di gennajo: febbre abituale con brividi alla sera. Ritensione d' orina; orine purulente. Una attenta esplorazione dell' addome mi fa riscontrare un tumore mobile ma non dolente, situato in corrispondenza dell' ombellico, ma di cui non saprei precisare la sede.

Contro ogni espettativa, lo stato della ammalata presenta del miglioramento: cessata la febbre; appetito; orine sempre purulente, che io attribuisco ad un catarro vessicale; la paralisi del moto si mantiene nel medesimo grado; quella del senso sembra far dei progressi, giungendo anche ad attaccare le ginocchia.

Negli ultimi giorni del febbrajo: brividi; febbre intensa; piccolezza di polso; alterazione dei tratti della fisonomia; oppressione di respiro. L' ammalata cessa di vivere, conservando l' intelligenza fino all' ultimo momento.

Necroscopia. — *Spina.* A mia gran sorpresa, niuna compressione, e apparentemente, niuna alterazione del tessuto della spinal midolla; però, rimarchevole diminuzione di volume di quest' organo con appianamento di esso dall'avanti all'indietro. Tolto il nevrilemma, riconobbi che il tessuto midollare era considerevolmente indurito, ed a

tal grado, quanto esser potrebbe quello di una midolla che sia stata lungamente immersa nell'alcool concentrato. Mostravasi poi l' atrofia di quest' organo più pronunziata sulla sostanza grigia, di quello che fosse sulla sostanza bianca, essendo la prima quasi completamente scomparsa, ed osservandosi i pochi resti di essa di un colore un poco più bianco dell'ordinario. Del pari atrofizzate sembravanmi le radici nervose. Sano era il tubercolo spinale superiore; il tubercolo inferiore meno atrofizzato del resto della midolla. Il cervello, il cervelletto e l'istmo dell' encefalo perfettamente sani.

Addome. Il tumore che io avea riscontrato alla regione ombellicale veniva costituito dal rene destro, il quale era stato respinto in basso ed in avanti. Attorno questo rene, il tessuto cellulare sub-peritoneale che occupa le regioni lombare ed iliaca destre, era purulento e cangrenato. Detto rene presentava alla sua superficie tre perforazioni, che stabilivano una comunicazione tra i fuocolari purulenti ed i calici. Il tessuto di questo viscere era scolorato ed in mezzo a questo scoloramento, che univasi in alcuni punti al rammollimento e che sembravami dovuto alla infiammazione, vedevansi molte cisti purulente, le quali aprivansi nei calici; una sola ciste purulenta non comunicava con questi ultimi. Il rene sinistro era egualmente scolorato; sulla sua superficie mostravansi due o tre piccole prominenze, circoscritte, formate da del pus infiltrato e combinato col tessuto del rene. La vessica sommamente retratta ed a pareti marcatamente ingrossate conteneva del liquido purulento.

Petto. Pleuritide diaframmatica con false membrane, consecutiva alla infiammazione del diaframma, e questa cagionata da diffusione di flogosi cangrenosa del tessuto cellulare sub-peritoneale.

Difficile è a spiegarsi in questo caso, come l' orina avesse potuto esser separata da dei reni così profondamente alterati nel loro tessuto.

Riflessioni. Ed ecco pure altro caso di lesione di midolla, coincidente colla alterazione dei reni.

La qual circostanza ha tratto alcuni autori a stabilir la questione » se le paraplegie possano talora riconoscer per causa una lesione dei reni (*); questione, che se resta irresoluta così posata come ella è, trovasi agevole a spiegarsi ove la sia arrovesciata; perchè, se mal si concepisce, che una lesione dei reni possa reagire sulla midolla, ammetter ben si può, che una lesione della midolla paralizzando la vessica, agisca consecutivamente sui reni, avvenendo per detta paralisi della vessica, che l'orina in essa contenuta, facciasi causa di una cistite, di una infiammazione degli ureteri, della pelvi renale, dei calici e per conseguenza del tessuto proprio dei reni stessi.

Ed infatti nel caso qui sopra narrato, l' ultimo periodo della malattia, che data dal 23 decembre, era stato accompagnato da sconcerti emananti dall' apparato orinario, perchè la ritensione dell'orina precedè lo stato febbrile, il quale teneva evidentemente alla flogosi degli organi secretorj ed escretorj di questo liquido. Merita poi nel nostro caso, di esser notato come fatto non frequente a riscontrarsi, l' esito della nefrite per perforazione del tessuto renale.

Relativamente poi alla sede del rene in corrispondenza della regione ombellicale, questo spostamento del viscere non era punto congenito, ma bensì il resultato dell'uso di un busto molto stretto; causa per cui frequentemente il rene destro non si mantiene nella sua sede normale, mentre il sinistro non abbandona punto il suo sito ordinario. Ora cotal spostamento indotto dalla precitata causa, accade in forza dei rapporti del rene destro col fegato,

(*) P. Rayer, Traité des maladies des reins e de la sécrétion urinaire, Paris, 1839, t. 1°, p. 527.

poichè collocato come esso è in una escavazione somministratagli da questo viscere viene da quella espulso, spintone fuori dalla pressione operata su di esso dal fegato, su cui agisce la forza premente del busto, mentre, per altro lato resta compresso per l' azione del piano solido che gli offre la regione costo-lombare.

Chè seguitando nelle considerazioni sul caso testè citato, domanderassi qual' è la causa della atrofia con indurimento della midolla? e se rintracciar la si deve nella infiammazione.

Non è a negarsi cotal sua dipendenza in alcuni casi; ma ve ne hanno, e dei numerosi, nei quali essa è affatto isolata e comparisce come primitiva.

I sintomi caratteristici di questa atrofia con indurimento della midolla si possono ridurre alla paralisi incompleta del moto, ed a quella pure incompleta della sensibilità tattile, della qual paralisi sta come frequente carattere la lentezza nella percezione delle impressioni operate sulla cute.

Paralisi incompleta degli arti inferiori: semplice indebolimento degli arti superiori. — Atrofia e indurimento della midolla. — Ispessimento della aracnoide cerebrale. — Morte per pneumonite.

La Martinaud, di 60 anni, entra nella infermeria della Salpêtrière, nello stato seguente:

Estrema debolezza degli arti inferiori, la quale volendo io conoscere a qual grado giungesse, penso di far situar l' ammalata nella attitudine verticale. Tenuta in simile posizione da due persone, sembra che essa concorra colle proprie forze a mantenervisi, ma ove le persone che la sostengono facciano anche un solo passo, gli arti inferiori rimangono dietro al resto del corpo, e le gambe si incrociano. Meno indeboliti degl' inferiori

sono gli arti superiori, abbenchè lo sieno tanto, che rendano necessario di imboccare l' ammalata come un bambino. Posata in letto, essa resta cogli arti inferiori continuamente situati sulla sponda di esso e permanentemente in stato di flessione.

Però, nè crampi, nè scosse; la sensibilità sembra in stato normale: mancai di avvertire se aveasi la emissione involontaria delle orine e delle fecce, ma la residenza della ammalata nella Sala delle *gateuses*, non mi lasciava su tal particolare, punto dubbioso.

Frattanto racconta l'ammalata, che fino da diciannove anni addietro, essa erasi trovata a sentirsi mancare le ginocchia sotto il peso del corpo, per cui, ben di sovente, trovavasi ella a dover cadere improvvisamente anche in mezzo di una strada; sedici anni addietro, essa poteva girare attorno il suo letto, ma fino da quell' epoca era costretta a restare in letto od a giacersi su di una sedia da riposo. Dopo alcuni mesi dal suo ingresso nelle nostre sale, questa ammalata fu sorpresa da pneumonia latente con oppressione di respiro, febbre, assopimento, e nel quarto giorno di tal malattia mancò alla vita.

Sezione del cadavere. Midolla spinale atrofizzata, appianata, estremamente compatta; la si sarebbe detta una midolla indurita per una lunga immersione nell' alcool. Ispessita, sommamente resistente e come fibrosa è l' aracnoide che riveste gli emisferi cerebrali. Infiltramento sub-aracnoideo; niuna lesione nel cervello e nel cervelletto. L' ammalata avea conservato la intiera cognizione fino a quattro giorni avanti la sua morte, e l'assopimento avea incominciato colla pneumonite.

Paraplegia con retrazione degli arti inferiori. — Paralisi incompleta dell' arto superiore sinistro. — Indurimento della midolla. — Morte per rammollimento rosso-amarante delle circonvoluzioni cerebrali.

Giovanna Hamel, di 72 anni, alla Salpêtrière fino da sei mesi, situata nella sezione delle *gateuses*; osservata il 15 decembre 1832, presentommi lo stato seguente.

Rigidità degli arti inferiori in stato di flessione, che l' ammalata non puo distendere, mentre dolorosa riesce la estensione forzata; qualche leggero movimento nella gamba sinistra.

Gli arti superiori sono indeboliti, ma vi ha potenza motrice, e più nel destro che nel sinistro. Quando si colloca un oggetto qualunque nella mano destra della ammalata essa lo stringe validamente, se in questa mano le si metta del pane, non tarda ella a portarselo alla bocca, mentre se l' istesso pane lo si collochi nella mano sinistra, essa allora lo porta prima nella mano destra, e con questa poi alla bocca. Se le si dia a prendere del cibo liquido, vien questo facilmente a versarsi, non sapendo essa tenere il cucchiajo. Frattanto, a prevenire per quanto mi fosse possibile le escare al sacro, faccio alzar l' ammalata e la faccio collocare su di una sedia: ma non è possibile di tenervela fissa, se non che per mezzo di una legatura, poichè in tal posizione, la testa si rovescia all' indietro, mentre l' ammalata fa tutti gli sforzi possibili per cangiar di posizione. Stando così seduta, l' arto superiore destro resta validamente contratto. Intelligenza ottusa; la faccia esprime l' ebetismo; l' ammalata mette dei gridi quando la si tocchi; involontaria la emissione delle orine e delle fecce. Mancai di notare lo stato della sensibilità tattile. Formansi delle escare al sacro.

Il 25 decembre, la faccia diviene colorita in rosso;

l' intelligenza si fa sempre più confusa; l' ammalata resta immobile. La sua faccia cambia spesso di colore. Sopraggiunge la morte il 3 gennajo.

Necroscopia. Midolla indurita, come se fosse rimasta lungo tempo immersa nell' alcool concentrato. Protuberanza anulare un poco sformata; linea mediana prominente; parti laterali depresse. Piccolo fuocolare celluloso nella spessezza della protuberanza dal lato destro.

Piccolo indurimento lineare entro il peduncolo sinistro.

Cervello. Molte piccole cicatrici di fuocolari antichi nella spessezza della sostanza midollare.

Rammollimento rosso-amarante di molte circonvoluzioni cerebrali: questo color rosso è limitato alla sostanza grigia; in alcuni punti, il rammollimento non occupa che le anfrattuosità e si arresta al bordo libero delle circonvoluzioni.

Riflessioni. Nello sviluppo dei sintomi morbosi offerti dal caso testè descritto, non è a negarsi, abbenchè difficile riesca il precisarla, la influenza dell' indurimento della spinal midolla; poichè nè il fuocolare celluloso della protuberanza, nè l'indurimento lineare del peduncolo sinistro, nè i piccoli fuocolari della sostanza midollare del cervello, ponno render conto della forma paraplegica della malattia. Tutte le quali lesioni del cervello, non escluse pure le molte altre di cui è questo viscere suscettibile, non mancano, egli è vero, di una influenza sulla spinal midolla, come, reciprocamente, le alterazioni di questa, riflettevansi sul cervello medesimo. Però, su tale argomento se dir volessi ciò che la mia propria esperienza portavami a conoscere, annunzierei come un fatto positivo: che mentre le lesioni del cervello hanno marcatissima influenza sulla midolla, sia in quanto a lederne le sue funzioni, come ad alterarne la sua organizzazione; viceversa, questo ultimo organo manca di qualunque

potere sull' encefalo. Così, le molte volte trovavami a riscontrare congiuntamente a delle cicatrici apoplettiche resultanti dalla distruzione quasi completa di uno dei talami ottici, atrofizzata la piramide anteriore dell'istesso lato e per conseguenza del lato opposto alla emiplegia; la quale atrofia continuavasi nel prolungamento della piramide a traverso la protuberanza ed anche anteriormente alla protuberanza nello strato inferiore del peduncolo anteriore; intanto che, in contrapposto a questi fatti, giammai la esperienza mi fe' ritrovare nelle emiplegi le più antiche, la metà della midolla corrispondente atrofizzata, o, almeno, giammai rimasi colpito da una differenza tra la metà destra e la metà sinistra di quest'organo; ciò, che a vero dire, non impedisce, che questa differenza possa farsi apprezzabile agli occhi di altro più attento osservatore, la di cui mente sia esclusivamente rivolta a questo punto di speciale patologia.

Falsa paraplegia prodotta dalla rigidità delle articolazioni.

Frequenti volte ebbi luogo di vedere ammesse nelle mie sale, come paraplegiche, delle donne di avanzata età, le quali, piuttosto che la paralisi affliggeva unicamente la rigidità delle articolazioni; rigidità che doveasi alla immobilità degli arti, lungo tempo protratta, o sivvero ad affezioni reumatiche; errore che tanto più facile si rendeva, in quanto che dette ammalate contratta aveano la cattiva abitudine di emettere involontariamente le orine e le materie fecali. Queste paralisi apparenti per rigidità sono più comuni di quello in generale si creda, e tengono di principio, ai muscoli, quindi alle articolazioni. Nel caso di paralisi incompleta segnatamente, la rigidita vi è per molto, e l' arto, tostochè ritorni alla sua flessibilità naturale, può ancora prestarsi ai movi-

menti i più estesi: dal che il precetto di esercitare gli arti paralizzati o per mezzo di movimenti spontanei o per dei movimenti comunicati. Non rade volte dei movimenti graduati impressi agli arti paralizzati mi riescirono mezzi unici a vincere delle apparenti paraplegie. Ed il fatto seguente prestasi ad appoggiare simili idee, abbenchè, in questo caso, esistessero nel cervello delle lesioni idonee, fino, almeno a un certo segno, a dar ragione della immobilità paraplegiforme.

Falsa paraplegia.— Cicatrici antiche di rammollimento della sostanza grigia delle circonvoluzioni.

Una donna di 83 anni, collocata nella sala S. Luca, N.° 1, trovasi nello stato seguente: supinazione, estensione con rigidità degli arti inferiori. La malata non può eseguire alcun movimento. Intatta è la sensibilità; è avvertito il solleticare sulla pianta dei piedi, il quale però non determina alcuno spostamento di arti, abbenchè allora i muscoli si irrigidiscano e tendano a raccorciarsi. Del rimanente, involontaria la emissione delle orine e delle fecce.

Altra volta, nel 1835, questa malata avea risieduto nelle mie sale, ed allora, nelle mie lezioni cliniche, avea io procurato di dimostrare come questo fatto potesse avvicinarsi ad altri casi, nei quali delle pretese paralisi altro non erano che delle rigidità, venute in seguito alla immobilità lungamente protratta, al reumatismo, al salasso smodato.

Frattanto, questa ammalata avea conservato tutta la intelligenza di cui poteasi creder capace una donna della età sua; eseguiva ella, tanto a destra che a sinistra, qualunque movimento coi suoi arti superiori. Pel corso di tre giorni, io procurava di imprimere dei movimenti alle articolazioni dei ginocchi, e giunsi fino a poterli piegare, abbenché con sommo dolore per parte della am-

malata. Dalle quali manovre però credei, in breve, dover des'stere, riuscendo esse assai tormentose, mentre non erano susseguite da utili resultati. Una circostanza mi fe' nuovamente tornare sull' idea, di principio accarezzata, che si trattasse di vera paraplegia, e questa si era, che i muscoli non si contraevano punto; che l'ammalata non eseguiva alcun movimento volontario, abbenchè i ginocchi fossero situati nella semi-flessione. Dopo non molto, questa donna soccombè in uno stato di assopimento, che io riportai ad una vasta e profonda escara al sacro.

Necroscopia. — Midolla perfettamente sana; ma non così del cervello. — Tolte le membrane trovo nell' emisfero sinistro, su di alcuni punti delle circonvoluzioni parietali, delle cicatrici superficiali, color pelle di camoscio, sotto le quali aveasi dello infiltramento sieroso e della porosità nella sostanza cerebrale, infiltramento sieroso o edema del cervello, il quale esisteva là, come esister suole in tutte le parti in cui ha luogo l' atrofia di un organo suscettibile di movimento, mentre la sierosità era quivi, come in molti altri luoghi, destinata a riempire i vuoti. Su questo istesso emisfero trovai un rammollimento recente, colore ortensia cupo, limitato alla sostanza grigia, ed occupante un gran numero di circonvoluzioni e di anfrattuosità. L' emisfero destro poi presentava sulla sua faccia interna, presso la sua estremità anteriore, una cicatrice egualmente color pelle di camoscio, costituita da una sottil membrana. La circonferenza di questa cicatrice era prominente e come dentellata; la si sarebbe detta la cicatrice di un' ulcera. I polmoni erano sani, nè tampoco offrivano nel loro bordo posteriore quell' infiltramento sieroso che, sebbene ritenuto, in generale, come un effetto della agonia o come un fenomeno cadaverico, è per me piuttosto a riguardarsi come una lesione morbosa effettuatasi durante la vita.

Una delle articolazioni del ginocchio presentommi il

consumo delle cartilagini articolari e di quelle inter-articolari. I muscoli degli arti inferiori non avevano ancora subìto la trasformazione grassosa sì comune nelle donne vecchie, in seguito alla immobilità lungamente protratta. Questa trasformazione grassosa sarebbe, indipendentemente da qualunque altra circostanza, una causa di falsa paraplegia.

Paraplegia per lesione del tessuto proprio della midolla. — Distruzione del tessuto proprio della midolla, che vien rimpiazzato da una cellulosità infiltrata. — Degenerazione grigia giallastra dei cordoni mediani posteriori. — Tumore encefaloide attorno la cauda equina (*figg.* 1 *e* 1', *tav. I*). (*).

Maria Genevieva Pineau, di 52 anni, paraplegica situata al N.° 15 Sala S. Gabbriello. Essa stessa racconta.

Che essendo impiegata portiera a uno dei cancelli del Luxemburgo, nell' epoca in che scoppiò la rivoluzione del 1830, dovè trovarsi presente a diverse mischie popolari, durante le quali delle palle di fucile essendo penetrate fino entro la sua camera, misero la sua vita nel più grave pericolo. Compresa da terrore per un'intiera giornata, alla sera consecutiva, assalironla delle convulsioni con perdita di cognizione, che pel corso di tre giorni, quasi continuamente l' afflissero. Di più, trovandosi essa nei suoi corsi mestruali, questi si soppressero, nè più ricomparvero.

Al finire del terzo giorno dal principio della rivoluzione, riavutasi dal suaccennato stato di malattia, trovossi completamente paralizzata negli arti inferiori, i quali restarono presi, per lungo tempo, da tremiti dolorosi, conservando la cute tutta intiera la sensibilità. Nel tempo

(*) Osservazione raccolta dal sig. Olivieri, Alunno interno, addetto alla mia clinica, morto di colera a Marsiglia.

stesso involontaria la emissione delle orine e delle fecce. In seguito, i tremiti o le scosse convulsive e dolorose andarono gradatamente diminuendo, e cessarono completamente nel settembre del 1832. A quest' epoca mancò la sensibilità della cute.

Ecco frattanto quale era lo stato di questa ammalata ai 15 febbrajo 1833, giorno del suo ingresso nello spedale. Paralisi completa degli arti inferiori, ove, nè il solleticare della cute, nè le bucature forti e prolungate sono bastanti a determinare il benchè minimo movimento, nè a suscitare il più piccolo grado di sensibilità. Studiando con anche più di accuratezza la estensione della paralisi del senso, ebbi luogo di osservare, come essa occupasse gli arti inferiori e le pareti dell' addome fino all' epigastrio, tanto che i suoi limiti potevano circoscriversi da una linea circolare, la quale partisse dall' epigastrio e si dirigesse obliquamente in dietro ed in basso fino alla regione dorsale; al di sotto di questa linea, perfetta era la sensibilità di tutte le parti, e marcatissimo lo stacco tra le parti insensibili e quelle nelle quali la sensibilità mantenevasi. Niuna scossa convulsiva; sempre involontaria la emissione delle orine e delle fecce; perfetta la intelligenza; non febbre; integra la digestione. Esaminata la regione del sacro, trovo un'enorme escara, in fondo alla quale scorgonsi dei lembi di aponevrosi mortificati, ed affatto denudati l'osso sacro e le tuberosità ischiatiche. Altra escara scorgesi pure sulle parti laterali del bacino, nel fondo della quale mostransi i gran trocanteri non denudati. Fino da qualche giorno, l' ammalata lagnasi di tosse e di molestia nel respiro. Essa va gradatamente indebolendosi; aumentano la tosse e la dispnea; sopraggiunge la morte il 10 marzo, venticinque giorni dopo l'ingresso della ammalata nello spedale.

Necroscopia. — Nevrosi del sacro e delle tuberosità ischiatiche; sano il polmone destro; pneumonite lobulare

a sinistra; sani il cuore, gli organi digestivi ed il cervello. Resta a esaminare la spinal midolla.

Visto posteriormente quest' organo (fig. 1, tav. 1), presenta esso nella sua parte inferiore, in mezzo ai nervi che costituiscono la cauda equina, una produzione rosastra T A, molle, bernoccoluta, intieramente simile a quella rappresentata dalle figg. 2; 2' e 2", produzione che, come quella, avea sede nel tessuto cellulare sub-aracnoideo. Questo tumore, da me riguardato di natura encefaloide, erasi sviluppato attorno le radici dei nervi spinali, e nascosto tra quelle di queste radici, le quali occupano la circonferenza della cauda equina.

Più in alto, la midolla presentava il volume e la compattezza ordinari; ed anche più in alto, vedeasi la dura madre, o piuttosto l' aracnoide che la riveste aderire alla aracnoide viscerale, la quale pure aderiva intimamente alla pia-madre. Le quali aderenze faceansi per mezzo di una pseudo-membrana bianca di una qualche grossezza, simile a dell' albume d' uovo coagulato e rappresentante le pseudo-membrane organizzate della pleura. Inoltre, questa falsa membrana offriva nella sua spessezza una cavità oblonga, che stabiliva il limite, tra la porzione di pseudo-membrana appartenente alla aracnoide parietale e la porzione di detta pseudo-membrana che avea rapporto colla aracnoide viscerale. Ciò sta patentemente a dimostrare l' analogia esistente tra le false membrane della aracnoide spinale, e le false membrane della aracnoide cerebrale, le quali frequentemente presentano la notata disposizione encistica. Corrispondentemente a questa aderenza situata lungo la regione dorsale, la midolla mostravasi come rigonfia, molle, fluttuante; sembrava essa come trasformata in un sacco che contenesse del liquido.

Del rimanente, a partire da questo punto, i cordoni mediani posteriori vedevansi degenerati in una sostanza grigio-giallastra; degenerazione la quale esisteva dal basso in alto fino al calamus scriptorius.

Vista anteriormente (fig. 1') la midolla presentava la stessa disposizione della faccia posteriore, le stesse aderenze delle membrane tra loro, e tra di esse e la midolla, quindi la pseudo-membrana indicata sulla faccia posteriore, falsa membrana che prolungavasi in avanti e formava presso la porzione di midolla rammollita e fluttuante, una guaina completa. Il tumore sub-aracnoideo della cauda equina T A è assai meno apparente in avanti che in dietro.

La fig. 1" rappresenta una sezione verticale antero-posteriore della midolla e del tumore. In questa figura vedesi il tessuto della midolla completamente distrutto in corrispondenza della sua porzione fluttuante sopradescritta, nel qual punto mostravasi ridotta ad un nevrilemma contenente una cellulosità sottile, infiltrata di materia gelatiniforme, trasparente, in mezzo alla quale vedeansi dei vasi lunghi e flessuosi, che non sono stati resi dalla figura. Nel procedere a più accurato esame della guaina nevrilemmatica, trovai nella parte anteriore di questa guaina, alcuni filamenti biancastri, che erano i resti della midolla scampati alla sua distruzione, la quale era completa verso il centro; quindi, niun vestigio vedeasi rimasto delle radici di quei nervi traenti origine da quella porzione di midolla trasformata in ciste.

Riflessioni. — Mal si comprende in questo caso, il durar della vita con una sì profonda alterazione della spinal midolla, e quasi potrebbe opinarsi dietro simil fatto, che la continuità di quest'organo può venire interrotta anche per assai esteso tratto, senza pericolo della vita. E poi in quanto alla natura della lesione, in quale categoria di lesione, tra le tante a cui detto organo va soggetto, sarà questa da collocarsi? Su di che volendo io emetter giudizio, vedeva assai probabile, esser la cellulosità infiltrata di materia gelatiniforme che riempiva la guaina ne-

vrilemmatica, da riguardarsi come una specie di guarigione, una sorta di cicatrizzazione di una lesione profonda della midolla, lesione che io riterrei consistere nel rammollimento di questo organo. Nè l' invasione istantanea dei morbosi sconcerti sta punto in opposizione con questa mia maniera di opinare, poichè se egli è un fatto ormai irrecusato da chicchessia, che possano manifestarsi istantaneamente ed a modo degli attacchi apopletici i più fulminanti, le diverse specie di rammollimento cerebrale, non vi ha ragione per non ammettere una condizione congenere di malattia dietro un istesso modo di manifestazione morbosa. D' altronde, nella accennata cellulosità infiltrata di siero gelatiniforme riscontrar non seppi alcuna traccia di alterazione organica propriamente detta, nè altro vi sapea scorgere che un modo di cicatrizzazione analogo a quello che suole osservarsi nei vasti rammollimenti cerebrali.

In quanto al tumore della cauda equina, potranno a questo applicarsi le stesse considerazioni da me già altrove presentate, nell' occuparmi dei pezzi resi dalle figg. 2, 2' 2" di quest'istessa tavola. E qui solo ricorderò, esser ben difficile lo stabilire l'affinità esistente tra questo tumore e l' alterazione della midolla. Finalmente, per quello spetti la trasformazione del cordone mediano posteriore in sostanza grigio-giallastra, avrò occasione di parlar di ciò nella illustrazione della tavola II.

Paraplegia per degenerazione grigia dei cordoni della midolla.

(Tavola II.)

Privo di qualunque notizia risguardante i soggetti a cui appartenevano le midolle rese dalle figg. 1 e 2, li-

miterommi alla spiegazione di dette figure. Più fortunato nei casi rappresentati dalle figg. 3 e 4, nei quali potei raccogliere i più circostanziati dettaglj.

Spiegazione delle figure.

Le figure 1 e 1' rappresentano la parte superiore della midolla e la protuberanza, in una paraplegica da me osservata alla Salpêtrière.

Fig. 1. Isole grigio-rossastre T R sulla protuberanza e sui peduncoli del cervelletto.

Altre isole grigio-rossastre T' R', T' R', T' R' sulle facce anteriore e laterale della midolla.

Fig. 1' Altre isole rossastre T R, T R mostransi sulla faccia posteriore della midolla, ed in corrispondenza di queste isole veggonsi le radici nervose atrofizzate.

Dissezione. Corrispondentemente a queste isole grigio-rossastre si ha distruzione della sostanza bianca, le di cui fibre veggonsi come tagliate a picco. E il detto color grigio-rossastro estendesi irregolarmente ad una mezza linea o ad una linea di profondità.

Al di sotto e corrispondentemente a queste isole ove, come avvertimmo, distrutto affatto mostravasi il tessuto midollare, esisteva un tessuto compatto, semi-trasparente senza alcuna disposizione lineare. E qui domandar si potrebbe la natura di questo tessuto anormale; e se sia a ritenersi come la traccia di perdite di sostanza, di rammollimento spontaneo, o un modo particolare di cicatrice, o sivvero, una delle numerose forme di degenerazione cancerosa in masse disseminate; questione su cui non saprei pronunziarmi in un modo assoluto.

La fig. 2 rappresenta la faccia posteriore di una midolla appartenente a un altro soggetto, ed offre una alterazione identica alla già descritta, cioè a dire, una trasformazione grigia in masse disseminate T G, T G.

Paraplegia incompleta del senso e del moto. — Ballo di S. Vito cronico. — Degenerazione grigia dei cordoni posteriori della midolla.

(fig. 3).

La Gruyer, nubile, di 54 anni, ricamatrice, risedente all' Ospizio fino dal 1825, ove non avea mai lasciato il letto, dal primo momento del suo ingresso nello spedale; era essa stata il soggetto della osservazione di tutti i medici della Salpêtrière che si erano succeduti fino da quell' epoca.

Riferirò prima le notizie che l'ammalata stessa procuravami, risguardanti la invasione della paralisi, dopo di che passerò ad esporre i sintomi osservati, in tutta l'epoca, dal 1832 fino alla morte della ammalata, che accadde nel 1835.

Commemorativi. Nel 1818, per la prima volta, senso di torpore nel piede e nella gamba sinistra e che in seguito estendesi pure agli arti destri: dolori vivissimi, ma passeggeri, separati da lunghi intervalli. L' ammalata avendo provato a camminare, essa non è capace che di un passo incerto e vacillante ora da un lato, ora da un altro, per cui spesso cade per strada, e trovasi costretta a strascinarsi rasente al muro, sul quale trova un punto d' appoggio.

In principio, restavale sufficientemente libero l' esercizio delle estremità superiori, abbenchè per poco tempo, perchè esse pure non tardarono a venir prese dalla malattia. Questa ammalata entrò allo spedale Necker nel 1820, ove restò due anni, nel qual tempo, fu dal Laennec trattata colla applicazione del moxa e con altri rimedj, che non portarono vantaggio alcuno.

Il suo stato rimase stazionario pel corso dei tre ultimi anni della sua vita, nei quali essa fu soggetto della mia osservazione, nel qual lasso di tempo mantennesi nel grado in che trovavasi all' epoca in che essa entrò nello spedale.

Queste condizioni morbose erano allora le seguenti.

Intelligenza perfetta, ma il conversare stanca molto l' ammalata, tanto che dopo qualche momento, la parola si fa interrotta, debole, accompagnata da distorsioni nei tratti della fisonomia, che sempre più si sfigurano, quanto più l' ammalata tenta di riordinare questi movimenti anormali, che ricordano con qualche esattezza, quelli del ballo di S. Vito. Tutti i sensi sono in uno stato completo di integrità. Volontaria la emissione delle orine e delle fecce.

Miotilità generale. Rapporto a questa miotilità, l'ammalata è in uno stato che rappresenta esattamente il ballo di S. Vito. La volontà non ha che un' azione assai incompleta sui muscoli, i quali sembrano pure obbedire imperiosamente ad una causa involontaria, dalla qual lotta tra la volontà e detta causa involontaria, resultano quei movimenti disordinati che caratterizzano la corea.

Gli arti inferiori sono completamente atrofizzati, i piedi validamente stesi sulle gambe; le dita dei piedi fortemente piegate. Alla qual posizione dei piedi e delle dita, non son lontano da credere potere in parte aver contribuito la pressione delle coperte del letto.

Infatti, quando gli arti inferiori non rimanevano compressi dalle coperte, mostravansi essi agitati dai movimenti i più irregolari ed i più violenti, alla guisa stessa di quei movimenti che si imprimono alle gambe di un pulcinella, col tirare i fili che ad esse stanno attaccati. Di più le stesse infermiere doveano ben tenersi in guardia nel trasportar che facevano l' ammalata da un letto ad un altro, ed essere attente a contenere le sue estre-

mità inferiori, sotto pena di ricevere dei colpi violentissimi.

Le stesse contrazioni spasmodiche involontarie si manifestavano, quando invitavasi l' ammalata a muovere gli arti inferiori. In tali momenti ella ne pregava, che ci allontanassimo dal letto, perchè il più piccolo sforzo della volontà metteva in giuoco la causa involontaria e determinava come dei salti o delle scosse, che l' ammalata non poteva frenare, e che non cessavano se non se col contenere meccanicamente gli arti.

Gli arti superiori obbedivano più degli arti inferiori all' impero della volontà. Infatti, fino agli ultimi momenti della vita, l' ammalata potè da se stessa prendere tutti gli alimenti solidi; mentre, per gli alimenti liquidi, fino già da lungo tempo, lo si era obbligati a introdurglieli nella bocca, come si porgerebbero ad un bambino in culla o la minestra o le bevande, e ciò, perchè essa gli rovesciava costantemente, ogni volta che provavasi a portargli da se stessa alla bocca. Essa era però in grado di prender tabacco, ed ecco come adopravasi a tale oggetto. Poneva grandissima quantità di tabacco nella palma della mano, quindi, dopo molti tentativi infruttuosi, profittando, in certo modo, di un contrattempo, e per un movimento combinato ed istantaneo del capo e dell'arto superiore, applicavasi con forza la mano alla faccia, ed il tabacco giungeva, così, fino alle narici, le quali lo inspiravano con una specie di vivacità.

Qualunque movimento volontario esigeva, per parte di questa disgraziata, come un preparativo, come un contenimento di spirito; ed essa temeva moltissimo quei giorni nei quali sapeva dovere esser soggetto di osservazione. Infatti vedeva io conveniente il domandarle, molti giorni avanti, il permesso di esaminarla, ed abbenchè questi miei esami cercassi io di ristringere nel minor tempo possibile; resultavane, ciò non ostante, una fatica estrema

ed una agitazione, che prolungavasi anche pel corso di ventiquattro ore.

Dissi già non ha guari, che i muscoli della faccia si contraevano, in parte, volontariamente, in parte, involontariamente, dal che le contorsioni le più singolari dei tratti della fisonomia. Ora, quest' istesso disordine di funzioni dominava pure i muscoli della laringe, quelli che presiedono alla deglutizione e quelli che servono al respiro, per cui l' ammalata astenevasi sempre dal conversare, e la respirazione e la parola erano deboli, interrotte ed effettuavansi come a scosse. Frattanto l' ammalata metteva fuori assai liberamente la lingua.

Sensibilità. Ottusissima è la sensibilità: le bucature collo spillo ed il pizzicottare non sono avvertiti che incompletamente. L' ammalata è capace di sentir debolmente il contatto dei corpi voluminosi, e se le si ponga nella mano una bottiglia, dice di tener con questa un qualche oggetto; ma i corpi voluminosi non sono da essa affatto avvertiti, e per impossessarsene essa è obbligata ad aver ricorso alla vista; per contenerli tra le sue dita, le si rende necessario il non perderli d'occhio, senza di che, questi corpi caderebberle dalle mani; così, per esempio, a prendere uno spillo non è la miotilità che manca, ma la sensibilità, ed in questo caso l'azione della ammalata non è punto subordinata al tatto, ma bensì alla vista; tanto che essa lascia facilmente cadere lo spillo, e benchè caduto, le sue dita restano a mutuo contatto; ciò che porta a riguardare come affatto perduta la sensibilità.

In forza appunto di tal mancanza di facoltà senziente, essa non avvertì la formazione di una malattia della articolazione metacarpo-falangica del grosso dito, malattia da me riguardata come il resultato della pressione operata dalle coperte del letto, le quali indussero una flessione forzata di detto dito grosso. L' articolazione abben-

chè fosse largamente aperta nella sua parte superiore, non per questo avea prodotto senso di dolore che fosse avvertibile dalla ammalata. Frattanto, l' abbondanza della suppurazione proveniente da questa malattia articolare, le escare al sacro, che formaronsi egualmente senza venir punto avvertite dalla ammalata, avevano portato marcato deperimento di macchina. La vigilia del giorno in cui accadde la morte, sopraggiunse il sopore.

Necroscopia. = Rammollimento ortensia delle circonvoluzioni occipitali inferiori dal lato sinistro. Del rimanente, cervello, cervelletto, midolla allungata perfettamente sani. L' aracnoide spinale era opaca, ispessita nella sua lamina viscerale, e più aderente dell' ordinario alla pia-madre. La midolla era atrofizzata, e presentava presso a poco, i due terzi del suo volume naturale. I suoi cordoni mediani e posteriori vedevansi trasformati in una striscia grigio-giallastra e indurita T G, T G, la quale estendevasi a tutta la lunghezza dell'organo (fig. 3. tav. II). Superiormente, questi cordoni degenerati vedevansi approfondare nella spessezza dei corpi restiformi, dei quali è noto che la sostanza bianca vien costituita dai fascetti laterali della midolla. Frattanto questa degenerazione grigio-giallastra prolungavasi fino corrispondentemente al cervelletto. Perfettamente sani erano i cordoni anteriori e laterali. La sezione della midolla dimostrava che l'alterazione in discorso limitavasi esattamente a tutta la sostanza dei cordoni mediani posteriori.

Intieramente atrofizzate erano le radici posteriori dei nervi spinali; trasparenti e filiformi esse contrastavano coll' aspetto delle radici, le quali aveano conservato ed il volume e tutti i caratteri naturali. Questa atrofia però delle radici nervose era un po' meno considerevole alla regione cervicale, di quello che alle regioni dorsale e lombare.

Riflessioni. — In questo caso, abbenchè i cordoni

mediani e posteriori dei nervi spinali, fossero le sole parti rimaste attaccate dalla malattia, pur non ostante, la miotilità non era meno indebolita della sensibilità. Questo fatto, che niuna esperienza fisiologica servirebbe a smentire, è in opposizione formale colle idee generalmente accettate, ai nostri giorni, sulla sede respettiva del senso nei cordoni posteriori della midolla e nelle radici posteriori dei nervi spinali, e sulla sede del moto nei cordoni anteriori; fatto che non è il solo da me riscontrato, avendomi, altra volta, dimostrato chiaramente la osservazione questa influenza dei cordoni mediani posteriori dalla midolla estesa tanto al moto quanto al senso.

Si ha poi in questo caso, nel quale patentissimi sono i limiti della lesione, una prova non dubbia della indipendenza dei fascetti della midolla, e come un sol fascetto venir possa offeso, rimanendo gli altri affatto immuni dalla malattia.

Han moltissima analogia con questo caso quelli che vado qui sotto narrando.

Una donna paraplegica incompletamente e del senso e del moto soccombe ad una malattia estranea alla paralisi. Più volte avea io tentato di farla camminare, ma gli arti inferiori ripiegavansi sotto il peso del corpo, nè punto l' ammalata potea sostenervisi. Alla necroscopia trovai l' alterazione seguente, che ha molti rapporti colla alterazione rappresentata dalla fig. 3, o piuttosto che è ad essa affatto identica, se si eccettui la consistenza delle parti: i due cordoni mediani e posteriori della midolla erano trasformati in una polpa molle grigio-rosea, compenetrata da vasi sanguigni. Questa alterazione andava diminuendo dal basso in alto, ed in questo ultimo punto, riscontravansi alcuni filetti di sostanza bianca; l' alterazione del colore e della consistenza cessava a un pollice sotto la punta del calamus scriptorius. Tutta in-

sieme questa alterazione era più profonda nella parte inferiore, di quello che nella parte superiore della midolla; infatti, nella parte inferiore, avea essa già incominciato ad attaccare la porzione dei fascetti laterali, che avvicina i cordoni mediani posteriori; le radici posteriori dei nervi spinali mostravansi sommamente assottigliate, specialmente in basso; non tenni dietro all' andamento dei nervi spinali al di là del canal vertebrale. Perfettamente sani erano il resto della midolla, il cervello, il cervelletto, la midolla allungata.

Riflessioni. In questo caso i fascetti laterali aveano incominciato a partecipare della degenerazione corrispondentemente alla parte inferiore della midolla; circostanza però non sufficiente a distruggere la conseguenza a cui portano tanti fatti, cioè, che i cordoni mediani posteriori e le radici posteriori dei nervi spinali, presiedono tanto al moto quanto al senso.

Frattanto nascer potrebbe questione sulla special natura di questa trasformazione grigia, grigio-giallastra, grigio-rossastra della sostanza bianca che la osservazione ne mostra ripetersi in tanti casi; e se ritener si possa come una atrofia, come la conseguenza di una infiammazione, o debba riguardarsi come una vera degenerazione. Non ancora in grado per una soluzione di simil quesito, ci limiteremo solo ad avvertire, che questa trasformazione è una delle malattie le più frequenti della midolla; che tende a diffondersi nel senso della lunghezza delle fibre e non in quello della circonferenza.

Ecco qui sotto due casi, i quali presentaronmi due altri esempj di simil trasformazione; il primo abbenchè incompleto nella parte istorica, rendesi poi', per altro lato, assai rimarchevole, mostrando soltanto *la paralisi del moto* congiunta alla trasformazione o degenerazione grigia, limitata ai cordoni mediani posteriori.

Amaurosi. — Paraplegia limitata al moto. — Degenerazione grigia dei cordoni mediani posteriori.

Una giovine amauratica, paraplegica solo nel moto, soccombè a non so qual malattia. Nella sezione del cadavere, trovammo atrofia dei nervi ottici avanti e dopo il decussamento, colore grigio di quella parte del corpo striato esterno, colla quale si continuano questi nervi. Tralascio gli altri dettagli relativi all'amaurosi. La midolla spinale presentava sulla sua faccia posteriore e in tutta la sua lunghezza una grossa colonna, color grigio-roseo, costituita dai cordoni mediani posteriori; questa colonna poi veniva traversata da dei filamenti bianchi, continuantisi coi filetti delle radici posteriori dei nervi. Il resto di quest' organo era perfettamente sano; come sani pure mostravansi il cervello, il cervelletto e l' istmo dell' encefalo.

Paraplegia completa del senso e incompleta del moto. — Degenerazione grigia dei cordoni posteriori della midolla.

Maurizia, di 42 anni, maritata, giammai stata madre, abitante un quartiere costantemente umido; non più mestruata fino da due anni, e fino da detta epoca, afflitta da paralisi; di principio, fu sorpresa negli arti inferiori da torpore senza dolore: sembravale che la pianta del piede fosse come indurita, nè parevale con essa di calcare il suolo. L' arto sinistro fu il primo a restare offeso. In seguito, anche gli arti superiori incorsero e nel torpore e nella semi-paralisi.

L' ammalata trattennesi nelle mie sale, durante l' ultimo anno della sua vita, in uno stato completamente stazionario.

Ecco frattanto quale era questo suo stato: sensibilità ottusa, che si manifesta assai tarda, ossia qualche tempo dopo l' azione della causa che l'ha risvegliata, mantenendosi però anche molto tempo dopo detta azione. Così in questa mancanza di sensibilità e non nel difetto di miotilità, ripor si deve la ragione per cui l' ammalata non può servirsi dell'ago per cucire, che essa non sente tra le sue dita, tanto che ella è costantemente obbligata a fissarvi lo sguardo, onde non le cada di mano.

La miotilità è indebolita all' istesso grado della sensibilità: però si eseguiscono tutti i movimenti, ma con assai di languore, e gli arti non prestansi alle funzioni che sono loro inerenti. Gli arti inferiori dotati di mobilità stando la persona in letto, non servono che incompletamente alla stazione verticale. D'altronde, integra è la intelligenza, e tale si mantiene fino all' ultimo momento. Volontaria è la emissione delle orine e delle fecce.

Considerava io questa paralisi come il resultato di una affezione reumatica, ed il reumatismo è per me, tra le cause remote, una delle più frequenti a produrre la paraplegia; ed infatti come la Maurizia, molti altri paraplegici rimasero precedentemente esposti al freddo e all' umido, e furono tormentati da dolori che aveano tutti i caratteri dei dolori reumatici. Che in quanto alla nostra donna, indipendentemente dalla paraplegia, una marcata oppressione di respiro la pone in quello stato che designasi ordinariamente col nome di asma. L' ascoltazione e la percussione ne somministrano i segni del catarro polmonare; l' ascoltazione poi fa riconoscere un impulso del cuore, forte, superficiale, se così posso esprimermi, ma *senza rumore*. Sospetto di pericardite. L'ammalata muore in piena cognizione, in uno stato di soffocazione.

Necroscopia. Midolla rimpicciolita di volume; aderenza della aracnoide cerebrale alla aracnoide parietale; in dietro, pseudo-membrana bianca sub-aracnoidea, inva-

ginante la midolla; degenerazione grigia dei cordoni posteriori di essa; atrofia delle radici posteriori dei nervi spinali.

Avendo immerso la midolla nell' alcool, onde meglio studiarla, mi accorsi in breve, esser questo un cattivo mezzo per lo scopo propostomi, poichè quella differenza nel colore dal color naturale, diminuiva notabilmente coll'immersione in detto liquido.

Pericardite antica; aderenze cellulose perfettamente organizzate, lacerantisi ad una forte trazione. Aveva io dunque indovinato la pericardite; dietro la esistenza di due soli sintomi: dall' assenza, cioè, del rumore del cuore e dal forte impulso di questo viscere. I due polmoni sono aderenti alle pleure e pieni di granulazioni miliari.

Paraplegia.—Degenerazione grigia della midolla spinale, della midolla allungata, della protuberanza, dei peduncoli del cervelletto, dei talami ottici, del corpo calloso, della volta a tre pilastri (fig. 4 tav. II.)

La Dargès, di 37 anni, cuoca, risedente fino da due anni, alla Salpêtrière (Sezione delle gateuses) malata da sei anni senza una causa manifesta. A detta epoca, ella si accorse che la gamba sinistra era talmente fuori dell' impero della volontà, che essa avrebbe potuto cadere anche in mezzo alla strada; tre mesi dopo, la gamba destra incorse pure nelle medesime condizioni della sinistra; quindi parteciparono della paralisi gli arti superiori, ma questi però non tanto quanto i primi, e l' ammalata infatti poteva prendere gli alimenti. Mantenevasi la sensibilità: il pizzicare dei piedi determinava una marcatissima retrazione degli arti inferiori. Del rimanente l'ammalata era immobile, nè mai turbavanla contrazioni spasmodiche, nè scosse dolorose negli arti. Al suo ingresso nello

spedale, essa rendeva perfetto conto del suo stato, abbenchè un poco disordinata fosse l' articolazione dei suoni; nei due anni di sua permanenza allo spedale fino alla sua morte, volle rimanersi costantemente nella sezione delle *gateuses*, e ricusò sempre di esser trasportata alla infermeria. Vedevala io ogni otto giorni: perfetta era la intelligenza; sorrideva al mio avvicinare e salutavami con espressione, ma quando le indirizzava la parola, veniva presa da tale emozione, difficile a descriversi. Arrossiva, rideva, piangeva. Gli arti ed il tronco venivano scossi da dei movimenti involontarj, che la facevano agitarsi sulla sua sedia. Allora i muscoli della faccia presentavano delle contorsioni e l' articolazione dei suoni rendevasi molto più difficile, di quello fosse fuori di tali momenti di agitazione; poichè, ordinariamente ella finiva col farsi intendere, e questa difficoltà nella articolazione dei suoni teneva soprattutto ai movimenti della lingua, i quali non vi prendevano alcuna parte. Deglutizione difficile, la quale facea supporre una diminuzione nell'azione muscolare della lingua e delle fauci. *Niuna cefalalgia.* L' ammalata conservava la più perfetta intelligenza, ma lagnavasi di marcato indebolimento nella vista.

Cinque o sei mesi avanti la sua morte, deperimento notabile, febbre, respirazione frequente, tosse senza espettorazione; catarro bronchiale che viene espulso a quando a quando; difficilissime si fanno e l' articolazione dei suoni e la deglutizione. Escare al sacro che van rapidamente estendendosi. Integra la intelligenza fino all'ultimo momento della vita.

Aveva io diagnosticato una lesione della parte superiore della midolla; e di principio, era anche stato proclive a considerar questa malattia come dipendente da una compressione della midolla allungata e della protuberanza, operata da un tumore sviluppato nelle fosse occipitali inferiori; opinione a cui mi fè rinunziare l'assenza completa della cefalalgia.

Sezione del cadavere. Polmoni tubercolosi; quindi pneumonite lobulare, pneumonite edematosa; bronchite. La morte può ritenersi come il resultato della malattia dei polmoni.

Stato della spinal midolla (fig. 4 tav. II). *Faccia anteriore. — Midolla allungata.* — I corpi piramidali anteriori presentano un color grigio, ma sono fascicolati. Il corpo olivare sinistro O S è sano; il corpo olivare destro O D offre il colore grigio, fuori che in un punto della sua superficie, ove ne mostra un' isola di sostanza bianca. Detta trasformazione grigia riscontrasi pure nei corpi striati, e quindi una sezione orizzontale della midolla allungata corrispondentemente alla parte media del corpo olivare, mi lascia scorgere detta trasformazione anche in tutta la sostanza dei corpi piramidali, del corpo olivare destro e dei corpi striati. I filetti nervosi che nascono dalla midolla allungata, cioè, le radici del grande ipoglosso, del glosso faringeo e del pneumo-gastrico, ritengono il color grigio, almeno apparentemente, e son ridotti al loro nevrilemma.

La trasformazione grigia T G estendesi dalla midolla allungata sulla faccia anteriore della midolla spinale per il tratto di due pollici; le parti così degenerate erano compatte e fascicolate. Due isole bianche si osservano nel punto dell' incrociamento delle piramidi anteriori; solo a due pollici sotto la midolla allungata trovasi la sostanza bianca, e più in basso torna a mostrarsi la trasformazione grigia. La porzione di midolla spinale estesa dall'origine del primo pajo dorsale a quella del secondo pajo lombare, riscontravasi molle, diffluente, di vario colore tra il bianco ed il grigio; era essa come gelatinosa, semi-trasparente. Un' isola di sostanza grigia T G esisteva nel punto di riunione dei due terzi superiori col terzo inferiore della midolla.

La fig. 4' che rappresenta la parte inferiore della mi-

dolla vista anteriormente, offre una alterazione che ha molti rapporti con quella della midolla allungata. Infatti, mentre che la parte media della midolla è molle, diffluente e come disorganizzata, la parte inferiore è compattissima e fascicolata, abbenchè abbia subito la trasformazione grigia, meno che in alcune porzioni che presentano delle isole bianche.

La *faccia posteriore della midolla* è sana; solo nel punto corrispondente alla midolla allungata presenta essa una marcata compattezza, una distruzione parziale della sostanza bianca, ed ivi veggonsi tra loro mescolate delle isole bianche e delle isole grigio-giallastre. Compattissima è la sostanza grigia. Le radici posteriori dei nervi spinali non sono sensibilmente atrofizzate e contrastano, sotto questo rapporto, colle radici anteriori.

Protuberanza. La protuberanza ha subito la trasformazione grigia T G, eccettuati alcuni punti, nei quali essa presenta dei vestigj di sostanza bianca, disposti alla maniera di isole, le quali isole di sostanza bianca sono come in leggero rilievo, e colla circonferenza come dentellata, per cui egli è molto probabile, che lo strato superficiale di questa sostanza fosse rimasto distrutto in corrispondenza della trasformazione grigia. La protuberanza è d'altronde estremamente ispessita, come contratta e atrofizzata. L'origine del nervo quinto pajo vien rappresentata da un grosso tubercolo grigio. La compattezza, il color grigio e l'atrofia osservati nella protuberanza, continuansi nei peduncoli del cervelletto, estendendosi a tutta la sostanza loro, e, cosa assai rimarchevole, malgrado questa atrofia dei suoi peduncoli medj, quest' organo non era punto diminuito di volume; le sue diverse lamine erano in stato normale, e nell' ordinario rapporto la sostanza bianca colla sostanza grigia. Praticate diverse sezioni sulla protuberanza per determinare fin dove si estendesse la trasformazione grigia, potei mettere in chiaro, che essa occupava tutto il piano

inferiore della protuberanza stessa ed i peduncoli del cervelletto a tutta sostanza.

Cervello. Il peduncolo cerebrale destro avea subito la trasformazione grigia nel suo strato inferiore, cioè a dire, in quello strato che è continuazione colle piramidi anteriori; il quale strato era compatto, fascicolato e sembrava non esser diminuito di volume. La fascia del nervo ottico che circonda detto strato era, come esso, indurita e grigia.

Il talamo ottico destro sembrava, a primo colpo d'occhio, aver subìto la trasformazione grigia nel maggior tratto della sua faccia superiore, ma esaminando le parti con più accuratezza potei constatare, esservi soltanto distruzione dello strato di sostanza bianca che riveste la sostanza grigia.

Il corpo calloso avea provato la trasformazione grigia con rimarchevole indurimento in molti punti della sua sostanza. Molti di questi punti si osservavano negli strati i più inferiori, e di questi erano due larghe placche, una delle quali occupava il punto di riflessione anteriore del corpo calloso, l' altra era situata nel tubercolo quadrigemello posteriore.

La volta a tre pilastri presentommi molti altri punti induriti e grigi; e questo indurimento grigio estendevasi poi a tutta la lunghezza del nastro che circonda il corno d' Ammone. Quivi pure, come in tutte le altre parti, manifestissima era la linea di demarcazione tra la sostanza bianca normale e la degenerazione grigia.

Resta ora a determinare in che consista questa degenerazione grigia. Su di che dirò qui soltanto, che non potrebbesi non riguardarla come una trasformazione di tessuto, poichè, in moltissimi punti, le parti grigie erano fascicolate, e rappresentavano perfettamente, eccettuato il colore, le parti bianche che esse rimpiazzavano. Tal soggetto però non mancherà di venire illustrato da nuovi fatti.

Paraplegia completa del senso e solo incompleta del moto. — Trasformazione grigio-giallastra dei cordoni posteriori della midolla.

La Charpin, di 52 anni, paraplegica da 15 mesi, madre di un sol figlio; già da quattro anni non più mestruata. — Ecco la istoria che la riguarda:

Come portiera, in principio, poi come dedita all'arte tintoria abitava ella dei luoghi umidi e bassi, ove pure dimorava nella circostanza dei suoi parti, i quali erano stati susseguiti da un reuma generale, di cui era essa perfettamente guarita. Fino da dieci anni soffriva di gotta, e non era che un anno che essa provava nei piedi e nelle gambe, ma soprattutto nella pianta e al dorso dei piedi, un senso di torpore che ordinariamente dissipavasi col moto, ma che dava intanto al suo modo di progressione qualche cosa di analogo alla maniera di passeggiare degli ubriachi. Così, in forza di questo torpore che andava ogni dì progredendo, era essa esposta a frequenti cadute, tanto che, diciotto mesi addietro erasi fratturata una gamba. Mantenuta nell' apparecchio pel corso di tre mesi, ne sortì paraplegica. L' ammalata ne assicura non aver riportato alcun dolore dalla frattura, nè tampoco averne provato alcuno, sia nel momento in che questa si effettuò, sia, nella cura consecutiva.

Ecco lo stato della ammalata il 15 settembre 1838, al momento del suo ingresso nella Sala S. Gabbrielle, N.° 8.

A. *Arti inferiori.* 1. *Paralisi completa del senso in tutta la metà inferiore del corpo fino alla regione epigastrica.* Questa insensibilità sotto l'influenza di tutti gli stimoli esterni, accompagnasi a dei dolori nelle ossa, dolori continui, sordi, spesso esacerbantisi e che l' ammalata accusa, in special modo, alle articolazioni dei pie-

di, a quelli del ginocchio e della coscia. Essa paragona questi dolori ad un torpore o ad un informicolimento intensissimi. Spesso prova negli arti inferiori dei crampi e dei sussulti, analoghi ad una scossa elettrica. Queste scosse sono dolorose, e molte strappano alla ammalata acute grida. Il gran freddo ed il gran caldo manifestano i loro effetti aumentando il torpore. Il più forte pizzicottare, le bucature cogli spilli non sono avvertiti.

2.° *Paralisi incompleta del moto negli stessi arti inferiori.* In letto, l' ammalata eseguisce, presso a poco, tutti i movimenti di flessione e di estensione delle diverse articolazioni; in piedi e sostenuta da due persone, essa può, a mala pena, servirsi degli arti inferiori come unicamente per sostegno. Avendola io impegnata a far qualche passo, essa strascica le gambe, che si flettono sotto il peso del corpo incrociandosi. Il movimento di progressione vien piuttosto indicato, di quello che veramente eseguito dalla ammalata.

B. *Arti superiori.* 1.° *Senso:* torpore ed informicolimento delle dita. L' ammalata è in grado di cucire, ed infatti, tutti i giorni, la trovo a cucire delle camicie, abbenchè non sia raro ad accadere che l' ago le scappi dalle dita. Colloco uno spillo sul suo letto, essa lo prende, e dice di sentirlo tra le sue dita, ma tal sensazione esser deve ben piccola, perchè se le si chiudano gli occhi, e se la s' inviti ad attaccare lo spillo in qualche parte, le accade spesso di perderlo senza accorgersene e di continuare ad eseguire i movimenti incominciati. La notte, le avviene frequentemente il credere di tenere tra le dita degli aghi, che essa stringe con forza per non lasciarli cadere. Paragona l' informicolimento delle dita a quello che di principio risentiva ai piedi.

2.° *Moto.* Integrità presso a poco perfetta negli arti superiori. Niun dolore spinale. La sensibilità tattile del tronco è indebolita, e solo la si mantiene benissimo nella

pelle della faccia e della parte superiore del collo: involontaria la emissione delle orine e delle fecce. Diarrea fino dal mese di gennajo. Intelligenza perfetta, ed integri pure tutti i sensi cefalici, l'udito, cioè, la vista, l'odorato, il gusto.

L'ammalata è in uno stato di deperimento del tutto indipendente dalla paraplegia. La diarrea con dolori intestinali, la tosse rimontante a un'epoca lontanissima, l'infiltramento degli arti inferiori, la febbre continua, l'oppressione delle forze annunziano un prossimo fine. Infatti l'ammalata va, grado a grado, indebolendosi e soccombe infine alla maniera dei tisici.

Sezione del cadavere. Tise polmonare rimarchevole per delle vaste caverne o sacchi sferoidali perfettamente organizzati, ripieni di una densa polpa simile al mastice dei vetraj. — Non fu esaminato il canale intestinale. *Cervello* perfettamente sano.

Midolla spinale. L'alterazione mostrasi limitata esattamente ai cordoni posteriori della midolla, e consiste nella trasformazione di questi cordoni in una sostanza grigio-giallastra, semi-trasparente. Questa degenerazione grigio-giallastra occupa tutta la larghezza dei cordoni, nelle regioni lombare e dorsale; ristringesi quindi e diviene, in certo modo, lineare alla regione cervicale, per andar poi a finire nei due rigonfiamenti che trovansi ai lati dell'apice del calamus scriptorius. Dalla qual disposizione dee inferirsi che presso le dette regioni lombare e dorsale, i cordoni posteriori ed i piccoli cordoni del solco mediano posteriore della midolla erano attaccati dalla malattia, ma che alla regione cervicale, i cordoni posteriori erano sani, e l'alterazione limitata ai cordoni del solco medio. Del resto, la degenerazione in discorso viene patentemente limitata dai diversi cordoni o fascetti, ed io potei bene assicurarmi della indipendenza reciproca non solo dei fascetti, ma puranco delle fibre da cui resultano.

Perfettamente sani erano gli altri fascetti anteriori e laterali della midolla, non meno che la sostanza grigia.

Riflessioni. — In questo caso aveasi paralisi del senso e del moto, ma molto più pronunziata nel primo che nel secondo; ed a questa preminenza di malattia sulla sensibilità corrispondeva, come in altri casi, la degenerazione grigia dei cordoni mediani posteriori. Ma ciò nonostante, anche in questo caso, il quale potrebbe invocarsi come favorevole alla localizzazione delle facoltà senziente e motrice, non può concludersi, che i cordoni mediani posteriori presiedano esclusivamente al senso.

MALATTIE DEL POLMONE.

(Tavola III.)

Fig. I.

Frammento non cangrenato peduncolato del polmone destro, occupante una caverna nella sommità di questo viscere. — Pleuritide pseudo-membranosa e sierosa.— Flemmone diffuso del torace.

Rousset, di 30 anni, portossi, nel 1829, alla Casa reale di sanità, per una tosse secca senza deperimento di macchina con febbre leggiera. L' ascoltazione mi fece riconoscere una caverna nella sommità del polmone destro. Il suono cavernoso presentava, sul finire di ciascuna respirazione e di ciascun colpo di tosse, una vibrazione singolare. In breve vennero in campo sintomi di pleuritide latente non febrile dall'istesso lato (lato destro); quindi, l'ottusità del suono con ampliamento del torace. Il malato caduto in dei disordini di dieta, andò sempre deteriorando di condizioni. Al termine di circa due mesi, decubito obbligato dalla parte dello stravaso. Leggiero infiltramento del tessuto cellulare succutaneo; niun indizio aveasi di un prossimo fine, allorchè il malato lagnossi di un vivo dolore al cavo della ascella destra, ove riconobbi una infiammazione flemmonosa. La tumefazione e il dolore si estesero lar-

gamente sotto il gran pettorale in avanti, quindi, sotto il gran dorsale in dietro, finalmente lungo il braccio, ed il malato soccombè nel sesto giorno dalla invasione del flemmone largo, diffuso e profondo.

Necroscopia. Il tessuto cellulare del cavo dell'ascella mostrasi infiltrato di pus concreto. Infiltramento che si estende sotto il gran pettorale in avanti, quindi sotto il gran dorsale in dietro ed in basso, lungo la guaina cellulosa che circonda i vasi ed i nervi brachiali, fino alla piegatura del cubito. L' infiammazione vedeasi poi essersi estesa sugli stessi muscoli gran pettorale e gran dorsale. Si scorgevano nella spessezza di questi muscoli delle linee rosse alternate con delle liste di pus occupante il tessuto cellulare intermuscolare. Di primo tratto, io avea potuto credere che questo flemmone diffuso fosse il resultato della presenza del versamento pleuritico e di un processo eliminatore, per mezzo del quale il liquido fossesi evacuato al di fuora. Ma niente di questo, poichè niuna comunicazione esisteva tra questo flemmone diffuso ed il versamento pleuritico, niun segno di processo di perforazione dei muscoli intercostali.

Il polmone destro (fig. 1) era poco voluminoso, perchè rimasto compresso da considerevole stravaso. Era poi questo viscere inviluppato da una assai grossa falsa membrana. La parte superiore del lobo superiore aderiva intimamente alla pleura costale, tanto che riescì impossibile il distaccarla, senza manomettere il tessuto del viscere. Tutto il resto del polmone veniva separato dalle pareti toraciche per la presenza del notato versamento; la sua base era profondamente scavata, nè alcuna parte era permeabile all'aria; il suo tessuto era flaccido, infiltrato di un liquido torbo, variegato da linee color lavagna, disposte in ramificazioni. Alcuni nuclei duri, tubercolosi, mostravansi sparsi su diversi punti.

La metà superiore del lobo superiore era scavata in

una caverna, la quale venia incompletamente riempita da due frammenti di polmone peduncolati M P P, m' p' p'. I quali frammenti erano induriti ed il loro peduncolo rompevasi colla massima facilità. Nella nominata caverna, le di cui pareti per un esteso tratto erano sottilissime, andavano a terminarsi molti dei canali bronchiali, tagliati a picco; canali che presentavano, fino ad una certa distanza, delle ulcere disposte a placche.

Il polmone sinistro presentava nella sua sommità un bell' esempio di cicatrice tubercolosa, e questa sommità mostravasi come indurita e come contratta. In mezzo ad un tessuto nero lucente, sommamente compatto, mostravansi dei piccoli fuocolari di materia calcarea. Il resto del polmone offriva entro un tessuto perfettamente sano, un certo numero di tubercoli, alcuni miliari, altri pisiformi, altri irregolari.

Riflessioni. — Questa malattia presentò molti e ben distinti periodi: primo periodo; sviluppo di tubercoli: secondo periodo; infiammazione della sommità del polmone destro: terzo periodo; pleuritide: quarto periodo; flemmone diffuso.

L' affezione tubercolare era guarita; ciò rendeasi chiaramente manifesto nella sommità del polmone sinistro, che presentava un indurimento nero con materia calcarea. Ed in quanto ai tubercoli disseminati nel resto del polmone sinistro, non son lontano dal credere, che fosser questi dei tubercoli di guarigione, o forse erano degl' indurimenti circoscritti piuttosto che dei veri tubercoli, non esistendo materia tubercolare propriamente detta.

Egli è probabile, che la sommità del polmone destro fosse stata la sede di un indurimento dell'istessa natura di quello del polmone sinistro, e che una infiammazione sopraggiungendo nelle parti indurite, avesse determinato

la separazione incompleta dei frammenti polmonari e quindi la formazione delle caverne. È poi un fatto positivo che la pleuritide deve essere stata consecutiva alla formazione di detta caverna, le di cui pareti sembravano, in parte, venir costituite dalla pleura ispessita.

È singolare come l' ammalata avesse potuto resistere a simili guasti, conservar l' appetito, senza che il deperimento e la febbre non fossero giunti al grado nel quale aspettar si dovesse un fine imminente. E forse anche la guarigione stessa non era affatto impossibile, quando sopraggiunse il flemmone diffuso, a cui soccombè l' ammalata. Ma qual rapporto sarebbe egli da stabilirsi, per una parte, tra questo flemmone diffuso, e l'alterazione del polmone e della pleura, dall'altra? È questo un quesito assai difficile a risolversi. Frattanto è cosa certa, che gli individui esinaniti e cachettici per malattie croniche, soccombono, soventi volte, a delle lesioni affatto estranee a quella da cui venivano costantemente e da tanto tempo afflitti. Così, non ha guari, mi avvenne di osservare una ammalata attaccata da cronica pleuritide con rumore di cuojo nuovo pronunziatissimo, la quale soccombè a una cangrena dei tegumenti e del tessuto cellulare degli arti inferiori, consecutiva all' edema di questi arti medesimi.

Che quanto alla formazione di una caverna polmonare per separazione dei lembi peduncolati non cangrenati, è questo un caso non rarissimo ad accadere. Molti fatti me ne offerse la osservazione, tra i quali quello che qui sotto vo descrivendo, da me osservato alla Maternità, e che io altrove pure citai (fasc. XX), occupandomi della infiammazione dell' arteria polmonare.

Lembo di polmone non cangrenato, peduncolato. — Pneumonite con concrezione sanguigna, aderente, nelle divisioni dell' arteria polmonare. Concrezioni sanguigne aderenti, nelle vene iliache primitive, presso la loro divisione.

Una donna mancata alla vita, non so quanti giorni dopo il parto, presentommi, alla necroscopia, una pleuro-pneumonite a sinistra. Incidendo il tessuto polmonare, scòrsi, sotto il taglio, dei vasi pieni di concrezioni fibrinose, mentre, al tempo stesso, fummi agevole il mettere in chiaro: che queste concrezioni occupavano le divisioni dell' arteria polmonare; che le divisioni polmonari sinistre, nel punto in cui si separano dal tronco di origine, erano ripiene di una concrezione bianca, nella quale scorgevasi una cavità piena di pus, e che questa concrezione andava dividendosi e suddividendosi come i vasi, nei quali veniva contenuta; bianca e scolorata nei vasi di un certo calibro, detta concrezione mostravasi nera e probabilmente di recente data, nelle ultime ramificazioni. Del rimanente, le concrezioni delle divisioni secondarie non osservavansi che in quelle regioni corrispondenti alla pneumonite. Singolarissima poi era l' alterazione dei polmoni: la pneumonite mostravasi giunta al periodo di suppurazione; il tessuto del viscere era rammollito, come suole esserlo nei versamenti delle pleure; quindi, il pus, ora, si osservava infiltrato, ora, riunito in piccoli fuocolari, ora, raccolto in vasti fuocolari incipienti a pareti ineguali; in alcuni punti era, al tempo stesso, infiltrato e combinato; in altri punti mostravasi, il tessuto polmonare come marmorizzato di rosso e di bianco. Uno fra i più considerevoli dei nominati fuocolari mostravasi intieramente occupato da considerevol frammento di polmone non cangrenato, isolato da tutte le parti, eccettuato in un punto,

ove esisteva un sottil peduncolo, costituito da una divisione bronchiale e da vasi sanguigni. Le vene iliache primitive e le loro divisioni erano intieramente occupate da concrezioni sanguigne, le quali dimostrano i diversi stati che costituiscono i diversi gradi della flebite : così, nei tronchi principali queste concrezioni erano bianche e presentavano del pus nel loro centro, mentre ritenevano un rosso cupo nelle divisioni secondarie. Finalmente, ciò che pure in questo caso, merita di esser rimarcato si è, che la flebite non erasi manifestata, durante la vita, per alcun sintoma, e che niun edema erasi ad essa consociato.

Riflessioni. — Dai quali fatti chiaramente resulta, che le caverne polmonari ponno formarsi per la separazione di un frammento di polmone più o meno considerevole. Questa separazione la si effettua in tutta la circonferenza del frammento, eccettuato in un punto, ove esso riceve il bronchio ed i vasi sanguigni corrispondenti. In quanto poi al modo col quale si effettua questa separazione, agevole esso è a concepirsi ogni volta che si consideri, che detta separazione ha luogo nei casi, nei quali una infiammazione acuta s' impossessa del tessuto polmonare precedentemente indurito; poichè, in tal circostanza, vi han delle parti indurite, le quali resistono a quella specie di dissociazione che resulta dall' infiltramento del pus. Ben s'intende d' altronde la resistenza a questa forza di dissociazione del bronco e dei vasi sanguigni che costituiscono il peduncolo. — Ma sarà egli possibile il diagnosticare la presenza di un frammento polmonare in una caverna ? Dissi già nella mia prima osservazione, che *il suono cavernoso presentava sul finire di ciascuna espettorazione forzata e a ciascun colpo di tosse, una vibrazione particolare.* Questo segno metter potrebbe, in qualche modo, sulla strada del diagnostico.

La cangrena del polmone e la separazione di un frammento di esso, sono due modi ben distinti di formazione delle caverne, nelle malattie acute di questo organo. Ve ne è poi un terzo, che è il rammollimento in poltiglia del tessuto polmonare, rammollimento da me più volte riscontrato in alcune pneumoniti sotto forma adinamica, o tifoidea. Un accurato esame mostravami questo rammollimento esser ben diverso dalla cangrena, mancando ancora dell' odor proprio di essa. Trattavasi di una sostanza analoga ad un motiglio nerastro, che della cangrena riteneva tutta l'apparenza. Il tessuto circumambiente era compenetrato di liquido di diversa natura, il quale ottenevasi dal viscere per espressione, come da una spugna. Venia questo liquido costituito da del pus misto a del liquido grigio.

Relativamente agli ascessi molteplici, che la seconda osservazione da me citata mostrò nel polmone rimpicciolito, farò qui rimarcare, che se rarissima a riscontrarsi è la formazione degli ascessi polmonari, ciò ripeter si deve più che dalla natura del tessuto, dalla importanza delle funzioni di questo viscere; poichè, nella maggior parte dei casi, la morte sopraggiunge prima che il pus abbia avuto tempo di riunirsi in fuocolare. La sola pneumonite lobulare, ove la non si ripeta più volte, può presentare degli ascessi encistici. Riscontrai, frequentemente in dei polmoni splenificati, dir voglio di polmoni rimpiccioliti in forza dell' azione comprimente del liquido stravasato e degenerati in un tessuto spungioso leggermente infiltrato, degli ascessi completamente formati, la di cui produzione doveasi, secondo io ne penso, alle particolari circostanze nelle quali trovavansi detti polmoni, divenuti inutili alla respirazione e suscettibili di subire delle alterazioni di tessuto, che ponno non avere alcuna mala influenza sull' universale.

La coincidenza della flebite dell' arteria polmonare colla pneumonite è un fenomeno frequentissimo a riscontrarsi, e la infiammazione la si osserva, ora, limitata alle piccole divisioni soltanto, ora nelle principali diramazioni. Ma nemmeno una sola volta potè trovarsi associata colla pneumonite la flogosi delle vene polmonari; dal che dee necessariamente inferirsi che non nella qualità delle pareti vascolari ma nella qualità del sangue sta la causa che determina la flebite.

Fig. 2.

Fistola polmonare cervicale, avente il suo punto d' origine nella sommità del polmone, ed il suo orifizio di sortita sulla parte laterale sinistra della laringe.

Il pezzo rappresentato dalla fig. 2 mi fu rimesso dal sig. Voisin, allora Interno allo spedale di S. Luigi, oggi medico distinto di Limoges. Il fuocolare polmonare F P occupava la sommità del polmone, e da questo un tratto fistoloso larghissimo T F conduceva direttamente sulla parte laterale sinistra del collo, ove aprivasi in un orifizio assai considerevole O E. Nel nominato fuocolare facevan capo molti bronchi tagliati a picco. Il tratto fistoloso era situato anteriormente ai vasi ed ai nervi della regione del collo.

Riflessioni. — Le sole notizie pervenutemi su questo caso sono relative alla sortita dell' aria, la quale, per quello mi veniva annunziato, passava per l' orifizio fistoloso ad ogni espirazione forzata, ad ogni colpo di tosse.

Come idoneo a prestar molta luce nel genere di lesioni di che si tratta, sembrami sia a ritenersi il seguente fatto di fistola polmonare occupante la parte laterale destra dello sterno, formatasi consecutivamente ad un cancro mammario terminato per cangrena.

Fistola polmonare, consecutiva a cancro mammario cangrenato, con carie dello sterno.—Orifizio di sortita sulla parte laterale destra dello sterno.

Maria Poteau, di 55 anni, entrò alla Salpêtrière, il 23 agosto 1836, per un cancro alla mammella destra, sul quale essa ne comunicò le notizie seguenti: due anni addietro, colpo violento sulla mammella destra; due mesi dopo, piccolo tumore che sporgeva sensibilmente sulla superficie di detta mammella; sviluppo di questo tumore, di principio, lento, quindi, rapido che l' ammalata attribuisce ad una pressione fortissima praticata da un medico che essa avea consultato. Estirpazione del tumore fatta dal sig. Guerbois, dieci mesi dopo la sua manifestazione. Guarigione apparente per qualche mese. Comparsa di altro tumore nella parte inferiore della cicatrice. Sviluppasi questo rapidissimamente e cagiona frequentemente dei dolori lancinanti insopportabili. Seconda operazione senza successo. Ripetute e considerevoli emorragie. Dopo essersi sottoposta ad una cura nella propria casa per qualche tempo, finalmente l'ammalata trasferissi alla Salpêtrière.

Al suo ingresso nello spedale: vasta ulcera cancerosa, profondamente scavata, situata a destra dello sterno sul quale estendevasi, e che avea distrutto la parte superiore della mammella, i di cui terzi inferiori erano rimasti rispettati. Una escara considerevole riempiva questa vasta cavità, che avea i bordi rovesciati, tagliati a picco e intensamente coloriti di rosso. In seguito, cade la escara, l' ulcera si deterge, eccettuato il suo fondo, ove resta un frammento cangrenato.

E progredendo il male, un secondo fuocolare cangrenoso si stabilisce sulla parte inferiore dell' ulcera. Le glandule assillari del lato affetto formavano una massa

circoscritta, durissima, che agevole riescito sarebbe l' asportare. Dal lato sano poi riscontrossi una glandula assillare sommamente indurita. Negli ultimi giorni del settembre mostransi a nudo il bordo laterale destro dello sterno, cariato e nero, e la cartilagine della terza costa, separata dallo sterno medesimo. Quindi rendonsi apprezzabili, in fondo della piaga, delle pulsazioni isocrone ai movimenti del cuore, e le quali sono, senza fallo, quelle dell' arteria mammaria interna. Questa circostanza mi fa temere di rinnovamento di emorragia per erosione delle pareti arteriose. Li 18 ottobre, la mia attenzione vien richiamata dalla sopravvenienza di un fenomeno affatto nuovo: a ciascuna espirazione, l' aria esce con una specie di fremito dal fondo della piaga lungo il bordo destro dello sterno. La prima idea che mi corre alla mente nella spiegazione di questo fatto si è, che la pleura costale sia rimasta manomessa dal processo di cangrena, e che trattisi di respirazione pleurale, come in quegli animali nei quali si è aperta la pleura; ma in tal supposto, avrebbesi avuto pneumo-torace, ciò che, nel nostro ammalato veniva escluso dalla ascoltazione e dalla percussione, da cui resultava una risuonanza del petto la più completa.

Forse questa comunicazione esisteva ella tra la piaga esterna e uno dei bronchi? ciò era assai probabile; come pure ammetter potevasi, che dietro le cartilagini destre e dietro lo sterno esistesse un sacco a grosse pareti, inflessibili, formato da una porzione circoscritta della pleura, la quale ricevesse, nell'atto della inspirazione, una quantità d'aria, che sarebbe stata successivamente espulsa nella espirazione. Questa ultima maniera di vedere di fronte alla prima opinione, acquistava anche maggior validità, attesa la difficoltà di spiegare la comunicazione di uno dei bronchi colle parti esterne. Pur non ostante, tenendomi sempre alla prima idea, ed ammettendo ancora la esistenza

possibile di una piccola caverna polmonare che fossesi aperta di faccia alla piaga, proponevami un mezzo di dimostrazione di questo fatto, e lo trovava nel riempir d' acqua la vasta caverna mammaria; poichè allora a ciascuna inspirazione, il liquido veniva, in breve intieramente assorbito, mentre a ciascuna espirazione, l' aria sortiva e spostava l' acqua con fremito. Ma poteva dirsi, in favore della ipotesi che ammetteva il sacco formato dalla pleura, che l'aria espulsa era quella stessa che era stata introdotta nelle inspirazioni precedenti; su di che era da osservarsi, che questa aria inspirata avrebbe avuto un termine, mentre l' aria spinta fuori della piaga a ciascuna espirazione forzata ed in ciascuno sforzo di tosse, avea i suoi limiti nella durata della espirazione e della tosse. Tutto adunque militava in favore della comunicazione di un bronco o di una caverna polmonare colla piaga, abbenchè in questa ipotesi restassemi sempre a conoscere cosa avvenisse del liquido versato nella piaga, e perchè non fesso questo mandato fuori colla espettorazione.

L' ammalata visse fino agli 8 novembre e soccombè in piena cognizione.

Necroscopia. La porzione della glandula mammaria avanzata alla operazione (ed era quasi la totalità) mostravasi sana, e soltanto un fuocolare cangrenoso erasi esteso entro la sua sostanza. Lo sterno era cariato a destra corrispondentemente alla cartilagine della terza costa. Vedeasi poi la separazione del primo dal secondo pezzo dello sterno; e la guaina fibrosa dell' osso che era rimasto distaccato in forza della suppurazione, era il solo mezzo di continuità tra dette parti. Per meglio veder la caverna, feci asportare insiem collo sterno tutti gli organi contenuti nel torace, ed allora misi in chiaro, 1.° che il polmone destro aderiva intimamente alla parete del torace; 2.° che l' apertura esterna comunicava con una cavità anfrattuosa contenuta nella spessezza del polmone, cavità nella quale aprivansi molti canali bronchiali.

I polmoni presentavano delle masse e tubercoli cancerosi. Una grossa massa cancerosa venia traversata da dei vasi sanguigni e da uno dei canali bronchiali, prova manifesta, che la materia cancerosa trovavasi infiltrata nella spessezza dell' organo, e non deposta negl'interstizj del suo tessuto. E qui domanderassi, se la cavità purulenta da cui aveasi la comunicazione all' esterno, fosse a ritenersi, di principio, come originata dal cancro; al che risponderemo non esser tal supposto ammissibile, in quanto che le pareti della caverna polmonare presentavano tutti i caratteri delle caverne tubercolari in via di cicatrizzazione.

Gli altri organi erano sani, ad eccezione della massa encefalica, che presentava tre tumori di natura probabilmente cancerosa: uno di questi tumori occupava la regione frontale dell'emisfero cerebrale destro, un altro, la regione occipitale dell'emisfero sinistro, il terzo finalmente, la circonferenza del lobo sinistro del cervelletto.

Il primo tumore aderiva intimamente alla dura-madre, e venia intieramente contenuto entro la sostanza del cervello, il quale mostravasi, nella sua circonferenza, trasformato in una polpa giallastra, tanto che, ove si avesse voluto asportare il tumore, avremmo necessariamente asportato insiem con esso uno strato di tessuto cerebrale. Sulla sua superficie vedeansi serpeggianti dei vasi venosi sviluppatissimi e sommamente aderenti. Perfettamente sano era il tessuto della dura-madre. La faccia cerebrale del tumore era depressa e scavata, alla maniera stessa delle masse marronate del fegato.

Il secondo tumore aderiva, come il primo, alla dura-madre, ed era come quello circondato da sostanza cerebrale ridotta in poltiglia. Il terzo tumore, o tumore cerebrale, era composto di tante frazioni, disposte nel modo stesso delle lamine del cervelletto ed evidentemente

formato a spese di quest' organo. Tutti questi tumori erano granulosi alla loro superficie, e le granulazioni, esaminate col microscopio, sembrava che altro non fossero se non se tanti vasi, ciascuno dei quali rivolto sopra se stesso. La sezione poi del tumore presentava dei punti o granulazioni giallastre disseminate entro un tessuto semitrasparente, fragilissimo, facile a rompersi dalla circonferenza al centro, compenetrato da sierosità e non da suco canceroso; il sangue che fluiva dai vasi mostrava dei globuli apprezzabili ad occhio nudo. Questi tre tumori sembraronmi formati a spese della sostanza cerebrale.

Rarissima ad osservarsi si è la consecutiva cachessia cancerosa dei tumori sviluppati nel cervello. Nel caso poi di che qui si tratta è degno d' osservazione, come il soggetto che lo riguarda avesse avuto attaccato dalla malattia il cervello, e libero affatto il fegato.

La figura 3 rappresenta una vasta caverna cicatrizzata C P, C P occupante il lobo superiore del polmone. Ciò che costituisce una singolarità in questo caso si è la esistenza delle briglie numerosissime che traversano la caverna polmonare e che le danno, in qualche modo, una somiglianza colla superficie interna dei ventricoli del cuore. La cicatrizzazione era perfetta; le pareti presentavano l' aspetto delle membrane muccose di nuova formazione. Ciascuna delle nominate colonne o briglie conteneva entro di sè dei vasi sanguigni ed un canale aereo. Finalmente, questa caverna che comunicava largamente con molti bronchi non conteneva mucco, e quasi potea riguardarsi come un sino aereo. Altre piccole caverne cicatrizzate c p, c' p', scorgevansi in altri punti del lobo superiore del viscere.

Riflessioni sulle cicatrici polmonari. — Al presentarsi di così vaste caverne occupanti per tanta estensione la sommità del polmone, rianimasi il coraggio per la cura dei tubercoli polmonari troppo comunemente considerati

sotto il suggello della incurabilità. Nel corso dei sei anni nei quali esercitava io la medicina alla Salpêtrière, frequentemente dovei proclamare la eccezione a sì fatale dottrina; nè mancommi il destro ad apprezzare i modi diversi di che la natura si serve a riparare gl' interni materiali disordini. Che se i tubercoli ben di sovente appartengono a quella anatomia patologica di distruzione, che ne mostra, per quali vie, o lente o rapide, ma sicure, il corpo umano è tratto alla morte, uopo è confessare, che in un gran numero di casi, essi spettano a quella anatomia patologica di restaurazione, che stabilisce quali sono le vie per le quali il disordine vien riparato. I diversi modi di guarigione dei tubercoli formano interessante soggetto di studio. Molto di esso occupavami, e invero assai mi gode l'animo al vedere non pochi tra i migliori alcuni della Salpêtrière, dedicarsi incessantemente a questa linea di osservazione. Ecco intanto i principali modi di cicatrizzazione, che la esperienza portommi a conoscere, e dei quali alcuni non han forse peranco attirato l' attenzione degli osservatori.

1.° *Guarigione per raggrinzamento o rientramento.* Questo modo di guarigione è comunissimo. In esso, la sommità del polmone è come bernoccoluta; dei lobuli o porzioni di lobuli, pieni d'aria, vessicolari, enfisematici, sono tra loro separati per delle depressioni, che corrispondono ad un tessuto nero sommamente indurito, e chiara si rende la distruzione di un certo numero di lobuli o di porzioni di lobuli. Questa forma è propria della sommità del polmone; ad essa riportano le *depressioni ombelicate*, costituite da un indurimento fibroso bianco o nero, dal quale partono come tante produzioni radiate.

2.° *Guarigione per indurimento melanico, color lavagna.* Nella specie precedente vedemmo come l' indurimento melanico fosse superficiale; in questa seconda specie, al contrario, esso è profondo. D'altronde non havvi cosa più

comune che il vedere la sommità del polmone trasformata in un tessuto nero, color lavagna, estremamente compatto, che stride sotto il coltello alla maniera di una cartilagine, e talvolta sparsa di piccoli fuocolari di sostanza cretacea. Costituiscono una varietà di questo modo di guarigione quelle condizioni del viscere respiratorio, nelle quali il suo tessuto (ordinariamente verso la sommità) mostrasi compatto, nero, impermeabile, ma fragile, alla guisa stessa di un tartufo di cattiva qualità, di cui ritiene anche la consistenza e il colore.

3.° *Guarigione per ciste.* In questo modo di guarigione vedesi il tessuto polmonare sano diviso dal tessuto polmonare malato per mezzo di una membrana cellulo-fibrosa, che forma una specie di barriera alla diffusione della degenerazione tubercolare. La porzione del polmone che fu sede della degenerazione trasformasi, ora, in una sola ciste ripiena da una specie di mastice, analogo pel colore e per la consistenza, al mastice dei vetrai, ora, in molte cisti ripiene di una sostanza cretacea. E i diversi stati sotto i quali presentasi questa materia contenuta nella ciste, stabiliscono, a mio avviso, non una differenza di natura, ma una differenza di periodo nella malattia: che se su tal soggetto affacciar si volessero e dubbj ed objezioni, a questi risponderei col fatto seguente, il quale riguarda una donna di trentasei anni, su cui aveva io praticata la operazione dell' empiema colla puntura, e la quale godeva della miglior salute avanti la pleuritide cronica che rese necessaria la operazione stessa. Il polmone, dal lato del versamento, era perfettamente sano. Il lobo superiore dell' altro polmone presentava due ordini di alterazioni, le quali corrispondevano a due periodi ben distinti di cicatrizzazione. L' alterazione la più avanzata, quella che sembravami costituire la guarigione definitiva, consisteva in un tessuto nero color lavagna, sommamente compatto, fibroso, con delle cavità a diverse

dimensioni, ripiene di una sostanza analoga alla creta, punteggiata di nero.

L'alterazione poi la meno avanzata, o, se dir si voglia, la guarigione la meno completa, consisteva in delle masse bianche, sferoidali, marmorizzate da linee e da punti neri, separate da delle lamine fibrose nerastre. Queste masse bianche venivano costituite da una materia simile a del mastice da vetrai, condensata, in parte, deposta, in parte, infiltrata. Una membrana sottile racchiudeva l'alterazione per ogni lato. Pure egli è probabile, che se l'ammalata avesse sopravvissuto, la sommità del polmone sarebbesi trasformata in un tessuto fibroso color lavagna, scavato in tante geodi ripiene di una sostanza cretacea.

Niente di più comune che il riscontrare delle piccole cisti argillose disseminate qua e là nella sostanza del polmone. Ordinariamente queste cisti sono a pareti grosse e compatte, e il loro color nero contrasta colla bianchezza della sostanza in esse contenuta. Invece di materia argillosa polverulenta, mostrasi talvolta una concrezione ossiforme a superficie rugosa e aderente alla ciste. Nelle vecchie della Salpêtrière non è rara a riscontrarsi la presenza di queste cisti entro ad un polmone colpito da infiammazione.

4.° *Guarigione dei tubercoli per la formazione di tubercoli melanici.* Un modo sommamente frequente di guarigione dei tubercoli consiste nella formazione di tubercoli della grossezza di un seme di canapa, durissimi, di un nero lucido, o color lavagna cupo, facilmente riconoscibili al tatto e circondati dal tessuto polmonare perfettamente sano. Questi tubercoli sono talvolta numerosissimi, e quando occupano la superficie del polmone, ora si fan su di essa esporgenti, ora, corrispondono a delle depressioni.

5.° *Guarigione per caverne.* È questo forse il modo

di guarigione più comune degli altri. Queste caverne sono quasi sempre anfrattuose, a pareti grossissime, a superficie interna rossa, che presenta qualche analogia col tessuto muccoso, ma che soprattutto ritiene evidenti i caratteri del tessuto fibroso ed una esatta somiglianza colle cicatrici cutanee, meno l' epidermide. Molti osservatori, e segnatamente Laennec, offrirono una esatta descrizione delle specie di briglie che traversano queste caverne, della loro comunicazione coi bronchi, di tutte, infine, le particolarità della struttura loro.

Talvolta le pareti di queste cavità sono levigatissime, e tali riscontravansi nel caso seguente.

In un soggetto che non aveva presentato, durante la vita, alcun segno di affezione degli organi del respiro, trovai presso la sommità del polmone una caverna moltiloculare, o piuttosto, tre caverne a pareti levigate, senza il benchè minimo indurimento del tessuto circumstante. Queste tre caverne, di cui la più voluminosa avea tal capacità da contenere una mela di mediocre grossezza, comunicavano tra loro e tutte poi coll'istesso bronchio. Una briglia esisteva nel punto di riunione delle tre caverne. Quindi, corrispondentemente a questo punto di riunione vedeasi una erosione, per la quale era l' accesso fino entro la sostanza di una glandula bronchiale, da cui poi trovavasi adito ad uno dei canali bronchiali; ed era evidente, che la erosione della glandula bronchiale avea portato alla erosione del bronchio.

Nell' istesso polmone scorgevansi qua e là dei piccoli tubercoli encistici. Tutte le glandule bronchiali erano indurite, ed alcune presentavano una durezza lapidea, altre, una durezza cartilaginea; erano nere e marmorizzate nel centro, bianche alla circonferenza. Ora, egli è indubitato, che in queste glandule tacer doveano per l'intiero le funzioni che loro si competono. = Questa ammalata era morta anasarcatica.

E un fatto per me dimostrato, che in un certo numero di casi, le caverne polmonari sono a ritenersi come il resultato di una malattia delle glandule e dell' apertura del sacco formato da queste glandule disorganizzate entro il bronchio corrispondente. Quindi, in altri casi, dette caverne tengono alle dilatazioni bronchiali, tanto bene descritte dal Laennec.

6.° *Guarigione per molti modi al tempo stesso.* Finalmente, i tubercoli polmonari guariscono, ad una volta, per molti dei modi indicati. Così, l' indurimento melanico riscontrasi quasi sempre congiunto al raggrinzamento, alle cisti cretacee e talvolta ancora insieme colle caverne.

Fascicolo 62.

MALATTIE DELLA PELLE, DEL TESSUTO CELLULARE E DEI MUSCOLI.

(Tavole I e II.)

Cancro melanico tubercolare del tessuto cellulare subcutaneo, dei muscoli, del tessuto cellulare sub-peritoneale, dei polmoni. — Cancro del sacro. — Carie delle vertebre lombari. — Fegato adiposo.

Una giovine di trentun anno si trasferisce all' Hotel-Dieu, in un estremo esaurimento di forze, e manca alla vita nell'indimani. Eccone i resultati necroscopici.'

Tav. I (media grandezza). — Sulla regione anteriore del tronco presentansi una quantità di tubercoli e di tumori, alcuni dei quali sembrano sviluppati nella spessezza del tessuto cutaneo, altri succutanei aderenti, o no, alla pelle stessa, la quale resta da essi sollevata. Il più gran numero di questi tumori sono di un color turchiniccio. Alcuni presentano una fluttuazione pronunziatissima. Ed in quanto alla sede, ve ne hanno che occupano tutta quanta la regione del tronco; alcuni, la parte inferiore del collo, altri gli arti superiori, altri infine la parte superiore della coscia destra. Ma quale era la natura di questi tumori? Il lor colore turchiniccio faceami per un momento rimaner dubbioso tra il cancro melanico ed i tumori erettili; dubbiezze che nascevano specialmente per

quelli tra questi tumori i quali erano molli e fluttuanti, poichè negli altri, ed erano questi in maggior numero, i quali aveano per carattere principale una marcata durezza, faceasi assai presumibile la natura melanica.

Tav. II (grandezza naturale). Rappresenta questa tavola dei tubercoli cancerosi di diverse grandezze, dal volume, cioè, di un grano di miglio od anche di minor volume, fino a quello di una mela.

I punti neri o grigi cho scorgonsi sparsi più qua e più là, erano dei tubercoli allo stato nascente, prova manifesta che questo colore è primitivo e non punto consociato allo sviluppo consecutivo di queste morbose produzioni. Alcuni di questi tubercoli si lasciavano asportare insieme colla cute, abbenchè non fossero formati a spese del tessuto di essa, ma soltanto intimamente adesi alla sua faccia interna, come si ha luogo di vedere sulla porzione di pelle rovesciata P R. Ve ne erano poi alcuni sviluppati nei diversi strati del tessuto adiposo succutaneo e sulla fascia aponevrotica superficiale; altri ingenerati nella spessezza dei muscoli, e tra questi, alcuni sporgevano dal lato dello strato superficiale dei muscoli stessi, altri erano contenuti entro la loro sostanza, altri infine sporgenti dalla loro faccia profonda. Dei tumori sommamente considerevoli esistevano nella sostanza o alla circonferenza delle glandule mammarie. Le quali glandule erano atrofizzate, ridotte ai loro canali escretorj V L, la di cui dissezione era stata eseguita colla massima esattezza.

Molti piccoli tubercoli miliari, alcuni di color nero, altri di color grigio, si erano ingenerati a spese dei fiocchi adiposi succutanei; fra questi, ve ne erano che occupavano il centro di questi fiocchi, altri, ed erano i più, avevan sede in alcuni punti della circonferenza di detti fiocchi adiposi. Ma il luogo dove più che altrove abbondavano queste degenerazioni per punti o tubercoli miliari dei

fiocchi adiposi, era il tessuto succutaneo della parte superiore della coscia. In quanto poi al colore, questi tumori presentavano moltissime differenze, le quali sembravanmi potersi resumere nelle gradazioni seguenti, che corrispondono esattamente, eccettuato il color feccia di vino, a tutte le varietà del colore del tartufo: 1° color grigiastro; 2° color caffè e latte; 3.° color cioc colata o color di bistro; 4.° color feccia di vino; 5.° color lavagna chiaro o cupo; 6.° color nero. Questi diversi colori mostravansi, ora, isolati, ora, riuniti nell' istesso tumore.

Consistenza. Molti di questi tumori erano molli, alcuni fluttuanti e contenevano nel loro centro del sangue color feccia di vino. In molti di essi il sangue veniva compreso in delle cisti, e di queste cisti sanguigne trovavansene anche due nell' istesso tumore. Altri, erano molli perchè ripieni di suco canceroso riunito in fuocolare o infiltrato; la maggior parte però erano duri, e tra di questi, non poco mi sorprese il trovarne alcuni, che davano per espressione una enorme quantità di suco canceroso. Indipendentemente da tali masse innumerevoli di tumori succutanei, riscontrai sotto il peritoneo una quantità grandissima di masse melaniche. Dalle quali però vedevasi andare esente il fegato e la milza, abbenchè il primo di questi visceri mostrassesi giallo e passato completamente allo stato adiposo. Molte di queste masse melaniche aderivano alla radice del rene, molte vedevansi nel tessuto cellulare che circonda quest' organo. Un gran numero di tumori melanici accompagnavano il tragitto delle arterie e delle vene iliache primitive, non meno che quello delle arterie e delle vene ipogastriche. Un enorme tumore encefaloide trovavasi nella escavazione del bacino avanti all' osso sacro, a spese del quale vedeasi formato. Riempiva questo tumore la detta escavazione, ma tutti gli organi della pelvi erano in perfetto stato di integrità. Nel gran bacino poi esistava un fuocolare purulento con-

siderevolissimo sotto l' aponevrosi iliaca. Questo fuocolare avea sua sorgente dalle ultime vertebre lombari, le quali mostravansi cariate; estendevasi quindi fino al piccolo trocantere, nella guaina del psoas, al di fuora e al di sotto dei vasi crurali.

Petto. Una grandissima quantità di piccoli tumori melanici grigi occupavano la superficie del polmone. Una massa melanica, della grossezza di una mela di medio volume, tubercolosa e lobulosa, aderiva al bordo anteriore del polmone sinistro.

Riflessioni. Ove ci determinassimo a stabilire la genesi a cui van subordinate le numerose alterazioni riscontrate su questo soggetto, potremmo forse annunziare, che la lesione ha probabilmente cominciato dal cancro del sacro, e che da questo punto si è poi estesa a tutta la intiera economia. Sul qual concetto ne sia lecito l'osservare 1.° che il cancro delle ossa è rare volte primitivo: 2.° che nello spiegare la formazione delle suaccennate lesioni non è poi assolutamente necessario lo ammettere tra di loro una subordinazione, una stretta dipendenza. I tumori cancerosi ponno essersi sviluppati simultaneamente od anche successivamente, senza che uno sia il prodotto dell' altro. Che se l' infezione cancerosa sembra spesso partire da un centro o fuocolare, per spandersi poi in tutta la economia (*). In moltissimi altri casi però, questa provenienza da un sol fuocolare, la non si riscontra affatto.

Si ha poi nel caso testè narrato una prova irrecusabile, che sta in appoggio di quella legge, la quale tende a stabilire, che qualunque cancro melanico è collegato a condizioni dell' istessa sua natura, estese all' universale

(*) Vedete P. Rayer, Traité des maladies de la peau, 2° edit, Paris, 1835; t. II, p. 252 et pl. XIV, in 4°, col.

dell' economia; tanto che, ove riscontrisi un tumore canceroso melanico su di un punto qualunque del corpo, fosse pur anco una semplice granulazione miliare, puossi con qualche certezza ammettere la simultanea esistenza di altri tumori dell' istessa natura, i quali, se nel momento non manifestano la loro esistenza, svilupperannosi in seguito, sia che venga o no estirpato il tumore primitivo. Il cancro melanico è essenzialmente *il noli me tangere.*

La coincidenza di un cancro al sacro e di una carie alle vertebre lombari è un fatto rimarchevolissimo, che costituisce una prova della indipendenza fra le lesioni di diversa natura nell' istesso soggetto. Così la carie ed il cancro ponno svilupparsi l' uno accanto all'altro, senza, in qualche modo, toccarsi o confondersi e continuare nel loro andamento indipendente. Qualche mese addietro ebbi luogo di osservare una donna attaccata da cancro uterino, la quale andò soggetta ad una fiera pneumonite, da cui ottenne completa guarigione. Per la esistenza di questa malattia l'affezione cancerosa dell'utero non subì modificazione di sorta. Le nostre donne della Salpêtrière periscono, soventi volte, per tutt' altra malattia che pel cancro. I cancri dell' utero van spesso complicati con un infiammazione cronica del grosso intestino o con una peritonite, che precipitano il termine delle ammalate. I cancri della mammella, soprattutto quelli estesi al muscolo gran pettorale, han spesso per resultato una pleuritide mortale. E qui ricorderò la istoria, da me riferita nel fascicolo 59, Vol. III, pag. 583, di una ammalata attaccata da cancro mammario tubercoloso, che perì per una pleuritide purulenta cronica. Avvertirò poi, che queste osservazioni da me riportate sull' affezione cancerosa, ponno del pari applicarsi alla sifilide. Si hanno infatti continuamente sott' occhio degl' individui attaccati da sifilide costituzionale, i quali guariscono di soluzioni di continuità per causa traumatica, nelle quali non mostrossi segno alcuno di virus sifilitico.

Una delle forme le più frequenti della infezione e della cachessia cancerosa si è, senza dubbio, la forma tubercolosa. Io ne descrissi già, rendendoli con figura, molti esempj, allorchè mi occupai del cancro della mammella. Più volte m' incontrai a vedere dei tubercoli cutanei, cellulari e muscolari, svilupparsi, entro la sfera morbosa, per dir così, del cancro mammario, cioè, in prossimità della mammella, nelle parti con essa legate pel nesso, sia della circolazione, sia, della innervazione. E vedemmo pure nelle istesse malattie cancerose venire abitualmente attaccati ed il fegato ed i polmoni, e finalmente in alcune cachessie consecutive al cancro mammario, manifestarsi la degenerazione cancerosa sotto forma tubercolare, in tutte le parti del corpo.

La forma tubercolare del cancro è raramente primitiva. Un solo organo fa eccezione alla regola, e questo si è il fegato, di cui una delle lesioni le più frequenti, è, senza dubbio, il cancro tubercolare.

MALATTIE DEL RETTO.

(Tavola III.)

Infiammazione cronica del retto simulante il cancro di quest' organo, fig. 1 *e* 1'.

Annunziai altra volta (*), dietro la sanzione dei fatti, che nell'istesso modo che la ulcera cronica dello stomaco è spesso clinicamente ed anatomicamente confusa col cancro di quest' organo, così, l' ulcera cronica del retto dà luogo a dei sintomi e a dei caratteri anatomicamente così analoghi a quelli del cancro dell' istesso organo, che facile è il confonder queste due malattie tanto al letto del malato come ancora sul cadavere stesso. Frattanto, a vie più appoggiare simil proposizione amo qui riportare altri fatti. E primieramente dirò, che le lesioni organiche del retto, come pure quelle di tutto il rimanente tratto del canale alimentare interessano alla osservazione del patologo sotto due punti di vista: 1.° sotto quello della lesione organica, considerata in se stessa: 2.° sotto quello del ristringimento. Questo secondo punto di vista è generalmente di una maggiore importanza del primo, per ragione dell'ostacolo meccanico che il ristringimento arreca alla sortita delle materie. Ora, che questo ristringimento sia il prodotto di

(*) Vol. III, fasc. 48. pag. 241.

una infiammazione cronica, o venga per una cicatrice o per un cancro, gli effetti sono identicamente gli stessi in quanto all' ostacolo al corso delle materie, sebbene differiscano essenzialmente per quello riguardi la natura loro e conseguentemente in quanto al carattere di curabilità o di incurabilità della malattia. Riescirebbe dunque della più alta importanza in questi casi, una accurata anatomia patologica del retto, ed io proponevami di utilizzare, il più possibile, la mia posizione di medico alla Salpêtrière, per pagare il mio tributo alla scienza, nell' accennato importante scopo.

Parlai altrove dei ristringimenti del retto consecutivi alle ulcere circolari semplici croniche, e nei quali la cicatrizzazione può divenir talvolta una circostanza funesta, in quanto che gli sconcerti proprj della ritensione dalle materie fecali, datano dal momento in cui si stabilisce il raggrinzamento circolare, che è il resultato del processo di cicatrizzazione. Ora, annunzierò, che indipendentemente dalle ulcere croniche del retto, vi han delle infiammazioni croniche di questo intestino, consecutive a dissenterie o a qualunque altra causa, le quali possono imporne per una degenerazione cancerosa, di cui esse presentano tutte le apparenze esterne; tanto che si è anche potuti giungere alla pratica della estirpazione della estremità inferiore cronicamente infiammata del retto, ove non fu trovato alcun vestigio di degenerazione.

Le figg. 1 e 1' somministreranno un esempio rimarchevole dei disordini che ponno accompagnare questa infiammazione cronica.

La Moronval, di 42 anni, madre di due figli, si trasferisce alla Salpêtrière nel 1834, come incurabile di un cancro del retto. Nel giorno del suo ingresso allo spedale: coliche violentissime accompagnate da vomiti; ritensione delle materie fecali e dei gas; scolo purulento dal-

l' ano; deperimento di macchina; faccia di un giallo pagliato. Introduco il dito nel retto, e alla distanza di sei linee trovo un ostacolo costituito da un ristringimento eccessivamente duro, che io non avrei potuto superare se non che con molta difficoltà.

Interrogata sui precedenti, l' ammalata riporta la sua malattia a un parto, o piuttosto ancora ad una caduta fatta, otto anni addietro, con un bambino in braccio, nella quale essa rimase seduta. Questa caduta fu immediatamente susseguita da dolori vivissimi all' ano, e da molti ascessi, uno dei quali aprissi nella cavità della vagina.

Un anno dopo questo fatto la Maronval entrò all' Hotel-Dieu nella clinica del Dupuytren, il quale colla introduzione degli stuelli alleviò tanto i suoi mali, che ella reputossi guarita. Fino da quell' epoca, l' ammalata ripeté da se stessa la introduzione delle filaccia, ogni volta che soffriva per la ritensione delle materie fecali, le quali alternavansi spesso con delle mosse acquose. Queste ritensioni delle materie fecali manifestavansi per accessi del tutto simili a quelli che accompagnano gli strozzamenti intestinali, cioè, coi dolori colici, colle nausee, coi vomiti, col meteorismo addominale.

Fondato sull' assenza di qualunque segno positivo di degenerazione cancerosa, diagnosticava un ristringimento per infiammazione cronica del retto. Perciò, accingendomi alla cura, dilatava gradatamente quest' intestino; sottoponeva quindi l'ammalata ad un regime severo ed all'uso dei bagni lungamente prolungati: il corso delle materie si ristabilisce; ritorna l' appetito; la nutrizione riprende tutta la sua attività; al color giallo pagliato succede il più florido colore. Al termine di circa due mesi l' ammalata si crede guarita. Consento che ella esca dalla infermeria a condizione che torni, di tempo in tempo, a farsi rivedere. La sua guarigione apparente non vien

punto smentita pel corso di tre anni, ed io aveala quasi intieramente perduta di vista, quando nel giugno del 1837, portossi nuovamente a reclamare la mia assistenza. Eransi riprodotti i morbosi fenomeni della ritensione delle feccie. Pensai a dilatare l'intestino ristretto, per mezzo di stuelli conoidi incerati, di un calibro gradatamente maggiore; ma questa volta il sollievo fu assai minore di quello fosse stato in seguito ai miei primi tentativi.

Dal mese di giugno fino al 19 novembre 1837, epoca della morte della ammalata, i morbosi fenomeni andarono gradatamente aumentando: agli accessi proprj della ritensione fecale aggiungevansi dei disturbi locali, dipendenti da una recrudescenza della infiammazione del retto, i quali consistevano: in dei dolori intensissimi che l'ammalata riportava alle parti genitali esterne e principalmente alla commissura posteriore; nel bisogno pressante di rendere le feccie, congiunto a senso di pondo; nelle coliche espultrici che partivano dall'ombelico e dall'arco del colon; nelle mosse ventrali verdi, muccose e muccoso-sanguinolente, che si effettuano senza che l' ammalata potesse ritenerle; in un dolore incessante ai reni e all' ombellico: in un senso di estrema fiacchezza; finalmente nel desiderio di una pronta morte.

La bocca e soprattutto la lingua mostrano delle erosioni superficiali, irregolari, dolorosissime. Sforzi di vomito che tengono probabilmente più alla infiammazione buccale, che a quello dello stomaco stesso. L' ammalata muore il 19 novembre.

Sezione del cadavere il 20. Lo stomaco è come rientrato; l' anello pilorico sommamente sviluppato; la tunica muscolare sviluppatissima. Io chiamo questa ipertrofia *ipertrofia del piloro per vomito.*

Edema di un color violaceo nei lobi inferiori dei due polmoni, dai quali, previe delle incisioni, scola una

sierosità spumosa e rossa. Flebite polmonare caratterizzata da dei grumi aderenti e scolorati nelle principali divisioni dell' arteria polmonare, le quali corrispondono ai lobi edematosi. Nelle piccole ramificazioni non esistono punto i sunnotati grumi sanguigni.

Ammetto una distinzione tra l' edema rosso o sierosanguinolento e l' edema sieroso propriamente detto; poichè, sebbene queste due specie di edema riconoscano per causa un ostacolo al corso del sangue, determinato dall'otturamento dell'arteria polmone, credo però che l'edema siero-sanguinolento nel quale il tessuto polmonare è in uno stato prossimo alla apoplessia, sia, soventi volte, da ritenersi come effetto dell' otturamento dei vasi polmonari, più che l' edema sieroso puro, nel quale il tessuto polmonare è scolorato.

E seguitando a dire della sezione, mostrava essa tutti gli altri organi perfettamente sani, ad eccezione del retto, che venne reso con molta esattezza dalla fig. I tav. III, e di cui ecco qui la descrizione.

Le pareti di questo intestino erano notabilmente ispessite. La tunica muccosa distrutta in quasi tutto l'intiero tratto del retto, mostrandosene pochi avanzi nelle parti sì superiore che inferiore di questo intestino. Inoltre, nella superficie interna di esso osservavansi un gran numero di aperture, le quali tutte facevan capo in delle cavità a cul di sacco, specie di fistole cieche interne, formatesi entro la spessezza delle pareti dell' intestino, di cui appena vanno esse a sporgere sulla sua superficie esterna. Acquistasi un' idea esatta della particolar disposizione di queste fistole coll' introdurre delle setole di cinghiale entro le aperture di esse, vedendosi allora dette setole venir fuori dalla superficie esterna degli intestini, a traverso dei fori artificialmente praticati nel fondo dei cul di sacco. Di tutte le quali fistole cieche la più rimarchevole è quella distinta colle lettere F C I, sulla

quale feci cadere l' incisione dell' intestino. Questa fistola comunica largamente colla cavità intestinale; comunicazione che si fa in due maniere, 1.° direttamente, 2.° sotto una specie di ponte, che sulla figura vedesi sollevato da una setola di cinghiale.

Rimarchevole è la spessezza delle pareti dell' intestino, la quale, più che altro, tiene alla tunica fibrosa T F, ed alla tunica muscolare T M, non meno che al tessuto cellulare esterno e alla tunica muscolare. Questa ipertrofia dell' intestino, resultato di cronica infiammazione, è stata frequentemente considerata dagli osservatori come una degenerazione scirrosa o cancerosa; errore che sarebbe affatto imperdonabile ai nostri giorni. Al di sopra qualche linea dall' ano, sotto la muccosa sollevata e incompletamente distrutta, esisteva una cavità anfrattuosa, comunicante colle parti genitali.

La figura 1' dà una esatta idea della comunicazione tra l'intestino retto e la vulva, *fistola retto-vulvare* F R V: e nell' istesso modo che noi vedemmo nel retto molte aperture fistolose aprirsi tutte in uno e medesimo fuocolare, così vediamo qui molte aperture fistolose far capo all'ostio della vagina, comunicanti tra loro e con un fuocolare intermedio al retto ed alla vulva. E poi egli è anche a rimarcarsi, che l' istesso fuocolare, il quale facea capo per sì gran numero di aperture nel retto, aprivasi pure per un numero non meno piccolo di altrettante aperture, nell' ostio vaginale, nè sfuggiva alla osservazione necroscopica come questo fuocolare tendesse manifestamente ad estendersi, ciò che facilmente arguivasi dalla esistenza di un ascesso nella sostanza del gran labbro sinistro, il di cui prodotto non avrebbe tardato, gran fatto, a farsi strada al di fuori. Frattanto uno specillo diretto trasversalmente, indicava la comunicazione di tutte le aperture fistolose tra loro, ed un altro specillo spinto in senso obliquo dall' indietro in avanti e dal basso in al-

to, penetrava dal retto nella vagina, o piuttosto dal retto nella fossa navicolare.

La osservazione seguente concorre perfettamente ad appoggiare la già descrittta, per quello riguardi la infiammazione cronica del retto e la possibilità di confondere questa infiammazione colla degenerazione cancerosa di questo intestino.

Infiammazione cronica del retto consecutiva a dissenteria, simulante una affezione cancerosa di detto intestino in una giovane di vent' anni.

Fiorentina Gilliard, di 20 anni, di uno sviluppo fisico proprio di una bambina di dodici; impubere; punto mestruata; col pube mancante affatto di peli; senza alcuno sviluppo di mammelle; entrata alla Salpetrière, come incurabile, dopo aver percorso diversi spedali di Parigi. Tutto il suo male risiedeva nell' intestino retto: scolo purulento continuo; emissione involontaria e continua delle materie fecali, senza che l'ammalata provasse mai il bisogno di renderle; estrema emaciazione, grande irritabilità nervosa.

I commemorativi poi erano i seguenti: Questa giovine era stata allevata in campagna, ove occupavasi a raccoglier legna nel bosco, per cui soventi volte ella erasi trovata a dover traversare coi piedi nudi dei ruscelli freddissimi, nel tempo che il suo corpo era in sudore. All' età di tredici anni, in seguito ad uno dei notati raffreddamenti di macchina, essa fu sorpresa da conati continui a emetter le fecce, invece delle quali emetteva soltanto, dopo grandi sforzi, del sangue. Il qual flusso sanguigno con premiti, a cui non riparossi con qualunque siasi mezzo, non impedì all' ammalata il continuare nelle sue occupazioni, e persistè, senza alcuna interruzione, pel corso di molti anni, venendo infine suc-

ceduto da flusso purulento. Non è più di un anno, che strema affatto di forze la Fiorentina fu costretta ad allettarsi, e quindi, portata a Parigi, percorse ivi diversi spedali. In questi luoghi fu più volte tentata la introduzione degli stuelli di filaccia, che essa non potè mai tollerare. Racconta poi l' ammalata di tre operazioni sofferte senza alcun sollievo pei suoi mali, ma non è possibile conoscere in che consistessero queste operazioni.

Diagnosi. — Da questi commemorativi, confrontati colla attualità della malattia, credei poter diagnosticare una infiammazione cronica del retto. Infatti questa giovine aveva sofferto, per lungo tempo, di dissenteria, e come ognun sa, la sede di questo flusso è, in qualche caso, affatto esclusiva dell' intestino retto. Accintomi a introdurre il piccolo dito in questo intestino, ne fui di subito impedito dalla irritabilità della ammalata, la quale ributtavasi al più piccolo tentativo per tale esperimento, nè tampoco volle essa prestarsi all' uso dei clisteri calmanti, di modo che qualunque mezzo locale era affatto inapplicabile.

Duranti gli otto mesi trascorsi dal momento del suo ingresso nello spedale a quello della sua morte, questa ammalata presentò tutti i caratteri di una febbre consuntiva, la di cui origine era evidentemente da riportarsi alla infiammazione cronica ed alla suppurazione del retto. Di più, sospettava io la presenza di tubercoli del polmone, abbenchè niun segno di questo genere di malattia potessimo raccogliere tanto dalla ascoltazione come dalla percussione.

E il deperimento giungeva al più alto grado, abbenchè grandissima fosse la quantità degli alimenti che all' ammalata somministravansi. Negli ultimi giorni, il flusso purulento, oltre che dall'ano, comparve ancora dalla vulva. Una pleuritide latente accelerò la morte.

Necroscopia. Polmoni non tubercolosi. Il polmone

destro è perfettamente sano. Nella pleura sinistra due bicchieri di sierosità lattescente. Lobo inferiore del polmone sinistro splenificato. Il perineo mostravasi crivellato da piccoli fori o pertugi capillari. Altri piccoli pertugi esistevano pure alla vulva, nella fossa navicolare, tra la commissura posteriore e la membrana imene. E tutte queste aperture facevan capo al retto, che offriva una perforazione larga, infundibuliforme al di sopra dell'ano: aveasi dunque fistola retto-perineo-vulvare. Oltre l'apertura unica del retto ed i pertugi perineali e vulvari, esisteva un sino terminato, in basso, a cul di sacco (fistola cieca interna).

Passando quindi a esaminare il bacino, potei constatare che esso veniva occupato da una massa marcatamente indurita. La S iliaca del colon mostrava delle pareti sommamente ingrossate, manifesto resultato di una infiammazione cronica. Tolsi, per meglio studiare questo tratto intestinale, tutta intiera la massa indurita che riempiva il bacino, rasentando il più possibile, col coltello le pareti di questa cavità, ma vana riescì questa mia cautela, poichè delle porzioni di tessuto cellulare indurito rimasero attaccate alle ossa. Inciso quindi il retto dalla sua parete posteriore, riconobbi un ispessimento considerevole delle pareti di questo intestino, il quale mostravasi come compreso nel notato indurimento del tessuto cellulare.

Ecco frattanto la descrizione fedele di questo intestino. La parte inferiore del retto mostrasi rivestita della membrana muccosa per lo spazio di un pollice; ma al di sopra ed in un tratto di sette a otto pollici, l' intestino è affatto sprovvisto tanto di detta membrana come della membrana fibrosa; di modo tale che la membrana muscolare resta a nodo e presentasi colle sue fibre circolari, divenute quivi estremamente grosse. Sommamente ispessite sono le pareti intestinali senza alcuna degenerazione e confuse col tessuto cellulare circumambiente, che è pur

esso ispessito. Inoltre vi si scorgono molte perforazioni, o piuttosto aperture di molti cul di sacco, il di cui fondo non sporge punto sulla superficie esterna dell'intestino. Più in alto, cioè, corrispondentemente all' S iliaca del colon, la muccosa offre delle perdite di sostanza di figura irregolare. Le isole di membrana muccosa scampate alla erosione, hanno dei bordi tagliati a picco, e son libere da qualunque continuità colle parti vicine. Queste perdite di sostanza della muccosa occupano un tratto di sei pollici dal basso in alto. Più superiormente, detta membrana trovasi in perfetto stato di integrità.

Parlai pocanzi di una perforazione larga, infundibuliforme del retto, situata un poco al di sopra dell' ano e terminante in un gran numero di pertugi perineali e vulvari. Al di sopra circa un pollice di questa perforazione, altra esistevane, parimente infundibuliforme, la quale terminava, come si avrà luogo di vedere, nell' interno del bacino ove andava a costituire una *fistola-retto-peritoneale*. Ora per bene intendere la disposizione di queste parti, uopo si rende il parlare della disposizione degli organi contenuti nel piccolo bacino. Ivi, dietro la sinfisi del pube trovavasi la vessica, e dietro alla vessica il retto, che ad essa aderiva intimamente. Niuna apparenza di organi genitali interni, almeno al primo colpo d' occhio. Ma estendendo di più l' esame necroscopico, vedeasi, a destra, comparire una porzione di tromba, la quale attestava che gli organi della generazione rimanevan nascosti dalle aderenze che univano la vessica al retto. Infatti, dopo aver tolto di mezzo la vessica che univasi strettamente con detto intestino, in modo da lacerarne le aderenze, e profittando quindi della tromba come di conduttore, pervenni a discoprire l' ovajo destro, l' utero, l' ovajo e la tromba sinistri, tutti organi costituiti in uno stato di perfetta atrofia, ridotti cioè al

volume proprio di quelli di un individuo di otto in nove anni. Proseguendo anche più oltre nelle mie investigazioni, mi venne fatto di penetrare in una vasta cavità morbosa, la di cui parete superiore era formata dal retto e dalla vessica tra loro avvicinati e intimamente uniti, mentre la parete inferiore venia costituita dall' utero e dalla vagina, l' anteriore, dalla vessica, la posteriore dal retto.

Questo vasto sacco purulento, nel quale ritrovaronsi degli acini di uva spina, apparteneva al peritoneo, e comunicava col retto per il tratto infundibuliforme da me sopra accennato, di modo che aveasi qui vi la fistola retto-peritoneale.

Riflessioni. — Resumendo la istoria di questo caso può questa ridursi alle seguenti principali circostanze: infiammazione della membrana muccosa del retto passata allo stato cronico; distruzione per ulcerazione di detta membrana e infiammazione cronica delle tuniche fibrosa, muscolare e peritoneale; infiammazione cronica del tessuto cellulare del peritoneo del bacino; perforazione per ulcerazione dell'intestino; fistola retto-perineale, retto-vulvare retto-peritoneale; atrofia o piuttosto arresto di sviluppo degli organi genitali, compresi per così dire, da una infiammazione cronica; denutrizione per eccessiva suppurazione; morte accelerata da latente pleurite; febbre di consunzione. Di più, l'esame necroscopico offre delle tracce profonde di cronica infiammazione, ma niuna traccia di degenerazione.

Riporto qui sotto un caso, il quale serve a stabilire, che la possibilità di confondere la infiammazione cronica del retto colla sua degenerazione cancerosa non è soltanto una idea *a priori*, una idea puramente speculativa, ma che tale errore è stato veramente commesso, e che è stata praticata consecutivamente la estirpazione dell' intestino.

Infiammazione cronica del retto. — Estirpazione della parte inferiore di questo intestino. — Incontinenza delle fecce. — Morte per tisi polmonare.

La Vittoria Gruson, in età di 34 anni, era alla Salpétrière nel settembre del 1832, quando, cioè, assunsi le mie funzioni di medico in detto spedale: morì tisica nel 4 decembre 1838. Questa donna aveami raccontato, come essa fosse stata operata di un cancro al retto, e che fino da detta epoca erasi trovata nella impossibilità di ritenere le materie fecali, le quali cadevanle talvolta dagl'intestini anche nel tempo che essa passeggiava; per il che erasi condannata a starsene abitualmente in letto.

L' esame dell' ano aveami mostrato una cavità infundibuliforme a base larghissima, sempre aperta e incapace affatto di contrazione. Niun flusso purulento da questa cavità. D' altronde, le parti vicine erano affatto libere da qualunque indurimento.

Morta questa ammalata, volli assicurarmi dello stato dell' intestino retto, e nell' esame istituito su questa parte, potei osservare, che i cinque ultimi pollici dell' intestino erano completamente spogliati di membrana muccosa; che questa membrana terminavasi, in alto, in un ribordo circolare tagliato a picco, libero, senza alcuna continuità colla superficie, sprovvista di membrana muccosa; che questa superficie spogliata di detta membrana, era ricoperta da una cicatrice fibrosa, percorsa da delle colonne egualmente fibrose, che le davano un aspetto ineguale; che le pareti dell' intestino non presentavano alcuna ipertrofia; per cui la cicatrizzazione sembrava essersi formata il più completamente possibile. Nel resto, niuna traccia di sfintere, nè tampoco di pareti intestinali nell' infundibulo che costituiva, in basso, il termine del retto.

Riflessioni. — Dietro tali ritrovati necroscopici credomi autorizzato a riguardare questa osservazione come un esempio di pura infiammazione cronica del retto, infiammazione che avea dato luogo all' indurimento ed al ristringimento dell' intestino, e che ne avea imposto per una degenerazione di parti. Per il che non stimo affatto irragionevole lo ammettere, in questo caso, che un trattamento antiflogistico impiegato a tempo opportuno, portato avrebbe a una guarigione esente dalla disgustante infermità, che resulta dalla mancanza di mezzi attivi a ritenere le materie fecali.

Ne sia permesso intanto di far succedere al già descritto, altro caso da me raccolto, durante il mio servizio di esterno all' Hotel-Dieu, nella clinica del Dupuytren, e che riportasi al soggetto di che qui ci occupiamo. Non farò alcuna modificazione alla redazione di questo caso, la quale avrà l' impronta della mia giovanile età, non avendo io allora che venti anni, e di una osservazione incipiente.

Fistole all' ano numerosissime, complicate da molte callosità, da ristringimenti del retto, da diarree e da rovesciamento di vagina.

Una donna in età di 50 anni, entrò all' Hotel-Dieu, il 15 luglio 1810, per delle fistole numerose all' ano. Queste fistole occupavano il bordo dell'ano tanto a destra che a sinistra, ma soprattutto a destra, dalla qual parte vedevansene alcune estese fino a mezzo la natica; più, esisteva un rovesciamento di vagina. Introdotto il dito esploratore nel retto, rendeasi apprezzabile un ristringimento circolare, che il sig. Dupuytren giudicò esser di quattro pollici di altezza. Intanto, l' ammalata non poteva emettere, se non che con grandissimi dolori, le materie fe-

cali, le quali venivano sempre sciolte. Riguardata come incurabile in altro spedale, questa disgraziata erasi portata all' Hotel-Dieu, unicamente colla speranza di trovar quivi non la guarigione, ma almeno un qualche sollievo ai suoi mali.

Ecco una più dettagliata descrizione dello stato della località male affetta.

Sul margine dell' ano esistevano, in gran numero, degli orifizj fistolosi, circondati da callosità durissime e prominenti, delle quali una sola osservavasi sulla natica sinistra, mentre, otto, almeno, esistevano sulla destra, essendovene tra queste che, come sopra accennammo, corrispondevano fino alla metà della natica. Se comprimevansi le parti circumstanti a questi orifizj fistolosi, vedevasi sgorgare da essi del pus misto a delle materie patentemente fecali. La vagina rovesciata formava in avanti un voluminoso tumore; il retto, come più sopra avvertiva, era ristretto, per una non piccola estensione, nel senso della sua altezza. In questo stato di cose, qual era il partito a cui appigliarsi? Abbandonar l' ammalata a se stessa? ma essa allora, morta sarebbe in mezzo ai più vivi dolori. Tentare l' operazione solita a impiegarsi nei casi di fistole all' ano? Ma di quale entità non riescirebbe tal processo operatorio? Quali e quanto profonde incisioni non sarebbero state da praticarsi? di più, il retto esser poteva scirrito. D' altro lato, la sola operazione mostravasi come il mezzo che offriva un qualche grado di probabilità di guarigione. Nè a controindicarla stavano e il ristringimento dell' intestino, il quale era presumibilmente il resultato di callosità e non di degenerazione scirrosa, nè il rovesciamento della vagina. Per cui ben calcolati e gl' inconvenienti ed i vantaggi, il sig. Dupuytren si decise per l' operazione, che egli credè dovere eseguire in più tempi.

Il 16 luglio 1810, collocata l' ammalata sul lato si-

nistro, colle gambe flesse sulle cosce, e queste sul bacino, e la natica destra tenuta sollevata da un ajuto, il sig. Dupuytren introdusse uno specillo nell' orifizio fistoloso dal lato sinistro, il quale penetrò, senza alcuna difficoltà, nell' interno del retto, per una apertura interna, che era in molta prossimità dell' ano. Quindi, allo specillo sostituì una sonda scanalata smussa a cul di sacco; impadronissi col dito della estremità della sonda che sporgeva nel retto, portolla al di fuori, e di un sol colpo di bisturì incise tutto ciò che trovavasi avanti la sonda stessa. E qui è a notarsi, che per eseguire detta incisione l' operatore avea dovuto impiegare moltissima forza, poichè le parti avean contratto una durezza quasi cartilaginea. Il tratto fistoloso era levigato, organizzato come una membrana muccosa così perfettamente formata, che se il sig. Dupuytren ne avesse dissecata una porzione per farne confronto colla membra na dell'uretra, l'occhio il più esercitato non vi avrebbe scorto la benchè minima differenza da una vera membrana muccosa. E così è di tutte le fistole, poichè versandosi un liquido fuori dei ricettacoli naturali che lo contengono, la natura forma immediatamente, lungo il tragitto da esso liquido percorso, una membrana muccosa che, di principio, di informe struttura, giunge, in breve al più alto grado di perfezione; e delle meglio organizzate era appunto la membrana muccosa offerta dal caso presente. Che tornando alla narrazione del fatto, il processo operatorio limitossi, per quel giorno, alla manovra suddescritta, venendo riserbate ad altro momento le altre operazioni che si rendevano necessarie pei restanti sini fistolosi. L' ammalata fu medicata secondo il metodo ordinario, cioè coll'introduzione di uno stuello di filaccia tra i bordi della ferita, e con altro stuello portato nel retto fino al di sopra del ristringimento che in esso esisteva; raccomandossi poi alla paziente che ritenesse le feccie fino alla medicatura dell' indimani; ciò che non

avendo essa fatto, e trovandosi, nel giorno dopo, colla medicatura tutta in disordine, e colle parti tutte imbrattate dalle materie fecali, il chirurgo credè doversi, in detto giorno, limitare ad una semplice medicatura. Ma, all' indimani 18, proponendosi il sig. Dupuytren di riunire i sini fistolosi della natica destra, introdusse uno specillo nell' orifizio fistoloso il più distante dall' ano, quindi spinselo fino a quello, tra gli altri orifizj, che gli parve il più vicino, e avendo sostituito allo specillo una sonda scannellata, incise quel tratto, che, come una specie di ponte, interponevasi a questi due orifizj. Da questa ferita fluì immediatamente gran quantità di sangue, che fu subito arrestato coll' introdurre una faldella di fila tra i due labbri della ferita; e rinnovato lo stuello del retto, lasciossi riposare l' ammalata fino al 20 luglio. In questo giorno, il sig. Dupuytren si dispose a terminare questa laboriosa operazione. E cominciando dal ricercare il sino fistoloso con sonda scanalata da donna, trovò esistere ancora tra, i due orifizj fistolosi un piccolo tratto da incidersi. Tolto questo di mezzo, si accinse nuovamente alla ricerca dal sino fistoloso, che allora trovò quasi immediatamente, e fu pure allora che la sonda avanzossi da se stessa, dal lato del retto, fino a tre pollici circa di profondità; quindi, introdotto il dito nell' intestino raggiunse la sonda, la quale non era ancora rimasta a nudo, e facendola girare leggermente, quasi senza punto spingerla, la fe' penetrare dolcemente nell'intestino corrispondentemente al punto del ristringimento, cioè a dire, fino al punto più alto ove il dito potea penetrare. Qui ristette il Professore per un momento, e fu dubbioso se continuare dovesse, o no, nella operazione incominciata; ma non tardava a risolversi per l'affermativa, pensando che inevitabile era la morte della ammalata, se avessela abbandonata alla sua malattia. Allora una sonda scanalata fu introdotta sulla tenta, la quale riti-

rata, si venne in possesso per mezzo di un gorgeret della estremità della sonda. Uopo sarebbe stato lo adoprare un coltello d' amputazione per incidere la enorme quantità di carni comprese tra i due strumenti; tuttavia, come non aveasene allora tra mano, si dovè ricorrere ad un lungo bisturì, il quale, fatto scorrere nella scanalatura della tenta fino al solco del gorgeret, dopo cinque colpi di esso, compissi la operazione. Da tutte le parti vidersi spillare dei getti arteriosi, ad arrestare i quali bastar dovea la sola compressione, poichè, e per la profondità della piaga e per l' ingorgo delle parti vicine, sommamente difficile, per non dire impossibile, stata sarebbe l'allacciatura dei vasi. Ampie faldelle di fila portaronsi dunque a riempir questa piaga, la quale avea quattro pollici almeno di profondità e due o tre di larghezza. Un grosso stuello fu introdotto fin sopra al ristringimento, col doppio oggetto di dilatar l' intestino e di prevenir l' emorragia. Quindi molti altri stuelli, molti gruppi di fila furono sovrapposti sostenuti da molti getti di fascia, precedentemente fissati da altri getti circolari attorno al bacino.

La emorragia, di cui aveasi luogo di dubitare, non comparve. Una ostinata stipsi successe alla profusa diarrea, che da sì lungo tempo tormentato avea l'ammalata. Rapidamente detumefecersi i bordi della ferita. Ma, tre o quattro giorni dopo, comparvero vomiti, e dei dolori intensissimi nel braccio sinistro, sul quale erasi, a precauzione, aperto un rottorio e dove comparve una eresipela. Un emetico arrestò i vomiti e ristabilì le alvine evacuazioni. Intanto la eresipela continuò il suo corso e fecesi, notte e giorno, cagione di gravi angosce; circostanza, che quantunque penosissima per l'ammalata, non era di alcuna inquietudine pel Dupuytren, il quale riteneva potere esser la eresipela un mezzo valido a stornare gli umori dagli organi interni. Il 28 luglio, l' ammalata lagnossi di un dolor costale vivissimo, il quale,

dopo due giorni, trasportossi alla gamba, e fecesi ivi cotanto intenso, da far tacere il dolore del braccio.

Un ascesso, che erasi manifestato sul lato interno di questo arto, aprissi, il 31, per la ferita del cauterio, intanto che, alla sera di quest' istesso giorno, il dolore del braccio era divenuto più vivo di quello della gamba. Ora, in cotale andamento di morbosi sconcerti chi non vedrebbe una tendenza manifesta della causa morbosa a gettarsi sulle parti esterne? ed era pur facile a supporre che il cauterio e la infiammazione del braccio non avendo bastato ad esaurire completamente detta causa morbosa, fossesi questa portata a esercitare la sua mala influenza sulla gamba. E il 29 luglio, il dolore essendosi esteso alla coscia, si credè proprio, ad oggetto di fissare il principio morboso in un punto in cui potesse impunemente esercitare la sua azione, di aprire altro cauterio alla gamba. Il 13 agosto, il braccio tornò a farsi dolente e avendo somministrato una quantità considerevole di pus, una sonda da donne fu introdotta nella apertura del cauterio, e lo strumento pervenne fino al fuocolare purulento situato nella parte interna del braccio; alla sonda sostituissi una tenta scanalata, e nel punto ove facea prominenza la sua estremità acuminata, praticossi una controapertura. Ottennesi grandissima quantità di pus, per cui l' ammalata restò in qualche modo sollevata; ma non andò guari, che dei nuovi ascessi si presentarono, e la Gruson dovè infine soccombere a questa diatesi purulenta.

Riflessioni. — Ma veramente a *una diatesi purulenta* o non piuttosto alla formazione di una flebite sono eglino da riportarsi, in questo caso, i morbosi sconcerti che tenner dietro alla operazione? La esperienza insegnommi, non esser cosa che tanto favorisca lo sviluppo della flebite, quanto le operazioni eseguite in più tempi, poichè le incisioni che vengon praticate su delle parti già in-

fiammate per le operazioni anteriori, favoriscono grandemente il passaggio della flebite adesiva alla flebite suppurativa.

In quanto poi alla natura della alterazione del retto, la sola sezione del cadavere potea determinarla in un modo positivo; la qual sezione, a cui non fui io presente, credo con molta probabilità ne avrà mostrato una infiammazione cronica del retto, una ulcerazione circolare in corrispondenza della portata del dito; dal che aversi a indurne, che a tale ulcerazione tener dovesse la flogosi del tessuto cellulare del bacino, la quale dovea esser terminata per suppurazione e per indurimento. Quindi, ne avrà pure presentato detta sezione la formazione di numerosi sini fistolosi, terminanti tutti nel sino fistoloso principale unico, per cui il passaggio continuo delle materie dovea essersi fatto causa di una infiammazione cronica e della esistenza delle callosità, le quali sarebbersi probabilmente dissipate insieme colla causa a cui strettamente tenevano.

Cancro gelatiniforme del retto.

L' intestino retto, come tutte le altre parti del canale alimentare, va sottoposto al cancro gelatiniforme, che io credo, basandomi su molti dati, essere una delle forme le più frequenti se non la più frequente, del cancro delle vie digestive.

Il fatto seguente è uno dei più interessanti in questo genere, che la osservazione mi abbia mai mostrato.

Ritensione delle materie fecali per cancro gelatiniforme del retto. — Tenesmo. — Muco sanguinolento dall' ano. — Gravidanza. — Parto. — Morte. (fig. 2, tav. III.)

La Signora Martin, di 30 anni, di forte costituzione, abitualmente di buona salute, vien sorpresa nell' aprile del 1837, da sintomi di strangolamento intestinale, o meglio, da ritensione delle materie fecali con tenesmo continuo e con espulsione dall' ano di muchi sanguinolenti.

Questo insieme di morbosi fenomeni che durò pel corso di giorni quindici, rinnovossi per ben cinque volte dal mese d' aprile fino al 29 ottobre, epoca nella quale fui chiamato a consulto. L'ammalata trovavasi allora nel sesto accesso di male e nello stato seguente. Addome voluminosissimo, meteorizzato; gl' intestini, tanto tenui che grossi, ma questi ultimi segnatamente si lasciano raffigurare a traverso le pareti dell' addome assottigliate; nei momenti del dolore, detta cavità si fa dura e come bernoccoluta. Sforzi continui di emissione delle feccie, invece delle quali non altro viene espulso che del muco sanguinolento.

Intimamente convinto, che aveasi un ostacolo meccanico al corso delle materie esistenti nel retto, esplorai, primieramente, la vagina, e potei mettere in chiaro, che il muso di tinca era sano, mentre a traverso la parete posteriore di questo canale mi si rendea apprezzabile un tumore, che sembrava nascere dalla faccia posteriore dell' utero, sporgente dal lato del retto. Quindi, passando a esplorar quest' ultimo, trovai infatti che un voluminoso tumore riempiva l' escavazione del bacino, tumore di rimarchevole durezza ed affatto immobile. Il dito diretto in avanti, cioè a dire, dal lato della parete ante-

riore del retto, riscontrava una apertura cilindrica e di tanta ampiezza, da dare accesso all' indice, il quale potea in essa impegnarsi, ma non arrivare a toccare il fondo. Frattanto, sembrandomi che questa apertura o perdita di sostanza fosse diretta orizzontalmente dall'indietro in avanti, dal lato della faccia posteriore dell'utero, pensava avere io a fare con un cancro di questo viscere il quale avrebbe attaccato primitivamente il suo corpo, specialmente nella parte posteriore, rimasto intatto il collo, quindi, presa la direzione del retto, avrebbe perforato quest'intestino; più, non escludeva io una gravidanza extrauterina, comparendomi i sintomi di strozzamento come il resultato della compressione esercitata sul retto, e la perdita di sostanza, uno sforzo conservatore per espellere gli avanzi del feto. Nè punto immaginavami (lo dico con franchezza ma con qualche mia confusione) una malattia primitiva del retto, un ristringimento circolare di questo intestino, tanto grande si era la illusione cagionatami dalla direzione seguíta dal dito esploratore per penetrare nella apertura o perdita di sostanza, il qual dito esploratore portato in dietro, in alto, da uno o da un altro lato, niente raggiungeva; mentre, diretto orizzontalmente, penetrava nella suaccennata apertura.

Era dunque il mio diagnostico: una degenerazione dell' utero, occupante la regione posteriore del corpo di questo organo, degenerazione estesa fino al retto, su cui esercitava una compressione; ritensione delle materie fecali in seguito di detta compressione; finalmente, comunicazione della massa degenerata coll' intestino retto.

I commemorativi di questo caso erano i seguenti: la sig. Martin aveva avuto due figli, il primo, cinque anni addietro, il secondo, erano già due anni e tre mesi. E l' ultima gravidanza era stata penosissima: l' ammalata avea cominciato dal farsi anasarcatica a un mese e mezzo della gestazione, e l'infiltramento, che avea avuto origine

dalle gambe, erasi poi esteso a tutte le parti del corpo. Per ben sette volte era stato necessario il salasso, ed il bambino era venuto in luce morto al termine di sette mesi.

Alla mia prima visita l'ammalata significommi, che credeva esser gravida di quattro mesi, poichè fino da questa epoca eransi arrestati i mestrui, e a malgrado una sensibile magrezza, le mammelle erano piuttosto aumentate che diminuite di volume; di più, essa credeva sentire i movimenti del feto. Ma piuttosto che uno stato di gravidanza io vedeva in tali fenomeni non altro che i segni di una ritensione delle materie fecali, ed i pretesi movimenti del feto non doversi ad altro attribuire che allo spostamento dei gas intestinali.

In questa opinione prescrissi dei mezzi bagni ad una temperatura la più alta che tollerar si potesse dalla ammalata, le fomentazioni caldissime e incessantemente rinuovate con acqua di camomilla e aceto; un purgativo di olio di ricino addolcito, il quale avrebbe dovuto amministrarsi, se i primi compensi non avessero portato alcun resultato. Dietro l'uso dei quali rimedj ebbesi l'allontanamento dei sintomi di strangolamento, i quali si erano già presentati da qualche tempo; detumefecesi il ventre per la emissione di una enorme quantità di gas, ed il purgativo riscontrossi entro le materie rese dagli intestini.

Ma non per questo si ebbe tregua negli accessi morbosi, i quali anzi fecersi, in seguito, più spessi. L'ammalata piena di vivacità, conservava sempre un eccellente appetito, e negl'intervalli tra un accesso e un altro tornava a riprendere lusinghiere speranze, speranze che il ritorno sollecito del male distruggea pienamente. Non era ormai più dubbio che un ostacolo meccanico esisteva al corso delle materie fecali; che in esso soltanto consisteva tutta la malattia e che questa sola era a combattersi, ma con

quali mezzi, non suggerendone l' arte che toglier potessero la causa primitiva, la degenerazione, cioè, che dall' utero io supponeva essersi estesa al retto.

Il suddescritto stato di malattia continuò fino al mese di maggio 1838. Io non visitava che raramente, l'ammalata e solo dietro le sue ricerche, essendo presso di lei il chirurgo, sig. Sobaud, il quale prodigavale le più assidue cure. Nel mese di febbrajo dell' anno detto, avea potuto accorgermi di un aumento notabile nel volume dell' addome, come pure avea messo in chiaro alla regione ipogastrica, un tumore circoscritto, molle, che ritenni venir costituito dalla vessica. Nella quale opinione, ammettendo io una ritensione di orine, invitai, non potendo veder frequentemente l'ammalata, il sig. Sobaud ad assicurarsi dello stato di questo viscere. Nè la minima idea mi corse alla mente della possibilità della gravidanza, nello stato in che si trovava la Martin, e tanto più, confermandomi nella esclusiva di tal circostanza i resultati delle mie prime esplorazioni, esplorazioni alle quali non credeva io dover nuovamente ricorrere, tanto per l'avversione che a tali esami avea l'ammalata, come perchè niun dubbio restavami sulla natura della malattia. Ma qual fu mai la mia sorpresa, quando sul finire del mese di maggio, venni con tutta fretta cercato, onde accorressi ad assistere la sig. Martin, la quale trovavasi nel travaglio del parto. Trovai il sig. Sobaud, il quale già impossessatosi di un piede del feto e trattolo fuori, incontrava i più grandi ostacoli per disimpegnar l' altro piede, e ciò per la presenza del tumore che riempiva la cavità del bacino e non lasciava spazio bastante alla introduzione della mano. Più fortunato del mio Collega, potei trionfare di questa difficoltà, ed estrassi un feto morto, di 7 a otto mesi. Frattanto l' ammalata, ormai ridotta al più alto grado di marasmo, non potè reggere a sì forte scossa e soccombè nel quarto giorno del parto.

Lo stato di gravidanza, che passato era per noi inapprezzato, avea potuto incutere nei consanguinei della Martin dei vivi sospetti sulla verità del diagnostico da noi emesso in quanto alla natura della malattia. Per cui molti individui della famiglia persuasi altro non essere stato il tumore da noi annunziato, che una gravidanza incipiente, richiesero essi i primi la necroscopia, alla quale vollero pure fare assistere un medico di loro fiducia.

L' autopsia dimostrò (fig. 2, tav. III.) per un tratto di circa tre pollici dall' ano, l' intestino retto occupato da una degenerazione gelatiniforme costituita in un canale sommamente stretto, aderente all' utero ed alla vagina. A questa degenerazione avea partecipato lo strato superficiale del collo dell' utero, e certo tutto il viscere avrebbe potuto andarne attaccato. Quindi, detto collo uterino mostravasi assai più lacerato di quello soglia essere nei parti ordinari, circostanza referibile probabilmente alla fragilità che in detta parte erasi indotta.

E passando allo studio della parte degenerata, esso faceami conoscere (vedete fig. 2): che corrispondentemente al punto ove esisteva la degenerazione, la membrana muccosa era rimasta distrutta e che i limiti di detta membrana restata libera dalla malattia, venivano designati da un bordo laciniato; che la membrana fibrosa sottostante alla muccosa era rimasta, del pari che quest' ultima, affatto distrutta per un tratto assai esteso, mentre la stessa membrana muscolare la si vedea obliterata fino nei suoi strati i più profondi. La sezione poi dell' intestino ne facea conoscere, come le sue pareti fossero notabilmente ingrossate, e come a questo ingrossamento avessero contribuito e la membrana muscolare che mostravasi in basso grossa per ben cinque linee, ed il tessuto cellulare sub-peritoneale. Osservavasi finalmente nella porzione d' intestino situata immediatamente al di

sopra della degenerazione, una notabile dilatazione di esso e quindi un prolungamento conoide C, che era il resultato del trattenimento delle materie fecali al di sopra dell' ostacolo, non meno che la conseguenza degli sforzi impiegati ad espellerle.

Il cancro gelatiniforme forma talora sua sede anche nella più inferior parte del retto intestino. Amo dar qui la descrizione anatomica di questo genere di cancro in un caso osservato in una vecchia, e che offre questa singolarità, che, cioè, la materia gelatiniforme era contenuta in delle cisti di diverse dimensioni, strettamente unite tra loro, di modo che poteasi a questa forma cancerosa assegnare la denominazione di *cancro gelatiniforme encistico.*

L' ano era circondato da una grandissima quantità di prominenze o rilievi d' inegual volume, dei quali i più considerevoli erano sormontati da altre prominenze più piccole, di modo che veniva a costituirsi come un infundibulo, in fondo al quale restava l'apertura anale. Due ulcerazioni esistevano presso l' orifizio dell' ano.

Il retto presentava, ad una piccola distanza dall'orifizio anale, una ulcerazione in forma di zona, profonda, la quale avea distrutto, a tutta sostanza, l' intestino in un punto della sua circonferenza, e comunicava con delle escavazioni che penetravano fino entro la spessezza della pelle degenerata, circumstante all' ano.

La degenerazione che avea fatto acquistare al retto un' enorme grossezza di pareti, arrestavasi bruscamente a 3 pollici di distanza dall' ano, e solo al di sopra di questo punto l' intestino presentava una ipertrofia considerevole della sua membrana muscolare. Questa degenerazione, che avea tutti i caratteri del cancro gelatiniforme, offersemi, ne' suoi due terzi superiori, una disposizione che estendevasi entro la spessezza del tessuto cutaneo, non avendo ad essa resistito che un sottilissimo strato quasi

epidermoide, il quale serviva a ricoprire le ineguaglianze della sua superficie; finalmente, in prossimità della notata esulcerazione a zona del retto, scorgevasi la materia gelatiniforme non aver subìto alcun cambiamento, e solo venir percorsa da più gran numero di vasi sanguigni.

Più indietro al retto intestino esisteva una massa areolare gelatiniforme, di cui tutte le areole presentavano dei vasi sanguigni.

Riflessioni.—Non sarà a sorprendere la forma encistica del cancro areolare gelatiniforme del retto, ove per poco si pensi alla sede ordinaria di questa affezione, la quale è ormai constatato, trovarsi sempre nella rete vascolare venosa. Che in quanto ai suoi rapporti di analogia, abbenchè, di primo tratto, non possa, che a mala pena, collocarsi una degenerazione in cui riscontrasi una organizzazione così perfetta, a lato di altra degenerazione, che, le più volte, presenta tutto l'aspetto di una vera degenerazione, pure non può non ammettersi una somiglianza, in quanto ai caratteri fondamentali, tra il cancro areolare gelatiniforme ed il cancro encefaloide. Con tutto ciò, una differenza principale tra queste due alterazioni, la si mostra in ciò: che il cancro areolare gelatiniforme non è suscettibile, come l'encefaloide, di quel processo inflammatorio che ha per esito la cangrena, di quei versamenti sanguigni, di quei fuocolari apoplettici, che talvolta nascondono la natura del tessuto, non presentando esso che un solo modo di distruzione, il consumo cioè delle parti per strati successivi. Il qual consumo, talvolta rapido, è d'ordinario, circostanza idonea a lasciar libero il corso delle materie alimentari rimasto interrotto dallo stesso e spesso prontissimo incremento acquistato dalle parti degenerate, di modo che agli accidenti i più gravi di ritensione altri allora ne succedono

meno prontamente fatali dei primi, un deperimento, cioè, più o meno lento, congiunto, o no, a diarrea.

Ecco un esempio di cancro gelatiniforme del colon, il quale dà una esatta idea del modo col quale procede la distruzione di quelle parti, su cui detto cancro risiede.

Cancro areolare gelatiniforme del colon ascendente.

Il sig. Dott. Guerard, aggregato alla facoltà, presentò alla Società anatomica un colon ascendente intieramente degenerato. Il limite inferiore della degenerazione era costituito dalla valvula ileo cecale, in guisa tale che il cieco e la sua appendice non meno che la valvula ileo-cecale erano perfettamente sani. Questo colon ascendente ridotto a un terzo appena della sua altezza ordinaria, avea l'apparenza di un sacco a pareti grossissime, a superficie esterna bernoccoluta. La sua sezione presentava delle cellule o areole ripiene di una sostanza simile alla gelatina, la quale non altro offerse alla analisi chimica che dell'albumina. Quindi, la superficie interna mostrava un consumo di parti progressivo che, in due punti di essa, avea talmente progredito, da render ivi imminente una perforazione.

In mezzo a una degenerazione di questa sorte, invano avrebbesi cercato di rintracciare l' ordine col quale aveano ad essa partecipato le diverse tuniche degl' intestini. Una sola delle strisce muscolari longitudinali rimasta intatta, vedeasi essere stata spinta alla superficie del tumore.

Attorno il retto, d' altronde rimasto sano, esisteva una massa considerevole di sostanza della stessa natura sopra indicata.

Questa degenerazione non avea dato luogo ad alcun sintoma di ostacolo al corso delle materie alimentari; ora, avea esistito la stipsi, ora la diarrea. Aveasi riscontrato al di sopra del fegato il tumore formato dal colon ascendente degenerato, senza si avesse potuto precisarne qual ne fosse la sede, quale la natura.

Digitized by Google

Fascicolo 63.

MALATTIE DEL CERVELLO.

(Tavola I.)

Apoplessia capillare.

Su questo genere di lesioni rendeva io già dimostrati, per mezzo di numerosi fatti (*), i canoni seguenti:

1.° Esiste una emorragia cerebrale spontanea capillare, che sta alla apoplessia con fuocolare, come la contusione al primo grado, cioè a dire, la contusione con infiltramento di sangue, sta alla contusione al secondo grado, cioè alla contusione con raccolta sanguigna; 2.° l'apoplessia capillare passa, per gradi insensibili, alla apoplessia ordinaria con fuocolare sanguigno; 3.° l'apoplessia capillare accompagnasi, generalmente, col rammollimento delle parti che ne sono la sede, come pure, a un grado più avanzato, le parti attaccate da questa apoplessia, trasformansi in una specie di polpa simile a della sostanza cerebrale, rimasta come macerata nel sangue; 4.° dalla apoplessia capillare può farsi, per gradi insensibili, il passaggio al rammollimento rosso ed anche al rammollimento bianco; 5.° tanto il rammollimento rosso come il rammollimento bianco non sono a riguardarsi come due periodi di una stessa lesione e come i due

(*) Vedete fasc. 39 vol. II; vedete pure: *Dictionnaire de médecine e de chirurgie pratiques*, t. III, p. 201.

periodi, a cui riportansi l' indurimento rosso e l' indurimento grigio della pneumonite, ma piuttosto due stati morbosi affatto distinti, tanto che può dirsi che il rammollimento bianco conservasi tale dal primo momento del suo comparire fino alla fine, nè punto resulta dalla combinazione del pus colla sostanza cerebrale; 6.° il rammollimento rosso ed il rammollimento bianco appartengono all'istesso ordine di lesioni; che se talvolta riscontransi tra loro separati e distinti, le più spesse volte però si mostrano riuniti, e talora puranco con dei gradi intermedj di colorimento; 7.° in quanto alla sede, il rammollimento rosso ed il rammollimento bianco riscontransi, il più di sovente, nella sostanza grigia, ed in molti casi, estesi in tutto l' intiero tratto di questa sostanza, di modo che, può essa venire asportata come una polpa, restando la sottoposta sostanza bianca perfettamente sana; talvolta però ponno questi rammollimenti (e specialmente il rammollimento bianco) estendersi ancora alla sostanza bianca, ed a tal profondità, da giungere fino alla membrana ventricolare; 8.° riguardo poi al diagnostico, nello stato attuale della scienza, il rammollimento rosso ed il rammollimento bianco non han tra loro alcuna distinzione clinica, e solo differiscono, nella generalità, dalla emorragia cerebrale con fuocolare; 9.° in un certo numero di casi però il manifestarsi di queste due diverse specie di rammollimento è così istantaneo e quale esser suole quello della apoplessia con fuocolare, ed i sintomi di queste due alterazioni sono così poco differenti tra loro, da lasciare il dubbio diagnostico, durante tutto il corso della malattia; 10.° però, in generale, i caratteri differenziali della apoplessia con fuocolare e del rammollimento, ponno soprattutto desumersi dal modo d' invasione e dall' andamento della malattia. Nel fuocolare apoplettico, subito è lo sviluppo morboso, brusco, istantaneo, senza prodromo alcuno; i sintomi giungono fino al loro apogeo e diminuiscono d'intensità

con una misura relativa al momento della invasione del male; nel rammollimento, al contrario, vi han dei segni precursori; i fenomeni morbosi giungono gradatamente al loro apogeo, e van sempre aumentando a misura del loro allontanarsi dal primo irrompere della malattia; solo presentano delle transitorie oscillazioni, e oggi, per esempio, vi comparisce completamente paralizzato quell' arto che, all'indomani, riassume spontaneamente le sue funzioni; (*) 11.° il rammollimento bianco ed il rammollimento rosso non sono a classarsi tra le alterazioni controdistinte col suggello della incurabilità, essendo io venuto in grado, dopo replicati fatti, di stabilire, con assoluta certezza, la possibilità della loro guarigione, non meno che il meccanismo di questa, ed anche a poter differenziare le cicatrici dei rammollimenti dalle cicatrici dei fuocolari sanguigni. 12,° le cicatrici del rammollimento bianco sono, quando esso è circoscritto, non altro che delle specie di piccole cavità o geodi a pareti contigue, ripiene o no, di cellulosità incolora; quando poi il rammollimento è diffuso, consistono esse in una cellulosità molle, biancastra, infiltrata di una poltiglia, dell' aspetto dell' acqua di calce: e qui avvertiremo, che la mancanza del colore nelle cicatrici sta a dimostrare l'assenza del sangue nell' alterazione primitiva; 13.° le cicatrici del rammollimento rosso o apoplessia capillare sono variamente colorite tra il giallo ed il bruno, nè possono venir distinte dalle cicatrici dei fuocolari sanguigni, se non che per la sede

(*) Altro segno differenziale tra l' apoplessia ed il rammollimento sembrami possa dedursi dal carattere dei sintomi; infatti la facoltà motrice è la sola o la specialmente lesa nella apoplessia ordinaria, mentre che, nel rammollimento restano offese le facoltà intellettuali, e talvolta ancora il senso all' istesso grado del moto.

Non credo dover classare tra i caratteri proprj del rammollimento la rigidità o le contrazioni degli arti, non essendo frequenti i casi nei quali tali fenomeni manchino affatto.

e per la disposizione loro: così, le apoplessie con fuocolare, quando siensi sviluppate nelle circonvoluzioni, hanno sede nel centro delle circonvoluzioni stesse, mentre che le apoplessie capillari delle circonvoluzioni prediligono quasi sempre esclusivamente la sostanza grigia. Quindi è che sarà sempre ad annunziarsi non una apoplessia con fuocolare, ma una apoplessia capillare, ogni volta che riscontrinsi le circonvoluzioni spogliate di sostanza grigia, la quale sia rimpiazzata da una pellicola, che offra le diverse gradazioni del color giallo. Che del rimanente, le diverse gradazioni di colore delle cicatrici servono di norma a giudicare dei diversi gradi del rammollimento: così può dirsi, che la cicatrice, color pelle di camoscio-chiaro, appartiene probabilmente al rammollimento ortensia, e quella, color pelle di camoscio cupo, giallo aranciato, appartiene alle gradazioni del color rosso amarante, feccia di vino più o meno intenso.

Concorrono ad appoggiare tutte quante le qui sopra esposte proposizioni le osservazioni che seguono, dalle quali pure nascerà nuova luce per la soluzione dei grandi quesiti emergenti dallo studio dei rammollimenti.

Spiegazione delle figure.

La fig. 1 rappresenta la faccia esterna dell' emisfero destro del cervello. L A è il lobo anteriore; L P, il lobo posteriore; S S, la scissura del Silvio.

La cicatrice che in detta figura riscontrasi, sembrommi un tipo delle cicatrici del cervello, consecutive alla apoplessia capillare delle circonvoluzioni.

L' emisfero corrispondente vedesi atrofizzato, e lo spazio a cui dava luogo il rimpicciolimento di detto emisfero, era completamente riempito da della sierosità subaracnoidea.

Questo rimpicciolimento teneva alla distruzione di un

gran numero di circonvoluzioni, distruzione, che in alcune di esse, avea soltanto rispettato il loro bordo libero, in altre, erasi limitata a una delle due facce.

In luogo di queste circonvoluzioni mancanti vedesi stare una cicatrice a diverse gradazioni di color giallo, cicatrice molle, grossa nei punti ove operossi la maggior distruzione di parti, sottile e come pellicolare, ove detta distruzione non fu tanto considerevole, e percorsa in tutta la sua estensione da vasi sanguigni. Sotto a questa cicatrice la superficie del cervello era compatta e gialla, compattezza e colore i quali appena mostravano una mezza linea di profondità.

Non avendo io potuto raccogliere i sintomi emanati da cotal lesione, credei potervi supplire colle osservazioni seguenti.

Emiplegia completa del moto a destra. — Integrità perfetta del senso e dell' intelligenza. — Articolazione dei suoni assolutamente impossibile.

Dimorava, fino da un anno nella sala S. Gabbriello una donna di 55 anni. Niun commemorativo. Emiplegia completa del moto a destra; integri i movimenti a sinistra; assoluta impossibilità di articolare i suoni; intieramente conservate la sensibilità e la intelligenza; l'ammalata sempre ilare, significavami continuamente coi gesti i più espressivi, la sua riconoscenza. A quando, a quando, attacchi epilettiformi.

Nell' ultimo mese di sua vita, essa venne presa da morosità, da sonnolenza; perse l'appetito, ma non lagnossi di alcun dolore. Mentre andava io proponendomi la esplorazione degli organi toracici e addominali, l' ammalata soccombè a uno dei notati attacchi epilettiformi.

Sezione del cadavere. = *Cervello.* — *Emisfero sinistro* (*lato opposto a quello della paralisi*). Membrana color pelle di daino, rimpiazzante le circonvoluzioni del lobulo del corpo striato (*); distrutto il corpo striato esterno, sottostante alle circonvoluzioni del lobulo, distrutta una porzione del talamo ottico, di cui il terzo interno soltanto vedesi rimasto libero. Distrutta pure, in un punto, la membrana ventricolare, e, solo, rimasti intatti il tubercolo quadrigemello ed il nervo ottico, per cui la facoltà visiva non avea potuto, in conto alcuno, alterarsi. Perfettamente sano era il corpo striato interno. La sunnotata membrana, color pelle di daino, non limitavasi al lobulo striato, ma sorpassava, in alto, la scissura del Silvio e rimpiazzava le circonvoluzioni distrutte. Questa membrana era di una certa grossezza, ed il tessuto cerebrale ad essa corrispondente, mostravasi, in alcuni punti, indurito. In una delle anfrattuosità cerebrali esisteva altra pellicola del colore suaccennato, rimpiazzante, in parte, la sostanza grigia distrutta.

Emisfero destro. Distrutte le circonvoluzioni inferiori del lobo occipitale, ed in luogo di esse una cicatrice, color pelle di daino. Indurimento del corrispondente tessuto cerebrale.

Torace. Pleuritide emorragica nella cavità destra, circoscritta tra la base del polmone e il diaframma, ed estesa, in dietro, tra il bordo posteriore del polmone ed il solco

(*) Credei potere assegnar questo nome al lobulo nascosto nella scissura del Silvio, lobulo che rendesi manifesto ogni volta che si allontanino i bordi di questa scissura. Al di sotto le piccole circonvoluzioni radiate che si osservano sulla superficie di questo lobulo, vedesi il corpo striato esterno, nella di cui parte interna sta posteriormente il talamo ottico, anteriormente, il corpo striato interno. L' immensa maggiorità delle apoplessie e dei rammollimenti cerebrali occupa questo lobulo, il quale modellasi sul corpo striato e sul talamo ottico, che ponno venir considerati come la radice del cervello.

delle coste. Il sangue che pareva puro, meno che per la sua fluidezza, aveva un colore nero, come nei versamenti sanguigni di un mese almeno di data. Dei fiocchi pseudo-membranosi compenetrati di sangue, si vedeano come appesi, in diversi punti, sulla superficie di questa cavità, e la sorgente della emorragia venia probabilmente dai vasi di nuova formazione, ed erasi sviluppata nella spessezza delle pseudo-membrane.

Riflessioni. La facoltà di articolare i suoni non ha nel cervello una sede determinata; cessa però costantemente dietro una estesa distruzione di qualunque parte della sostanza di questo viscere, sia pure che in questa distruzione vengano compresi i talami ottici, i corpi striati, la protuberanza ec.

La perdita della parola, come altrove annunziai, (*) può riportarsi a tre distinte cagioni: 1.° alla perdita della memoria delle cose; 2.° alla perdita della memoria dei nomi; 3.° alla impossibilità di articolare i suoni. Tra queste tre cause si è, in special modo, esagerata la frequenza della perdita della memoria delle cose, la quale è stata frequentemente confusa colle altre due cause.

Ora, ad evitar tale errore basterà il ricordarsi, che quando manca la parola per mancanza della memoria delle cose, esiste pure il più completo idiotismo; che speciali circostanze han preceduto il comparire del morboso fenomeno, tra le quali ponno principalmente annoverarsi le cadute sulla testa, alcuni attacchi apoplettici, le febbri di maligna natura.

La perdita della memoria dei nomi dovrebbe raramente associarsi alla integrità delle facoltà intellettuali, poichè le parole, segni rappresentativi delle nostre idee, sono con queste in così stretto rapporto, che raramente av-

(*) Nuova biblioteca medica, anno terzo, tomo IX; 1825 pag. 301.

viene, come lo ha provato Condillac, che l'assenza dell'une non denoti l'assenza delle altre; tuttavia, forse perchè questa associazione è puramente convenzionale e l'effetto dell' abitudine, dar si può la circostanza, nella quale il segno manchi al pensiero; e non pochi, infatti, sono i casi che la pratica ne mostra, di individui, i quali appariscono dotati della più sana intelligenza, abbenchè mancanti affatto della memoria delle parole.

Finalmente, può aversi perdita della parola, 1.° colla perfetta integrità della memoria delle cose, godendo il malato della più completa intelligenza; 2.° colla intiera conservazione della memoria dei nomi ed in qualche caso, cosa veramente singolare! può la lingua agevolmente eseguire ogni specie di movimento, eccettuati quelli che servono alla articolazione dei suoni. Se voi osservate gli ammalati presentanti quest'ultimo fenomeno, la espressione della loro fisonomia dimostra che essi vi intendono perfettamente; mille idee sembrano assalirli; ogni possibile sforzo vien da essi impiegato per rispondere alle vostre domande; cominciano una parola, la rivolgono in mille modi, snaturandola quasi sempre; dimostrano la loro gioja, ogni volta arrivati a trovarne qualcuna, mostransi disperati, quando vani riescirono i loro tentativi, e le più spesse volte, il loro linguaggio consiste o in qualche giuramento o in alcune parole insignificanti, in monosillabi ec: e facilmente verrebbe fatto di credere, che la mancanza della articolazione dei suoni riconoscesse per una causa frequente la perdita della memoria delle parole, poichè, le più spesse volte, i malati articolano assai distintamente il piccolo numero delle parole che non poterono dimenticare, abbenchè l'articolazione di queste, sia, talvolta, difficilissima. E che intatta conservisi questa qualità di memoria, ma che solo manchi l' attitudine ad articolare i suoni, bastantemente va comprovando il vedere che i malati fanno un segno d' approvazione, ogni volta che si pronunzi loro quelle

parole, che essi non possono articolare, e l'osservare, come essi facciano dei gesti di approvazione o di disapprovazione, a seconda che i nostri pensieri coincidono, o no, coi pensieri loro; il vederli, infine, esprimer la gioja, il dolore, la collera, all'intender che essi fanno discorsi proprj a risvegliare questi diversi sentimenti. Così grande, in qualche caso, è la difficoltà a coordinare i movimenti necessari per l' articolazione dei suoni, che vi vogliono molti giorni per far pronunziare agli ammalati una sola parola. Una emiplegica avea intieramente perduto la facoltà di articolare il proprio nome e quello del marito. A furia di pazienza fattoglielo finalmente pronunziare, essa talvolta giungeva a scolpirlo perfettamente, tal altra volta, non potendo ripeterlo, impazientavasi, e scuotendo allora vivamente il solo braccio che le restava libero, pronunziava la parola *sacristie*, che era il suo giuramento abituale. Ogni volta poi che le si rammentava la prima sillaba tanto del suo nome come di quello del suo marito, essa potea sempre terminar da sè la parola, ciò che le era causa di molta consolazione; ed era pure per essa una felicità quando le riesciva dirmi: *bon jour*, *monsieur*, formula che dopo molta difficoltà erasi giunti a farle pronunziare.

La donna che fu soggetto del caso da noi sopra narrato, offrì il maximum di questo stato di malattia, non articolando essa alcun suono, abbenchè intendesse perfettamente tutto ciò che le si diceva.

Un altro modo di difficoltà ad articolare i suoni nasce dalla mancanza di abitudine, e da uno stato di torpidezza degli organi. In questo caso, l' esercizio giornaliero può essere efficace mezzo a correggere la imperfezione.

Ritornando alle resultanze necroscopiche proprie di questo genere di malattia, sembrami una osservazione importante, la quale può farsi, un giorno, di molto ri-

lievo che, cioè, le circonvoluzioni occipitali, le quali altrove mostrammo sede speciale dell' atrofia senile, sono, fra tutte le parti del cervello, quelle che più di sovente, van soggette al rammollimento ed alle cicatrici, che sono i resultati di esso.

Ad appoggiare simil proposizione prestasi luminosamente il caso di cicatrici del cervello, che qui sotto riporto, e che sembrami potersi classare tra i casi di rammollimento di questo viscere.

Molte cicatrici, color pelle di camoscio, nel cervello, resultanze probabili di rammollimento. — Distruzione quasi completa della protuberanza occipitale sinistra.

La Gambier, di 73 anni, clinica S. Luca, N.° 1 (sezione delle *gateuses*).

Emiplegia completa del moto a sinistra con rigidità pronunziatissima dell' arto superiore; paralisi non affatto completa e senza rigidità dell' arto inferiore; integra la sensibilità; involontaria la emissione delle orine e delle feccie; indebolita la intelligenza. L'ammalata non dà conto di sè, perciò interrogata la sua figlia, rilevasi da essa, che questa donna era andata soggetta a tre successivi attacchi cerebrali: nel primo, quindici anni addietro, la paralisi erasi pronunziata dal lato destro, cui avea tenuto dietro la guarigione; nel secondo, cioè due anni e mezzo fa, era rimasto attaccato il lato sinistro, e più ribelle era stata la paralisi ai mezzi curativi, essendo l' ammalata rimasta in grado tale di malattia, da non poter camminare se non che colle stampelle e più, avevala fin d'allora afflitta la incontinenza delle orine; però sempre con integrità nelle funzioni cerebrali, e solo con qualche indebolimento nella vista. Nel terzo attacco, che datava solamente da due mesi, la paralisi erasi egualmente

sviluppata dal lato sinistro. Ma questa volta, erano sopraggiunte l' alterazione delle intellettuali facoltà, la emissione involontaria delle orine, la quasi completa paralisi del moto a sinistra.

Pochi giorni dopo il suo ingresso allo spedale, li 21 maggio 1836, l' ammalata presentò rossore e secchezza della lingua e delle labbra; soccombè li 17 giugno.

Necroscopia. — *Cervello.* — *Emisfero destro* (*lato opposto alla paralisi*). Vasta perdita di sostanza delle circonvoluzioni occipitali inferiori, le quali sono rimpiazzate da una membrana color pelle di camoscio, aderentissima alla pia-madre e da un lasso tessuto cellulare infiltrato di sierosità. Questa perdita di sostanza mostrasi estesa a tutta la porzione riflessa del ventricolo laterale. Quindi, la sostanza grigia di molte circonvoluzioni vedesi rimpiazzata da una pellicola giallastra. La sostanza bianca, che costituisce il centro od il nucleo del lobo occipitale, presenta: 1.° una cicatrice cellulosa infiltrata di liquido, analogo all' acqua di calce; 2.° un rammollimento, colore ortensia, in quella sua parte, che erasi, per così dire, sottratta a detta cicatrice.

Al di sotto la membrana ventricolare, corrispondentemente ed a spese del talamo ottico, era una piccola cavità, traversata da dei filamenti cellulosi e che estendevasi a traverso il talamo ottico, fino al corpo striato esterno, il quale mostravasi, in gran parte, trasformato in una cellulosità infiltrata di un liquido torbo giallastro.

Emisfero sinistro. Tre circonvoluzioni occipitali presentavano invece della sostanza grigia, delle pellicole color pelle di camoscio. Nella spessezza del talamo ottico, due piccoli fuocolari cellulosi, incolori, senza ciste distinta, contenevano un liquido color d' acqua di calce.

Riflessioni. — Ed ecco delle alterazioni antiche insieme con una sola alterazione recente. L'alterazione re-

cente è il rammollimento, colore ortensia chiaro. Le alterazioni antiche sono le cicatrici, la cellulosità infiltrata di liquido, color di acqua di calce, e le pellicole, color pelle di camoscio. In questo individuo, i due lobi occipitali erano stati successivamente la sede del rammollimento.

Quando il rammollimento è limitato alla sostanza grigia, i sintomi di paralisi si fan raramente persistenti.

Lo stato di demenza è spesso il resultato di rammollimenti e di cicatrici numerose. E ciò riscontravasi infatti in un gran numero di alienati, ed in molte donne della sezione delle *gateuses*, nè forse impossibile affatto sarebbe il distinguer questi casi da quelli di demenza senza corrispondente lesione organica, servendo come di un mezzo caratteristico della demenza con lesione organica la concomitanza di qualche segno di paralisi.

Spiegazione delle figure 2 e 3.

La figura 2 rappresenta una sezione dell' emisfero destro del cervello, visto dalla sua faccia superiore. L A è il lobo anteriore, L P il lobo posteriore, S S la scissura del Silvio. La sezione mostra pure il ventricolo V, ove si distingue il plesso coroideo P C.

Si scorge quindi un piccolo fuocolare apoplettico occupante il centro di una gran circonvoluzione, esteso alla sottoposta sostanza bianca. In quella porzione di questa sostanza bianca che circonda il fuocolare esistono sparsi più qua e più là, dei punti rossi di apoplessia capillare.

Insieme col detto fuocolare apoplettico mostrasi una apoplessia capillare A C, A C, caratterizzata da dei punti rossi disseminati entro la sostanza grigia non meno che

nella sostanza bianca, ed in alcuni luoghi, disposti linearmente. La sostanza cerebrale non ha subtìo rammollimento di sorta alcuna, per cui può dirsi che solo si tratti di apoplessia capillare al suo minimum, *apoplessia capillare a forma sabbiosa.*

Riflessioni. Questo caso serve a stabilire l' analogia esistente tra il processo morboso pel quale si produce un fuocolare apoplettico e quello da cui nasce l'apoplessia capillare. Ne mostra quindi, che il rammollimento del cervello non è anteriore alla apoplessia capillare, ma piuttosto consecutivo alla lacerazione dei piccoli vasi.

La fig. 3 rappresenta un modo di apoplessia capillare assai raro e che consiste in tanti piccoli fuocolari sanguigni miliari, disseminati (*Apoplessia capillare a fuocolari miliari*). I quali piccoli fuocolari occupano generalmente la sostanza grigia, ed alcuni si trovano negli strati superficiali, altri, negli strati più profondi di detta sostanza. I primi rimangono quasi a nudo, asportata che sia la pia-madre, stando solo a ricoprirli un sottile strato di sostanza grigia, e la superficie del cervello presenta, corrispondentemente ad essi, un color violaceo.

I fatti seguenti staranno a confermare quelli rappresentati dalle figg. 2 e 3.

Due fuocolari apoplettici, uno del lobulo del corpo striato, l' altro di una circonvoluzione. — Apoplessia capillare a forma sabbiosa. — Numerose piccole cicatrici miliari. — Cicatrice brunastra della protuberanza.

La Demousseau, di 63 anni, sul di cui stato precedente altro non potei raccogliere, se non che era ella stata emiplegica, vien presa dal vomito il 24 novembre 1836; all'indimani, diviene emiplegica, per cui si fa trasportare alla infermeria, ed ivi presentasi nello stato seguente:

Emiplegia a sinistra con deviazione dell'angolo della bocca; rigidità pronunziatissima dell' arto superiore dell' istesso lato, nel quale, sebbene il moto sia affatto abolito, mi si appresentano dei movimenti spontanei e come automatici, a cui non avea parte alcuna la volontà. *Insensibilità* quasi completa al più forte pizzicottare; o tutt' al più, sotto tale stimolo, sembra alla ammalata di provare una sensazione vaga, leggiera, senza poter determinare quale sia la causa di questa sensazione, nè tampoco il punto da cui parte il dolore; l' arto inferiore, quando sia solleticato, vien preso da dei movimenti a scosse.

Gli occhi sono aperti, e lo sguardo indica nel malato la intelligenza. Quindi la normalità delle facoltà intellettuali vien dimostrata dal risponder che fa l' ammalata a qualunque domanda le sia diretta. Integra è l' articolazione dei suoni.

Diagnosi. Fondandomi sulla rigidità e sulla lesione del senso, diagnostico il rammollimento del cervello, e tanto più lo suppongo dietro la comparsa del vomito, che è per me sempre un fenomeno assai grave nell' invasione di una apoplessia ed un segno direi quasi certo del rammollimento. Richiama poi segnatamente la mia attenzione, in questo caso, la frequenza del polso, la quale non essendo propria della apoplessia, sta, in generale, a dimostrare una flemmasia viscerale.

Cura. Salasso a mattina; 20 sanguisughe lungo le giugulari; alla sera: clistere composto; acqua di Sedlitz.

Il 26 novembre: i muscoli della regione posteriore del collo mostransi irrigiditi e dolenti; la faccia si tiene voltata a destra, e pel dolore che ne nasce non riesce in modo alcuno di poterla voltare sul lato opposto. Questo fenomeno riportasi all' istesso ordine di fatti, al quale è pure referibile la rigidità dell' arto superiore.

Il pizzicottare degli arti paralizzati vi determina un leggiero movimento, il quale è unicamente automatico, cioè, non è l' effetto di un dolore percepito; tanto che può dirsi, essere a ritenersi i fenomeni di contrazione non altro che i resultati di una azione diretta dei nervi della pelle sui nervi muscolari.

Frattanto, resto sorpreso dalla durezza e frequenza dei polsi. Ometto la esplorazione degli organi del respiro: piccolo salasso, tintura d'aloe, un denaro.—Morte nella consecutiva notte.

Sezione del cadavere. Infiammazione della quasi totalità del lobo inferiore del polmone sinistro, nella di cui porzione anteriore mostravansi molte dilatazioni bronchiali ripiene di muccosità puriformi.

Cervello. Io avea supposto un rammollimento, e la sezione mostravami invece due fuocolari apoplettici, uno dei quali considerevolissimo, avente sua sede entro il lobulo del corpo striato. Quest'ultimo fuocolare vedeasi formato a spese del corpo striato esterno, delle radiazioni che separano il corpo striato esterno dal corpo striato interno, ed in parte ancora, a spese di quest'ultimo. Altro fuocolare sanguigno, di figura sferoidale, del volume di una piccola noce, risiedeva entro una delle circonvoluzioni posteriori. Tingeva la superficie interna di questo fuocolare ed anche compenetravane, fino a un certo tratto, le pareti un sangue color feccia di vino. Quindi il cervello presentava una quantità prodigiosa di macchie petecchiali, di apparenza scorbutica (vedete fig. 3) o piuttosto di piccoli stravasi miliari, la maggior parte dei quali prominenti sulla superficie del cervello, gli altri nascosti entro la spessezza della sostanza grigia. Ed oltre queste macchie, che erano di un rosso cupo, sulla superficie del cervello e per entro la sostanza grigia osservavansi, in gran numero, delle piccole granulazioni scuro-giallastre, di una rimarchevole durezza, e tale da

eguagliare la durezza dei grani di sabbia. La qual coincidenzadei piccoli fuocolari sanguigni miliari e delle granulazioni brune, bianco-giallastre, sembrami stia a dimostrare, che tanto gli uni che le altre appartengono allo stesso ordine di lesioni, e che altro non sono a riguardarsi le granulazioni se non che le cicatrici dei piccoli fuocolari sanguigni. Sull' istessa superficie del cervello veggonsi poi molte di quelle cicatrici, color pelle di camoscio, che io riguardo come i resultati del rammollimento della sostanza grigia delle circonvoluzioni. Finalmente, la superficie della protuberanza anulare mostra una quantità di macchie di apparenza scorbutica, e per entro la sua sostanza, lungo uno dei lati della linea mediana (mancai di notare quale dei due lati), delle piccole cicatrici irregolari di un bruno-giallastro cupo.

Riflessioni. In questo caso vediamo come la coincidenza dei fuocolari sanguigni voluminosi coi fuocolari sanguigni miliari disseminati, stia a deporre in favore del rapporto esistente tra questi due ordini di lesioni; più, che il modo di cicatrizzazione di questa apoplessia capillare in fuocolari miliari disseminati, resulta dalle piccole granulazioni o nuclei induriti, simili, nell'aspetto loro, a dei grani di sottilissima arena. Ogni goccioletta di sangue che si stravasi dai suoi ricettacoli, lascia traccia di sè nel punto ove fu raccolta; ivi nasce scomponimento organico, vi nasce lacerazione, di cui è resultante vestigio la piccola cicatrice. Irreparabile è questa breccia che nasce dalle fibre lacerate, e se un numero grande di queste piccole breccie non basta a portar la paralisi, è bensì foriero di certo disturbo nelle facoltà della mente, di notevole infiacchimento nei moti. È questa una delle cause della amenzia senile.

È poi la coincidenza di queste piccole cicatrici o granulazioni miliari colle cicatrici pellicolari che rim-

piazzano la sostanza grigia, una circostanza comprovante l' affinità che passa tra l' apoplessia capillare in fuocolari miliari disseminati, e l' apoplessia capillare con rammollimento.

Finalmente, una importante singolarità in fatto di osservazione clinica si è, che la febbre coincidente con un attacco di apoplessia non è punto il resultato di questo attacco apoplettico, ma bensì l'effetto di altra circostanza morbosa che è una complicanza di esso, e che le più spesse volte consiste nella infiammazione del polmone. Tanto che egli è assai raro che gli apoplettici, i quali hanno resistito ai resultati immediati della emorragia, soccombano poi in forza di questa emorragia medesima; mentre, le più spesse volte, rimangon vittime della malattia polmonare. Infatti, la pratica osservazione mostrommi molti casi di apoplessia farsi mortali in tre giorni, e presentare, anche nel corso di trentasei ore, indipendentemente dal fuocolare apoplettico, una epatizzazione del lobo inferiore dell' uno o dell' altro polmone, di modo tale che fui talora portato a credere, che la invasione della pneumonite datasse dall'istesso momento della formazione del fuocolare apoplettico.

Apoplessia capillare in fuocolari miliari disseminati, in un bambino di due in tre mesi.

Nel cadavere di un bambino di due in tre mesi, pervenutomi, sono ora circa tre anni, da persona che chiedevamene la sezione, riscontrai l' alterazione seguente, che tanto più volentieri mi accinsi a descrivere, in quanto che fosse questa la prima volta, che la si presentava alla mia osservazione.

Colpivami grandemente l' aspetto della superficie del cervello, per esser questa coperta da innumerevole quantità di macchie o echimosi, corrispondentemente al bordo libero delle circonvoluzioni e per entro le anfrattuosità.

Di queste echimosi, alcune ve ne erano del tutto superficiali, altre, rimanevan coperte da sottile strato di sostanza cerebrale, per cui mostravansi come trasparenti. E tale era la disposizione di esse, che ove si fossero praticate sul cervello delle sezioni a strati, sarebbersi fatti appariscenti e ben marcati i limiti tra le sovrapposte circonvoluzioni e le echimosi stesse, le quali occupavano tutta la estensione della sostanza grigia. Inoltre, nella spessezza delle circonvoluzioni esistevano molti piccoli fuocolari e tra questi osservavansene due, più degli altri considerevoli, situati uno anteriormente, l' altro posteriormente. Ma in effetto, non eran questi dei veri fuocolari, consistendo essi, invece, in tante lacerazioni del cervello, senza fuocolare propriamente detto; lacerazioni che portavano la divisione in due metà delle circonvoluzioni cerebrali, le di cui pareti mostravansi macchiate di sangue e coperte di piccoli grumi.

Il corpo calloso offriva sulla sua faccia superiore, e specialmente nel tratto ricoperto dagli emisferi, una quantità di altre echimosi, disposte linearmente secondo la direzione delle fibre, le quali nella metà superiore di detto corpo esistevano pure entro la sua sostanza. Altre se ne osservavano sulla sua faccia inferiore, ed altre, entro la sostanza delle pareti del ventricolo laterale. Niuna osservavasene tanto nel corpo striato come nel talamo ottico. E tutte queste alterazioni esistevano nell' emisfero destro, libero affatto mostrandosi l' emisfero sinistro.

Ora, l' alterazione di che qui ci occupammo, sarebbe ella referibile alla apoplessia capillare, o sivvero potrebbe riguardarsi come una lesione traumatica? Abbenchè sostenibili con eguali argomenti ambedue queste opinioni, pure la ipotesi della lesione traumatica avrebbe, di più dell'altra, in suo favore, il fatto della alterazione delle circonvoluzioni, dir voglio, la lacerazione della

sostanza cerebrale, poichè, se nella apoplessia puranco esister può detta lacerazione, in essa però la vi esiste limitata ed in rapporto col versamento, di cui è l' effetto immediato; mentre nella lesione traumatica, il versamento è piuttosto il resultato della lacerazione, come potemmo vedere nel nostro caso, nel quale aveansi entro le circonvoluzioni delle lacerazioni senza fuocolare sanguigno propriamente detto. Nonostante ciò, il dubbio che resta sulla natura spontanea o traumatica di questa lesione è un fatto assai rimarchevole, il quale prova la necessità dello studio comparativo delle lesioni per causa esterna e di quelle per causa interna.

Considerazioni generali sulla apoplessia capillare disseminata.

L' apoplessia capillare disseminata presentasi ora sotto l' aspetto di macchie petecchiali, o di echimosi, ora, sotto quello di piccoli fuocolari miliari o globuli di sangue, alcuni dei quali affatto superficiali ed appariscenti subito tolta la dura-madre, altri ricoperti da sottile strato di sostanza cerebrale. Questi piccoli fuocolari miliari vogliono esser distinti dalle varici cerebrali, poichè, mentre in queste ultime il sangue vien contenuto nelle vene dilatate, nei primi, invece, trovasi questo liquido stravasato al di fuori de' suoi ricettacoli. Frattanto, qualunque sia la forma della apoplessia capillare disseminata, essa attacca sempre un gran numero di punti al tempo stesso, restando la sostanza cerebrale intermedia ad essi, nel più perfetto stato di integrità.

Ma da quali sintomi potrà riconoscersi una apoplessia capillare disseminata? Io non so, se l' arte del diagnostico sia ancora giunta al grado da poterceli sommini-

strare, poichè, se le funzioni cerebrali subiscono qualche disordine in seguito a quella sì leggera lesione da cui vengono costituiti detti piccoli fuocolari, cotal disordine è però così poco apprezzabile, che passar può inavvertito e dal malato e dagli astanti, ed eluder pure la osservazione del medico. Sul qual proposito tutto ciò che la mia osservazione procuravami, riducesi al fatto dello aver io riscontrato la lesione di che si tratta, quasi sempre, in quelle donne della sezione delle *gateuses*, la di cui intelligenza era indebolita fino al grado della demenza, e nelle quali aveasi la incontinenza delle orine e delle materie fecali.

I fuocolari sanguigni miliari guariscono perfettamente; ad essi riferir si deve la presenza delle piccole macchie brune, bruno-giallastre, quella sorta di piccoli grani di sabbia dell' istesso colore, di cui talora vedesi sparsa la superficie del cervello, che acquista, in forza di essi, un aspetto rugoso, trovandosene anche entro la sostanza cerebrale stessa, sia nella sostanza grigia, ciò che è più comune, sia nella sostanza bianca; nè vedemmo andarne esente la midolla spinale stessa in quelle vecchie da noi osservate alla Salpètrière, indebolite nel senso, nel moto e nella intelligenza.

La coesistenza di fuocolari sanguigni miliari e di indurimenti scuri, gialli, miliari, portommi a stabilire la connessione tra queste due specie di lesioni, la quale veniami pur confermata dal ragionamento. Ogni soluzione di continuità comunque, piccola esser si voglia, ha la sua cicatrice; qualunque stravaso sanguigno lascia la sua traccia in un color bruno o giallo. Così, l' anatomia patologica ha essa pure i suoi infinitesimi; per cui, se per poco si consideri la moltitudine delle cose che a una ordinaria osservazione sot-

traggonsi, e che una osservazione più profonda discuopre, più non è disperarsi dei progressi della scienza, non meno che della possibilità di riportare dei fenomeni ritenuti, fino ad ora, come puramente vitali, a delle materiali alterazioni.

MALATTIE DEL CERVELLO.

(Tavola II).

Scolo purulento dall' orecchio. — Viva cefalalgia. — Pus concreto al di sotto l' aracnoide. — Pus sieroso di orribile fetore nella cavità dei ventricoli.

(fig. 1)

Martin, di 32 anni, conduttore di pubbliche vetture, era andato soggetto, pel corso di venti anni, a delle otalgie all' orecchio destro, accompagnate da scolo purulento pel condotto auditorio esterno.

Il 18 aprile 1830, alla otalgia avendo succeduto violenta cefalalgia, in special modo, dal lato destro, fu il Martin obbligato a porsi in letto, e quindi si fè trasportare, li 28, alla Casa Reale di Sanità, ove era allora io medico, ed ove all' indimani 29, potei visitarlo per la prima volta. Il malato accusa una eccessiva cefalalgia, soprattutto a destra; l'abituale otorrea pel condotto auditorio esterno è affatto cessata. Febbre.

Suppongo una otite interna, che fino allora cronica, sia passata ora allo stato acuto. Di più, sono nel fatal sospetto che la flogosi siasi propagata al cervello ed alle sue membrane. In qualunque dei due casi, il trattamento antiflogistico sembrami esser quello da preferirsi, perciò faccio eseguire un salasso.

Il 30, a mattina, diminuzione notabile del dolore, il quale presentasi nuovamente, alla sera, con assai più di intensità: 20 sanguisughe all'ano, che arrecano momentaneo sollievo.

Il 1.° maggio: dolore permanente, ora più, ora meno forte per cui incessanti sono i lamenti del malato. Però, integrità perfetta di tutte le facoltà, del senso, del moto, della intelligenza. Il più piccolo cangiamento di posizione esacerba i dolori, tanto che il malato è costretto a tenersi immobile nel letto ed in supinazione; ed ove egli sia obbligato a cangiar posizione, allora la testa ed il tronco si muovono tutti di un pezzo. Il polso è pieno, forte, senza esser frequente. Nuovo salasso.

Li 2 e 3 maggio, notabile sollievo: i dolori ritornano, duranti la sera e la notte, ma non con marcati accessi. Osservasi una specie di intermittenza. Pillole di Méglin.

Li 4 maggio, i dolori si fan così forti come giammai non sono stati: giallastro diviene il color della pelle, alterazione dei tratti della fisonomia, scoraggiamento, supinazione, immobilità. — Salasso dal braccio. Nei giorni seguenti, niun cangiamento notabile: in alcuni momenti, il malato dice di trovarsi bene, in altri, accusa dolori intollerabili, e ciò specialmente alla mattina.

Li 11, la faccia presenta lo sbalordimento e lo stupore: non havvi integrità perfetta nelle idee. Invito il malato a starsi sedente, ciò che egli fa, tenendo, come suole abitualmente, il collo in una valida contrazione; richiestogli di stringermi la mano, fa cotal movimento con egual forza da ambedue gli arti. Alla sera, cessa di vivere; ciò che assai mi sorprende poichè non credeva così vicino il termine fatale.

Necroscopia. Annunziai, sarebbesi trovato una infiammazione del cervello e delle sue membrane, consecutiva alla carie dell' osso temporale.

Infatti, tolte di mezzo la volta del cranio e la dura-madre, col cervello lasciato in sito, potei mettere in chiaro, divaricando gli emisferi, come la faccia interna dell' emisfero destro e la faccia corrispondente della gran falce, fossero, in dietro, tappezzate da uno strato di pus. Quindi, nel rovesciare il cervello dall'avanti all' indietro onde levarlo dalla scatola ossea, vedeva io fluire una quantità rimarchevole di *fetido* umore, del tutto simile, nell' aspetto; al pus che sgorga da un ascesso scrofoloso, cioè a dire, eguale ad una sierosità filosa e torba, entro la quale fossero natanti dei grumi. Da tutto ciò potei agevolmente venire in chiaro, che nel rovesciare il cervello per levarlo dalla cavità del cranio, aveva io distrutto le aderenze esistenti, in dietro, tra la dura-madre e la superficie del cervello; e che il pus fetido avea sua provenienza dall' interno dei ventricoli.

Il cervello studiato dal lato della sua base, presentommi (fig. 1) uno strato di pus concreto, o falsa membrana purulenta F M, F M, la quale facea continuazione collo strato purulento osservato nella scissura dell'emisfero, ed occupante la stessa cavità della aracnoide; la tenda del cervelletto vedeasi pur essa tappezzata da uno strato di pus concreto.

Inoltre, il cervello sezionato dall' avanti in dietro e dal basso in alto, ne offerse un ascesso encistico (fig. 1) A C, perfettamente isolato da tutti i lati, avente sua sede nella sostanza del lobo posteriore dell'emisfero destro, e contenente un pus denso, giallo-verdastro, non tramandante alcun particolare odore: la ciste purulenta lasciossi facilmente enucleare, abbenchè sulla sua esterna superficie rimanesse adeso un sottile strato di sostanza cerebrale rammollita; quindi, una sottile pseudo-membrana vedeasi rivestire la superficie esterna di questa ciste: le sue pareti erano cellulose e vascolari, e da esse sembravano distaccarsi dei vasi di apparenza venosa, i quali penetravano nella sostanza cerebrale.

Il pus fetido, filoso ed a grumi, di che sopra tenni parola, proveniva dall' interno del ventricolo laterale destro, e non avea la benchè minima comunicazione colla ciste purulenta: i quattro ventricoli mostravansene ripieni, e tappezzate di pus erano le loro pareti; una sottile pseudo-membrana avviluppava il plesso coroideo. In prossimità di quella lacerazione, per la quale il pus avea trovato passaggio al di fuora, il cervello presentava un color verdastro, colore che non estendevasi al di là della sostanza grigia. Questo viscere poi mostravasi rammollito, alla maniera del bianco mangiare, in tutte le sue parti che restavano posteriori alla suddetta ciste.

La porzione di dura-madre che riveste la base della rocca, era distaccata dall' osso, ma senza una manifesta perforazione, mentre la porzione corrispondente dell'osso medesimo mostravasi come tarlata. La cassa del timpano trovavasi ripiena da del pus concreto, il quale comunicava direttamente col condotto uditivo esterno. Il tessuto cellulare sub-aracnoideo era affatto libero da qualunque trasudamento, sia purulento o d' altra specie.

Riflessioni. Questo fatto, nel quale non è punto a revocarsi in dubbio la preesistenza della malattia della rocca sulla lesione del cervello, concorre ad appoggiare gli argomenti, d' altronde assai perentorj, del sig. Lallemand contro l' opinione del sig. Itard sulla *otorrea cerebrale*. Poichè, secondo quest' ultimo autore, un certo numero di otorree riconoscerebbero per causa una suppurazione del cervello e delle sue membrane, di cui il prodotto farebbesi strada a traverso i fori di una carie o per le aperture naturali della rocca, nella cassa del timpano, da cui evacuerebbesi sia pel condotto uditivo esterno, sia per la tromba Eustachiana. La qual teoria dell' Itard riguarderebbe la otorrea cerebrale come il *termine critico di una infiammazione dell' encefalo.*

Quest' istesso fatto non è meno in opposizione coll' avviso contrario a quello dell' Itard, del patologo Morgagni, il quale ammette che il pus raccolto nella cavità del cranio nei casi di otorrea, ingenerisi primitivamente nella cassa del timpano, dalla quale poi facciasi strada a traverso la carie della rocca, entro detta cavità.

Vedemmo infatti nel nostro caso, che la dura-madre era intatta, almeno tale mostrommisi; ed il pus della cassa del timpano rimaneasi completamente isolato da quello della cavità del cranio. D' altronde, ove suppor si volesse che detto pus comunicasse coll'altro contenuto nella cavità della aracnoide e nei ventricoli, non così, certo, opinar potrebbesi per l' ascesso encistico del cervello, resultando questo da del pus denso, verdastro, senza odore di sorta, mentre quello della cavità dei ventricoli, era, come sopra accennammo, orribilmente fetido.

Che resumendo e comprendendo insieme le resultanze della nostra osservazione, troveremo queste somiglianti e comuni alla maggior parte delle osservazioni di questo genere. Possono queste frattanto ridursi alle seguenti: otite cronica con carie della cassa del timpano; quindi (dopo lungo tempo), per la irritazione del cervello e delle sue membrane, infiammazione della sostanza cerebrale; formazione di un ascesso encistico, ed in progresso ancora, insieme collo sviluppo degli sconcerti forieri di morte, rammollimento di aspetto del bianco-mangiare, della porzione del cervello posteriore alla ciste, e infiammazione dei ventricoli. Ed io credo, infatti, che l' ascesso encistico del cervello deggia riportarsi ad un periodo della malattia molto anteriore alla infiammazione dei ventricoli, e questa essere il resultato della diffusione della flogosi dalla pia madre esterna alla pia-madre interna, come il rammollimento della sostanza cerebrale era a ritenersi non altro che la conseguenza della flogosi della membrana ventricolare.

Ma come rendesi conto dell' orribil fetore tramandato dal pus contenuto nei ventricoli? Potrebbe non in altro modo spiegarsi il fenomeno, se non che ammettendo questo caso come uno tra quelli offerti pure dalla pratica osservazione, di suppurazione fetida del cervello, congiunta qui, alla carie dell' osso ed alla cangrena.

Riguardo poi agli ascessi encistici cerebrali è una verità ormai constatata da numerose e positive osservazione, che la presenza loro non si rende manifesta se non che quando la sostanza cerebrale che li circonda, diventa sede di un morboso processo di rammollimento; ed alla guisa stessa dei tumori sviluppati a spese delle meningi o del cervello, raramente avviene, che in detti ascessi ne sia dato di poter seguire la malattia, dal primo momento di sua formazione, fino al suo termine funesto. Su di che sembrami poter riescire interessante la seguente osservazione, che io già altrove riportai in una memoria risguardante la questione:» se la facoltà di articolare i suoni abbia veramente sua sede nei lobi anteriori del cervello, cosí come ne viene annunziato dal sig. Dott. Gall. » (*).

Edema della congiuntiva e delle regioni palpebrale e malare sinistre. Cefalalgia limitata alla tempia ed alla regione sub-orbitaria. — Morte dopo trentadue giorni. Due ascessi encistici entro la sostanza del lobo anteriore del cervello.

N. . . . . Seminarista; in età di 24 anni, di forte costituzione, venne a consultarmi, il 12 decembre 1821, per un edema della guancia e delle palpebre a sinistra. La congiuntiva di color naturale, fattasi esporgente per

(*) Nouvelle bibliothéque medicale, 1825, IX pag. 301.

la presenza di una sierosità limpida, formava attorno la cornea una specie di cerchio assai rilevato, come nel chemosis. Intanto il malato lagnavasi, dall' istesso lato, di un dolore intensissimo alla tempia ed alla regione suborbitale. Movimento febrile. L' edema e la cefalalgia esistevano fino da molti giorni, ed erano stati preceduti da due accessi violentissimi di febbre. Anteriormente non aveano avuto luogo nè colpi nè cadute. — Diagnostico. — Edema attivo, probabilmente, per soppressa traspirazione. Prescrizioni curative: 12 sanguisughe dietro l'orecchio, che procurano abbondante flusso di sangue e fan diminuire l' edema e la cefalalgia. Piedi luvi senapati: applicazione di compresse imbevute di una soluzione di acetato di piombo.

Nei giorni seguenti, l'edema quasi intieramente scomparve; persistè però la cefalalgia: vessicante al braccio; un' oncia di solfato di magnesia in una pinta d' acqua, da ripetersi di due in due giorni. Il malato migliora tanto che trovasi in grado di portarsi al Refettorio. Non torno a visitarlo pel corso di 12 giorni, al termine dei quali son nuovamente cercato, il 30 decembre, ed in questa visita ho luogo di riscontrare notabile dimagramento; è tornato in campo il dolore alla tempia ed alla regione orbitale sinistre; intolleranza alla luce; d' altronde, non calore cutaneo; polso naturale. Il malato mi annunzia essere andato soggetto, nel giorno avanti, a una indigestione, dopo la quale non han cessato i vomiti, che susseguono, specialmente, alla ingestione delle bevande. Non so pronunziarmi sul diagnostico. =Dieta. Infusione di foglie d' arancio.

All' indimani 1.° gennajo, trovo il malato alzato, secondo l' ordinario. Sorprendonmi oltre modo i caratteri del polso, cioè, la sua lentezza, la sua piccolezza, la sua irregolarità. Il quale stato dei polsi, che io spesse volte riscontrato avea nella meningite dei bambini, ri-

chiamò pure in questo caso il sospetto della esistenza di una malattia cerebrale: prime dubbiezze, le quali non tardarono ad acquistare il carattere di verità, quando al notato sintoma pensai doversi pure aggiungere i vomiti quasi continui fino da quattro giorni, la persistenza e la fissità della cefalalgia temporale e sub-orbitale a sinistra, non meno che l'impressione dolorosa della luce sull' occhio sinistro che si manteneva meno aperto del destro, in forza dell' edema.

Di più, nell'insieme fenomenologico erano pure a comprendersi la frequenza dei sospiri e degli sbadigli, il carattere del malato il quale si era affatto di una pigrezza insormontabile; il torpore, la romba agli orecchi, lo sbalordimento generale in seguito al più piccolo cambiamento di posizione, e soprattutto nel passare dalla posizione orizzontale alla verticale; la riflessione e l' attenzione difficili a sostenersi, abbenchè sana la intelligenza; il sonno agitato da sogni penosi.

Così, da cotal treno morboso bastantemente comprovata riesciva la lesione cerebrale, la quale però invano cercava io poter determinare ove risiedesse, se, cioè, o nella sierosa ventricolare, o nella sostanza cerebrale, o nella aracnoide esterna. Frattanto, in tal dubbiezza di sede aveasi certa la sua natura irritativa e chiaro mostravasi di non altro trattarsi se non che di una infiammazione. — Salasso dal piede.

Il 2, medesimo stato: dodici sanguisughe, sei delle quali alla apofise mastoide, e sei alla regione temporale sinistra. Il 3, secondo salasso copiosissimo dal piede; vessicante alla nuca; clistere purgativo. Il 4, il malato è preso da diplopia, da una morosità di carattere indescrivibile, e, a quando a quando, da sussurro agli orecchi. Respirazione lentissima e spesso sospirosa, polso piccolo e lento, ma accelerato dietro il più piccolo moto, sia del corpo come dello spirito; torpore di macchina sempre

crescente; bisogno pressante di tranquillità e di riposo. *Lasciatemi stare*, ecco la risposta del malato alle mie premurose ricerche. Invitatolo ad alzarsi, egli vi si ricusa costantemente, ma vinto infine dalle mie istanze, sollevasi penosamente e sostenuto da due persone, per farsi quindi sollecitamente collocare su di una sedia, ove resta immobile e taciturno. Alla mia visita della sera, proponendomi una valida derivazione sulla pelle, ordino il mezzo bagno senapato, ma non ha egli appena toccato l'acqua che resta privo di cognizione; vien levato dal bagno come se fosse un cadavere, e solo dopo il lasso di un' ora ricupera i sensi.

Il 5, dice sentirsi meglio, abbenchè le cose apparentemente procedano di pari passo: l'impressione della luce riesce sempre penosa; più, al dolore della tempia sinistra si è congiunto quello della tempia destra. Li 6, 7, 8, 9 gennajo, niun cangiamento notabile: sempre dominato da un torpore invincibile, il malato non trovasi quieto se non che giacendo in letto nella oscurità e nel silenzio. Se io gli dimando quale è la causa del suo male, egli, o mi risponde assai vagamente, o scuotendo la testa dice, *che deve esser la testa*, che gli sembra *che sia la testa*. Non accusa maggior dolore dal lato sinistro piuttosto che dal lato destro del capo. Talora prende parte al conversare degli astanti, e sorride all' udir qualche facezia, annunzia di veder meglio coll'occhio destro che coll'occhio sinistro, ma legge egualmente bene con ambedue. Il polso è piccolissimo e lento. Frequenti sbadigli, soprattutto quando egli è alzato. Bagno ai piedi mattina e sera; clistere purgativo, ogni due giorni. Il vessicatorio alla nuca conduce assai.

Il 10, sanguisughe al setto delle narici.

Gli 11, prescrivo otto sanguisughe alle tempie, le quali non vengono applicate, essendo sopraggiunti, per la prima volta, *dei moti convulsivi* negli arti.

Li 12, a mattina, nell' atto che poneasi su di una sedia per adattarsi alla medicatura del vessicante alla nuca, il malato vien preso da sincope, da vomito, da moti convulsivi, specialmente dal lato sinistro. Altro accesso spontaneo dopo qualche ora, in seguito al quale avendo io visitato il malato, trovo che egli è in grado di rispondere alle mie dimande, secondo l' ordinario, ciò che non accade più dopo qualche momento. Il polso è lento e irregolare, tanto per la forza come per la frequenza. Estesi senapismi ai garetti; pozione con etere. Il malato avverte l' azione dei senapismi, ma non sa precisamente indicare ove essa si faccia; vomito di qualunque alimento. Determinatomi alla applicazione di un setone alla nuca, mi si rende questa impossibile pel sopraggiungere di nuove convulsioni, a cui tengon dietro il torpore e la perdita della cognizione.

Non tardo però ad impiegare cotal rimedio li 13, giorno in cui il malato dimostra trovarsi un poco meglio.

Li 14, lo alzarsi dal letto riesce di molta pena al malato, ciò che non era stato fino allora; risposte tarde, ma giuste; polso sempre piccolo e lento. Non havvi apparenza alcuna per poter dubitare che nella notte seguente possa il malato incontrar la morte, la quale avviene di fatto, probabilmente in un accesso di convulsione.

Necroscopia. Arti marcatamente irrigiditi; faccia scolorata.

Testa. Aperta la teca ossea, mostrasi il lobo anteriore dell' emisfero sinistro aver concepito notabile rammollimento; l' aracnoide cerebrale vedeasi, per un piccolo tratto, aderente alla aracnoide parietale; sensibile sotto il tatto una fluttuazione, la quale dimostra una raccolta di liquido al di sotto un sottile strato di sostanza cerebrale, e che rendesi manifesta, previa la punzione anche

poco approfondata della detta sostanza e da cui si ottiene la sortita di un pus denso, verdastro. Quindi, ampliata l' apertura, puossi mettere in chiaro la esistenza di un vasto fuocolare, capace di contenere un uovo di gallina, esteso a tutto il lobo anteriore e comunicante, in alto, per mezzo di una piccola apertura, con altro fuocolare, del primo meno esteso, e in dietro, col ventricolo laterale. Del pus bianco verdastro esisteva pure sotto l'aracnoide che riveste la protuberanza anulare e la midolla allungata.

Questi fuocolari purulenti erano encistici, e le pareti delle cisti venivano costituite da una membrana, che avea un quarto di linea di grossezza. La superficie interna di questa membrana era rugosa, come granulosa e di un colore rosaceo; la esterna aderiva alla sostanza cerebrale rammollita. Quindi, detta membrana resultava da due lamine, una interna più grossa, pseudo-membranosa, l' altra esterna, sottile, cellulosa, giallastra. Tra queste due lamine serpeggiavano dei minuti vasi, che vedeansi già penetrati nella falsa membrana.

La sostanza cerebrale che circondava le cisti presentava, alla profondità di due in tre linee, notabile rammollimento, senza alterazione di colore, senza alcuna apparenza di organizzazione, somigliantissimo sia per l' aspetto come per la consistenza, alla gelatina animale, conosciuta sotto il nome di *bianco mangiare.*

Addome. Injezione della muccosa in prossimità dell' orifizio esofageo; mancanza di questa membrana nel bordo libero delle ripiegature dello stomaco, nei quali punti vedesi rimasta a nudo la membrana fibrosa. Facilmente, detta membrana muccosa lasciasi distaccare corrispondentemente al gran cul di sacco. Negl' intestini tenui essa trovasi in perfetto stato normale; injettata, nei grossi, e specialmente sul principio del colon ascendente.

Riflessioni. Ecco un caso di infiammazione della

polpa cerebrale, terminata con suppurazione encistica e con rammollimento, dell'aspetto del bianco-mangiare, della sostanza cerebrale circonvicina.

Frattanto niun sintoma si fe' manifesto che stesse a indicare il rammollimento cerebrale, niuna paralisi lenta e graduata; nè tampoco paralisi alcuna presentossi nella metà del corpo opposta all' emisfero cerebrale, che trovossi poi quasi intieramente disorganizzato nel suo lobo anteriore.

Un edema con cefalalgia annunziarono l' invasione della encefalite: ma come rendersi conto di quest'edema sintomatico? forse per disturbata circolazione della vena oftalmica, nel qual concetto non affatto erronea sarebbe a ritenersi la opinione degli antichi, che ammettevano somma importanza all' edema come segno di lesione intra-craniense. L' edema e la cefalalgia furono i soli sintomi osservati nel primo periodo del male, periodo che può, con tutta probabilità, venir compreso tra li 12 ed il 30 decembre. Quindi ebbesi un intervallo di tal miglioramento, che io potei cessare dal vedere il malato pel corso di dodici giorni, nei quali esso fu in grado di portarsi al refettorio. La osservazione sulle malattie cerebrali ridonda di esempj di tali apparenti miglioramenti, non meno che di quelli di assenza completa di moto febrile o di qualunque sintoma di paralisi. Tanto che non sarà mai bastantemente raccomandato al medico lo starsi in guardia, nelle malattie di questo genere, nel pronunziare un giudizio precipitato, e di aver sempre in mente il non escludere un pericolo possibile anche in mezzo alle più lusinghiere apparenze.

Il primo periodo di questa malattia, come accennammo più sopra, venia compreso nell' intervallo tra il 12 e il 30 decembre. In esso i sintomi, poco appariscenti, ne impedirono un deciso giudizio diagnostico, abbenchè

il carattere pigro del malato, il torpore di macchina, il bisogno imperioso di tranquillità e di silenzio, l'immobilità, fenomeni che forse, in piccolo grado esistevano anche in detto periodo, ne avessero dovuto indurre in qualche sospetto sulla vera sede del male. Il secondo periodo può dirsi aver avuto suo principio il 1.° gennajo, ed in questo, la cefalalgia persistente, la fototopia, i vomiti ripetuti, e soprattutto la lentezza, la picciolezza e la ineguaglianza dei polsi fecermi finalmente veder chiaro qual fosse, in questo caso, il vero fondo morboso. Ma tardo fu allora ogni rimedio; il momento della opportunità era già passato, e vano allora dovè riescire il trattamento antiflogistico, che dannoso pur anco sarebbesi fatto, se spinto troppo oltre. Egli è infatti principio sanzionato dalla esperienza, lo sconvenire la sanguigna, impiegata nella flogosi giunta al periodo di suppurazione, sia pur flogosi di qualunque organo.

Il terzo periodo finalmente, comincia dal momento in che comparvero i moti convulsivi, due giorni, cioè, avanti la morte, la quale, d'altronde, fu istantanea e senza agonia.

Ora, tra questi tre periodi e le lesioni osservate se rintracciar ne piacesse i rapporti di dipendenza, potrebbe dirsi, che nel primo periodo ebbesi infiammazione subacuta e suppurazione del cervello; che l'apparente miglioramento datava dal momento in che il pus erasi riunito in fuocolare fattosi quindi ascesso encistico, che il secondo periodo potea considerarsi determinato dal rammollimento di quella porzione di cervello circumstante alla ciste; che finalmente il terzo periodo corrispondeva alla fattasi apertura del fuocolare nel ventricolo corrispondente e nel tessuto cellulare sub-aracnoideo.

Sotto il rapporto fisiologico poi ricorderemo primieramente, che mentre tutto un lobo cerebrale era rima-

sto distrutto in forza della suppurazione e del rammollimento, non era però a tal distruzione di sostanza succeduta la benchè minima paralisi sia del senso come del moto.

Mancate funzioni del lobo anteriore, e frattanto pienezza e integrità delle facoltà mentali, integra l' articolazione dei suoni e della parola fino all' ultimo istante: affatto estranei adunque alla intelligenza ed alla articolazione dei suoni i lobi anteriori del cervello. Ma pure, uno dei lobi anteriori erasi rimasto intatto e forse detti lobi ponno supplirsi nelle loro funzioni. Ma se ciò fosse, per qual ragione supplirsi soltanto per l'articolazione dei suoni, e non per le facoltà motrici e senzienti, che vidersi mancanti affatto in questo caso?

Che passando oltre nelle considerazioni sui ritrovati necroscopici dirò, in quanto al rammollimento polposo o poltaceo della muccosa gastrica, che all' epoca nella quale potei raccogliere la descritta osservazione (nel 1821) avea io già molte altre volte riscontrato simile alterazione, ed avea sempre opinato su di essa nel modo seguente (*). » Questo stato differisce essenzialmente dal » rammollimento gelatiniforme; differisce pure dalla can» grena, nè tampoco è a ritenersi come un fenomeno » cadaverico; può egli essere il resultato di una gastri» te? ove ciò fosse, questa gastrite esser dovrebbe di un » genere speciale. In queste incertezze, procuriamo in» tanto di meglio studiare e conoscere il fenomeno, pri» ma di cercarne la sua spiegazione. »

Così allora ragionava tra me; ma attualmente trovomi in grado di potere asserire, che il rammollimento poltaceo della gastrica, il quale fu da qualche autore descritto come uno stato patologico, e che, più volte, vidi venir considerato, nelle autopsie, come *caussa mortis*, altro

(*) Nouvelle Bibliotèque médicale, loc. cit.

non è se non se un puro e semplice fenomeno cadaverico, il quale frequentemente riscontrasi quando il malato soccombe collo stomaco ripieno di sostanze liquide. Infatti egli è naturale che, in questi casi, il bordo libero delle ripiegature della muccosa rimanendo, in qualche modo, immerso in un liquido, venga più facilmente a rammollirsi, e che appunto per l' istessa ragione, il gran cul di sacco colle ripiegature della muccosa che lo circondano, sieno più specialmente la sede di questo rammollimento, d' altronde ben distinto dal rammollimento gelatiniforme, il quale operasi sotto la influenza delle forze della vita.

Tumore carcinomatoso della dura-madre.

Fig. 2.

I tumori carcinomatosi della dura-madre costituiscono una lesione assai frequente a riscontrarsi nei vecchi. La loro presenza non rendesi, talora, apparente per alcun sintoma, tal altra volta, si fa manifesta per dei sintomi di compressione, in qualche caso, per quelli di irritazione. Mancano affatto i fenomeni morbosi quando il tumore è di picciol volume o situato in modo da non esercitare che una debole compressione sul cervello; manifestansi poi fenomeni di compressione, quando il tumore è voluminoso. E qui vogliasi riflettere: che questa compressione cerebrale sta in ragione composta del volume del tumore e della sua sede; che la questione di sede merita grandemente di esser considerata, ove si tratti di valutare gli effetti della compressione; che tali effetti si han, talvolta, generali, estesi, cioè, su tutta intiera la massa encefalica, tal altra volta locali, ossia provenienti da una parte soltanto della massa encefalica

stessa; che tanto gli effetti generali come i parziali, ponno variare a seconda della sede del tumore; quindi gli effetti locali predominare sui generali, e viceversa. Finalmente, esisterà la irritazione, ognivolta che la parte del cervello su cui risiede il tumore, divenga sede di un processo flussionario, il quale, d' altronde, o esser può transitorio, portando allora effetti temporarj, epilettiformi o altri, od essere anche permanente, nel qual caso può divenir foriero di resultati durevoli.

Le figg. 2 e 2' rappresentano un tumore carcinomatoso della dura-madre, nascente dalla regione orbitale sinistra, ed approfondato nella sostanza del cervello, che mostrava come una cavità, nella quale detto tumore venia contenuto, cavità che non resultava da lesione di continuità del cervello, ma unicamente formata per marcata depressione della sua sostanza. Inoltre, questo tumore, che l' aracnoide e la pia madre separavano dalla superficie cerebrale, interessava, al tempo stesso, ed il lobo anteriore ed il lobo posteriore dell' emisfero sinistro, di cui la sostanza bianca, rammollita alla foggia del bianco-mangiare, mostrava un colore giallo chiaro C G, C G.

La forma di questo tumore era ovoide; aderente alla dura madre per mezzo di un peduncolo larghissimo, sembrava nascere non dal tessuto fibroso di questa membrana D M, ma dalla lamina sierosa che la riveste. La sua superficie era bernoccoluta alla maniera del frutto del gelso; molle ed encefaloide il suo tessuto. La sezione resa dalla fig. 2, presenta dei piccoli fuocolari sanguigni, i quali attestano della detta natura encefaloide.

I tumori che nascono dalla faccia interna della dura-madre offrono, in generale, dei caratteri uniformi; perfettamente circoscritti, sono essi rivestiti da una membrana sottilissima, che, senza la sua grande vascolarità, sembrerebbemi potersi facilmente confondere colla aracnoide parietale.

Di una superficie bernoccoluta, le più spesse volte alla maniera del frutto del gelso, sono questi tumori in generale, liberi da qualunque aderenza coll'aracnoide viscerale. Considerevole è la loro mollezza, tanto che si lasciano schiacciare sotto il dito, come far potrebbesi del burro o della sungia; il loro tessuto è di natura encefaloide, e l'umore in esso contenuto è consistentissimo, mentre di niuna consistenza e sommamente vascolare sono le maglie, entro le quali detto umore racchiudesi. E qui ricorderò, come in un caso da me osservato, fosse la trama del tumore esattamente somigliante a quella del tessuto cavernoso, colla differenza che in luogo di sangue stava quivi una poltiglia densa e bianca, la quale altro non era che del suco canceroso concreto.

Lo sviluppo di questi tumori carcinomatosi si fa sempre dalla superficie interna della dura-madre, di modo che il tessuto proprio di questa membrana non suole andarne offeso, se non che in progresso del male, quando, cioè, il tumore va ad acquistare un volume considerevole, ed allora, non solo la dura-madre ne resta attaccata a tutta sostanza, ma puranco il tavolato interno delle ossa del cranio, la diploe e finalmente il tavolato esterno stesso.

I fatti seguenti servir potranno a convalidare le considerazioni da noi qui sopra esposte.

Tumori cerebriformi della dura-madre, senza sintomi clinici corrispondenti.

Una donna della Salpêtrière, mancata alla vita per una pneumonite, il giorno avanti a quello della sua morte, rendeva perfetto conto del suo stato, e raccontava come essa fosse andata soggetta ad una frattura di coscia, indicando pure l' età, alla quale era detta frattura avvenuta, ed il modo col quale era ella stata allora medicata.

Alla consecutiva necroscopia, trovai un tumore, del volume di una grossa noce, nascente dalla faccia inferiore della tenda del cervelletto, corrispondentemente alla sua grande circonferenza, ossia presso il seno laterale sinistro, da cui sembrava traesse la origine sua. Questo tumore era sessile, o meglio, venia sostenuto da larghissimo peduncolo; vedeasi poi aver formato sua sede a spese del lobo sinistro del cervelletto, che, corrispondentemente ad esso, mostrava aver subito leggiero appianamento. La sua superficie, bernoccoluta, di un aspetto analogo, in qualche modo, al frutto del gelso, era percorsa da numero considerevole di vasi sanguigni, di apparenza venosa. Ricuoprivalo una membrana che, prescindendo dalla sua molta vascolarità, avrebbesi creduto essere l' aracnoide parietale. Le sue radici penetravano entro il suindicato seno laterale, il quale perciò mostravasi un poco ristretto. Integre mantenute si erano le ossa nel punto corrispondente a questo tumore, e solo la dura-madre aderiva così validamente ad esse, che impossibile saria stato lo asportare i suoi più superficiali strati.

La sezione di questo tumore riteneva un aspetto cerebriforme; capillari, ma sommamente moltiplicati erano i vasi sanguigni che lo compenetravano; di una estrema mollezza, esso lasciavasi ammaccare come la sungia, rimanendo sulle dita del liquido vischioso.

In perfetta normalità il tessuto del cervelletto.

In un altro individuo pure riscontrai un tumore della dura-madre, del volume di una noce, il quale era contenuto nella scissura del Silvio, i di cui bordi aveano subito un divaricamento; e questo tumore, come quello già descritto, non avea dato, durante la vita dell' individuo, alcun segno di sua presenza.

La infiammazione acuta o cronica del cervello è il resultato il più ordinario della presenza dei tumori della

dura-madre e la causa motrice di tutti i fenomeni morbosi che ad essi congiungonsi. In un caso però fummi dato di riscontrare il tumore della dura-madre circondato da uno strato sanguigno, di cui la sorgente riportar doveasi ad una lacerazione spontanea di qualche circonvoluzione.

Questo tumore, ritrovato in un individuo di Bicêtre, fummi presentato all' oggetto che io annunziassi la mia opinione riguardo alla sua natura, essendosi fino allora creduto, che in altro esso non consistesse che in tanto sangue degenerato. Infatti aveva la consistenza di un grumo sanguigno scolorato, e per di più, faceva crederlo un grumo sanguigno la presenza attorno di lui di un considerevole strato di sangue coagulato; ma liberato dai grumi sanguigni nei quali trovavasi immerso, questo tumore, di un peso di 85 grammi, rappresentava, colla massima esattezza, tanto nella forma, nel volume, nella consistenza, il tumore reso dalle figg. 2 e 2, mostrando inoltre grande analogia colla glandula tiroide, eccettuato che per la consistenza, la quale era molto minore di quella propria di questa glandula; la sua sezione era granulosa e vascolare, e molte granulazioni presentavano dei vasi dilatatissimi. Finalmente, questo tumore aderiva, per la quarta parte della sua superficie, alla dura-madre, la quale sembrava internarsi, per mezzo di prolungamenti divergenti, entro la sua sostanza.

Proveniente dalla superficie orbitaria, come nel caso rappresentato dalle figg. 2 e 2, questo tumore occupava completamente una escavazione o, piuttosto, una depressione del cervello: quindi agevole restavami lo scorgere la sorgente della emorragia nelle circonvoluzioni cerebrali lacerate; ciò che prova potere la presenza di un tumore della dura-madre farsi causa di una emorragia sub-meningea.

Passo ora a dar la descrizione di altro tumore della dura-madre, di cui non vidi mai il più considerevole.

Con mio dispiacere, niuna notizia potei raccorre sul soggetto a cui detto tumore spettava, e che solo fummi detto essere una donna della Salpêtrière.

Questo tumore, che pesava centoventiquattro grammi (cinque oncie e mezza circa), traeva sua origine, a destra, dalla falce del cervello, dalla porzione di dura-madre che ricuopre la convessità del lobo anteriore, ed anche dalla faccia laterale destra della falce, in tutto il tratto della sua altezza. Le ossa del cranio corrispondenti presentavano una perdita di sostanza a spese del loro tavolato interno e della diploe. Solo il tavolato esterno era stato rispettato; enormi erano i solchi dell' arteria meningea media. Rammollimento, bianco-mangiare, di tutta la porzione del cervello corrispondente al tumore, dalla convessità fino alla base. Quivi soltanto la sostanza grigia delle circonvoluzioni trovavasi intatta. Del rimanente, il cervello non offriva alcuna soluzione di continuità corrispondentemente al tumore; la sostanza grigia non era mancante in niuna delle anfrattuosità. Considerevolissime vene serpeggiavano sulla superficie del viscere e penetravanne la sostanza.

Un' altra alterazione, affatto indipendente e staccata dalla già descritta, riscontravasi nel lobo posteriore dell' istesso emisfero: la porzione di detto lobo, che sopravanza, indietro, al corpo calloso, mostravasi trasformata in una vasta cavità, resultante dalle circonvoluzioni assottigliate, di cui non restava, a propriamente parlare, che la sostanza grigia, tappezzata da altra sostanza bianca, analoga al bianco mangiare, e da una lassa cellulosità percorsa da vasi sanguigni. Questa alterazione era di antica data. Il resto della massa encefalica non offriva anormalità di sorta.

Che passando ora alla descrizione dettagliata del suaccennato tumore della dura-madre, ecco quali erano i suoi caratteri: nasceva esso dalla faccia laterale destra

della falce e dalla porzione di dura-madre che riveste la convessità del lobo anteriore destro; sorpassava in basso, il bordo concavo di questa falce e approfondavasi, al di sotto di essa, nell'emisfero sinistro; era poi come adeso alla faccia interna della dura-madre, la quale d'altronde, vedeasi intatta, fuori che nel punto corrispondente al centro del tumore, ove detta membrana mostravasi consumata, corrispondentemente alla porzione erosa delle ossa del cranio. Quindi, l'alterazione organica estendevasi a traverso le pareti del seno longitudinale superiore, del quale andava essa ad occupare la quarta parte anteriore, mentre i tre rimanenti quarti conservavansi intatti. A superficie bernoccoluta il tumore in discorso era suddiviso, per mezzo di tanti solchi irregolari, in altrettanti piccoli tumori secondarj o lobuli peduncolati, aventi origine tutti da un centro comune. I rilievi o tubercoli della sua superficie mostravansi pure suddivisi in granulazioni. Il centro comune di tutte queste parti consisteva in una massa compatta, biancastra, areolare, traversata da dei vasi voluminosissimi. La sezione del tumore rendeva anche più manifesta la notata disposizione in lobuli peduncolati terminanti tutti a un centro comune.

Finalmente, nel centro dei lobuli vedevansi dei punti bianchi come fosfatici, che, esaminati col microscopio, resultaronmi formati da vasi sanguigni ossificati.

Se ben si osservi alla descrizione di questo tumore, agevole riescirà lo accorgersi, come esso diversifichi essenzialmente dagli altri che prima di esso furono descritti, e ciò in special modo per la sua maggior compattezza, che quasi farebbelo avvicinare ai tumori fibrosi, non meno che per l'assenza completa del suco canceroso.

Tumori della faccia interna della dura-madre, referibili a delle secrezioni pseudo-membranose.

Indipendentemente dai tumori vegetanti della superficie interna della dura-madre, riscontransi talvolta degli ispessimenti considerevoli di questa membrana, i quali frequentemente contengono delle cavità ripiene di una materia poltacea, come tubercolosa. Per lungo tempo rimase per me inesplicabile la origine di questi tumori, i quali, d'altronde, sembravano formati a spese di tutta la parete della dura-madre. In seguito però, continuando ripetute e sottili indagini, non tardai ad accorgermi, che la formazione di questi tumori incominciava dalla faccia interna della aracnoide parietale, e che altro non era questa a riguardarsi che una secrezione pseudo-membranosa, la quale in breve organizzavasi, andando a formare una specie di ciste, nel di cui centro venia deposta una materia variabile e per l' aspetto e per la consistenza; meccanismo col quale vengon pure formate le cisti sanguigne della aracnoide parietale.

A questo genere di tumori della dura-madre può riportarsi il caso seguente da me ritrovato tra le mie note cliniche.

» Un invalido, dedito al vino, soggetto ad attacchi
» epilettici, mancò alla vita per non so qual malattia.
» La osservazione necroscopica presentommi la falce del
» cervello a tal segno ingrossata, da riescire una causa
» di valida compressione sui due emisferi; quindi su
» di essa presentavasi una cavità oblonga dall' avanti
» all'indietro, nella quale era contenuta una sostanza pol-
» tacea, come tubercolosa. Le sue pareti venivano costi-
» tuite da molti strati sovrapposti; fibrosa era la lamina
» esterna e sotto di essa esisteva uno strato calcareo,
» che contenuto tra le due lamine del tessuto fibroso

» costituiva una disposizione di parti a cui, a vero dire,
» male avrebbesi data una spiegazione.

Ma in quanto alla ciste, non erasi questa punto ingenerata nella spessezza della falce del cervello, come di primo tratto, aveva io creduto, ma piuttosto sopra una delle sue faccie, resultando inoltre da una pseudo-membrana antica e perfettamente organizzata, la quale avea subìto diverse trasformazioni.

MALATTIE DELLE OSSA.

(Tavola III).

Tumori erettili del cranio.

Nel giugno 1838, fui chiamato a consultare per la Signora Rigot, la quale trovai nello stato seguente: febbre intensissima; sommamente vibrati i battiti del polso, del cuore, e di tutto il sistema arterioso, il quale ultimo presenta in tutti i punti accessibili ed osservabili dalla ascoltazione un rumor di soffietto sensibilissimo; qual carattere distinguevasi così marcatamente, in special modo, nella regione corrispondente all' arco aortico, che io credo non aver mai osservato un aneurisma congiunto a rumor di soffio così pronunziato; ciò non mi fece esitare sul diagnostico per una dilatazione dell' arco dell' aorta.

Osservavansi poi in questa ammalata una dozzina di tumori situati sulla testa, del volume di una grossa noce, molli, pulsanti, presentanti così al tatto come all'occhio dei battiti isocroni a quelli del polso, ed all' orecchio applicato su di essi, un rumore di soffietto del tutto simile a quello che suol riscontrarsi nell' arco dell'aorta. Questi tumori erano insensibili al tatto, molli, fuori che in corrispondenza della loro base, ove riscontravasi una durezza analoga a quella dell'esostosi, suscettibili di una diminuzione di volume o piuttosto facili ad avvizzirsi

sotto una pressione graduata, e viceversa, capaci di aumento, di tensione, in seguito ad una emozione fisica o morale, idonea ad accelerare i battiti del cuore. Cotal quadro fenomenologico ricordommi tosto una osservazione che io avea sentito, frequenti volte, riportare dal Dupuytren nelle sue lezioni, e che risguardava un individuo, di cui tutte le arterie del capillizio erano aneurismatiche. Infatti molti di questi tumori mostravansi risiedere lungo il tratto delle divisioni principali delle arterie temporali ed occipitali. Il tumore della regione frontale destra specialmente sembrava appartenere a una diramazione principale della arteria temporale. Altro tumore, del volume di un pugno, cogli stessi caratteri di pulsazione e di rumore di soffietto, esisteva nella parte interna della coscia sinistra, immediatamente al di sopra della articolazione del ginocchio.

L' ammalata lagnavasi, fino da qualche tempo, di un dolore vivissimo e continuo alla parte superiore del braccio destro, ove osservavasi, corrispondentemente al deltoide, un tumore che circondava l' umero, sensibilissimo alla pressione, che dava al braccio l' istesso aspetto quale osservasi nelle fratture di questo osso, e che offriva, sì al tatto che all' orecchio, le medesime sensazioni degli altri tumori. Ecco frattanto i commemorativi pervenutici dal sig. Dewlf, medico curante della ammalata, alunno distinto degli spedali di Parigi.

Trattasi di una donna in età di trentun anno, di eccellente costituzione; abitualmente del più florido aspetto di salute. I suoi genitori, sempre in vita, sono sanissimi. Essa ha otto figli, di cui l' ultimo di tre anni. Felici sono stati i parti. Fino dalla sua infanzia, era essa andata soggetta a delle palpitazioni che le impedivano di camminare con passo accelerato e di salire con prestezza le scale. Il sig. Dewlf fu chiamato, per la prima volta, a visitarla nel gennajo del 1838. Allora lagnavasi di

forti palpitazioni, a quando a quando, di sbalordimenti, di tinnìo alle orecchie, e di vampe di calore alla faccia, la quale tingevasi, in quei momenti, di un rosso chermisi. Le pulsazioni del cuore si lasciano distinguere in tutti i punti del petto, accompagnate da rumor di soffietto pronunziatissimo; sommamente energici sono i battiti delle carotidi e delle temporali. L'ammalata dice di soffrire, fino da un anno addietro, un dolore vivissimo alla parte interna ed inferiore della coscia sinistra; ed ivi riscontrasi un tumore del volume di una noce, che sembrava poggiare sul femore, tumore presentante dei battiti isocroni a quelli del polso, sensibile al tatto, e suscettibile di notabile aumento di volume, ogni volta che il malato andava soggetto a qualche eccitamento sia fisico che morale. Quindi, altro tumore, grosso come una noce, mostrasi sulla gobba destra del coronale lungo il tragitto dell'arteria temporale, insensibile al tatto. In questo caso una sola indicazione presentossi al sig. Dewlf, procurare, cioè, il rallentamento della circolazione per mezzo del salasso e di un regime conveniente. Ma l'ammalata, che non soffriva marcati incomodi, e che potea impunemente dedicarsi a tutte le sue ordinarie occupazioni, ricusossi a qualunque metodo sia igienico come curativo, e solo, prestossi, ma non senza pena, ad un salasso. Il sig. Dewlf allora non continuò le sue visite, e solo tornò a vederla nel mese di marzo, epoca in cui la Rigot lo fece chiamare per un dolore vivissimo alla regione del cuore, congiunto a molta febbre, dolore, a cui altri avevan preceduto, di genio reumatico, nel braccio ed alla spalla sinistra. Questi dolori che tuttora persistevano, che occupavano la continuità degli arti, che non aumentavano sotto la pressione, ma esasperavansi nei movimenti, e che non erano uniti nè a rossore nè a torpore di parti, trasportaronsi successivamente all' arto superiore destro ed alle gambe. Cederono finalmente sul finire del marzo, a due

forti salassi e ad una applicazione di sanguisughe, non altro restando nelle parti attaccate se non che un senso marcatissimo di peso, tanto che dicea l' ammalata sembrarle che le sue gambe pesassero cento libbre.

Nei primi giorni d' aprile, dopo lungo cammino per la città: recrudescenza di dolori, che furono combattuti cogli stessi mezzi che sopra indicammo; consecutivo miglioramento, ma impossibilità di abbandonare il letto. Il 5 giugno, nel discender dal letto sostenuta da due persone, l' ammalata riportò la lussazione della coscia. I sigg. Dewlf e Boisduval constatarono e ridussero questa lussazione, caratterizzata da un raccorciamento di tre pollici, *senza cangiamento di direzione dell' arto.* Laboriosa fu la riduzione; i dolori reumatici esasperaronsi nuovamente; impiegaronsi ripetuti salassi. Li 16 giugno, undici giorni dopo l' accaduto, fui chiamato a visitar l' ammalata, e soltanto allora potei constatare lo stato suddescritto.

Sul finire del giugno, altro tumore pulsatile presentossi alla spalla sinistra, preceduto e accompagnato da dolori vivissimi, di modo che, l' ammalata fino da detta epoca non potè più, in modo alcuno, portar le mani alla bocca; insieme con questo un nuovo tumore, parimente pulsatile, sviluppossi sulla estremità anteriore della terza costa, ove fu causa di una soluzione di continuità.

Da questa epoca fino a quella della sua morte che avvenne gli 27 settembre, la Rigot non presentò più altra comparsa di tumori, nè quelli già esistenti presentarono notabile aumento di volume. Morì in uno stato di marasmo, consumata da una febbre intensa con sudori abbondanti; intatte mantennersi le facoltà intellettuali fino all' ultimo momento, ed in tutto il corso della malattia mai alcun sintoma mostrossi di lesione, sia del cervello, come degli organi del respiro.

Necroscopia. Trovammo esser costituiti tutti i tumori

pulsatili da un tessuto cavernoso, di cui le areole fibrose inegualissime per la capacità, erano ripiene di sangue. Molti di questi tumori, tra i quali quello del ginocchio e quello della spalla sinistra non avevano alcun rapporto colle ossa, mostrandosi soltanto sviluppati nella spessezza ed a spese delle parti molli. Il tumore costale, quelli della spalla destra, non meno che i tumori craniensi, eransi formati a carico del tessuto osseo. Ecco la descrizione dei tumori del cranio, i quali formano soggetto della presente tavola.

Questi tumori occupavano la volta e le regioni laterali del cranio.

La fig. 1 rappresenta la volta del cranio denudata dalla cute capillizia. I tumori che non avevano contratta alcuna aderenza coi tegumenti veggonsi chiaramente appartenere alle ossa; sulle quali sembrano impiantati. Questi tumori sono di una notabile mollezza, flaccidi, come incompletamente ripieni di liquido, mentre, durante la vita dell' individuo, erano turgidi e di una mollezza elastica.

Questi stessi tumori sezionati, offrivano del sangue sciolto, contenuto in delle areole di ineguale capacità; fibroso è il loro inviluppo, ed il loro tessuto primitivo resulta dall' incrociamento di tanti filamenti, che han l' origine loro dalla superficie interna. Introdotto il dito entro di queste areole avvertesi nel loro fondo rimasta a nudo la superficie delle ossa che si presenta ineguale e come erosa.

La fig. 3 mostra la superficie interna del cranio denudata dalla dura-madre, e sulla quale puossi vedere come la degenerazione fossesi estesa alla lamina esterna di detta membrana, la quale, d' altronde, presenta delle vegetazioni, che corrispondevano alle perdite di sostanza esistenti nelle ossa del cranio.

Nell' istessa fig. 3 veggonsi le ossa del cranio erose e

come tarmate. Quasi sarebbesi creduto ad una carie, ove si avesse avuto la suppurazione. Questo consumo delle ossa è dell' istessa natura ed effettuasi anco coll'istesso meccanismo col quale effettuasi il consumo delle ossa nei tumori aneurismatici.

La fig. 2 presenta le perforazioni del cranio, visto dalla sua faccia esterna; attorno di esse esistono delle produzioni ossee facili a distinguersi dalle ossa stesse del cranio, e che sembrano, in parte, destinate a riparare le notate perdite di sostanza; nella sua faccia interna il cranio non presenta vestigio alcuno di vegetazione.

I tumori delle altre parti del corpo, tanto quelli impiantati sulle ossa e a spese delle quali sembravano formati, come quelli affatto estranei al sistema osseo, presentavano tutti i medesimi e precisi caratteri degli altri tumori già da noi descritti. Il tumore dell' omero destro avea distrutto, nella quasi totalità, la parte di quest' osso sulla quale risiedeva, ed il capo di esso non teneva al rimanente tratto se non che per mezzo di una linguetta.

Perfettamente sani erano il cervello e tutti gli altri organi sì toracici che addominali.

Riflessioni. — Incontestabile, abbenchè meno appariscente sotto il punto di vista anatomico che sotto quello di clinica osservazione, si è la differenza esistente tra i tumori descritti nel caso qui sopra narrato, ed i tumori varicosi che formarono soggetto di altre figure e di altre descrizioni. Aveasi pure in questi, egli è vero, un certo turgore, le alternative di flaccidità e di eretismo, ma non aveansi però nè le pulsazioni sensibili al tatto, nè punto esisteva in essi il rumore di soffio percettibile all' orecchio. Dal che sarebbe a inferirne, doversi ammettere due specie di tumori erettili, alcuni, cioè, formati a spese del sistema capillare venoso, altri, a spese di quello arterioso.

In attenzione di nuovi fatti, i quali soltanto recar potrebbero non scarsa luce su cotal punto di anatomia patologica, diremo intanto che la scienza ne offre molti esempj presentanti tra loro rimarchevole analogia. Quindi, doversi forse riportare al suaccennato genere di lesioni quei fatti cui si volle distinguere colla denominazione di *tumori sanguigni arteriosi*, *di funghi ematodi*, abbenchè la incertezza delle descrizioni che gli riguardano, non permetta, le più spesse volte, lo stabilire se trattisi, in tali casi, di tumori varicosi ordinari o di tumori encefaloidi con fuocolare sanguigno. Nè sono forse da escludersi dalla stessa categoria i tumori sanguigni descritti dal Pott, quei tumori cioè, sviluppati al di sotto dei muscoli gemelli e soleari, che necessitavano l'amputazione della gamba, e che presentavano l' arteria tibiale ingrossata e rotta, le carni della regione del garetto disorganizzate e la parte posteriore delle ossa della gamba più o meno profondamente cariate.

Fascicolo 64.

MALATTIE DEL FETO.

Vizj di conformazione.

(Tavole I e II.)

Considerazioni generali sulla monopodia o sirenia.

Non poche volte la pratica osservazione mostrò il singolare fenomeno della riunione congenita degli arti inferiori. Su di esso variamente dilungaronsi i trattatisti; ma il lavoro più degli altri completo che su tal branca di scienza posseggasi, si è quello dell' illustre Meckel. Questo autore denomina *monopodj o sirene* i mostri che presentano questo vizio di conformazione, dissentendo nella nomenclatura da Isidoro Geoffroy Saint-Hilaire, il quale, nella sua opera, del pari che l' altra eccellente, ha sottoposto al metodo linneano la nomenclatura teratologica, ed ha assegnato a questa classe di mostruosità il nome di *mostri simeliensi* (ξυν, con; μελος, membri). A tal denominazione però, la quale, d' altronde, comprende tutte le condizioni richieste da una buona nomenclatura, io pur nonostante preferirei quella di *monopodia* o *sirenia* ammessa dal Meckel, che sebbene meno rigorosa, è però dell' ultima più pittoresca e più facilmente intelligibile.

Il carattere generale della monopodia o sirenia riportasi alla forma particolare dell' addome, il quale va

ristringendosi dall' alto in basso, in modo tale che un bacino stretto serve di base ad un arto unico mediano, simmetrico, resultante dalla fusione più o meno completa dei due arti inferiori, dal che ne avviene, che i feti così conformati, mostrano l' aspetto di quei mostri favolosi designati dagli antichi sotto il nome di sirene, *desinit in piscem mulier formosa superne* (Orazio), o sivvero a quel feto dal piede di grifone, di cui il buon Parèo si fè pensiero di conservar la figura.

La monopodia o sirenia presenta molte gradazioni, le quali sono state considerate dal sig. Isidoro Geoffroy Saint-Hilaire, piuttosto come tanti generi di questo vizio di conformazione, a ciascuno dei quali non mancò di assegnare il nome.

Riporto qui frattanto degli esempi di questa specie di anormalità, rendendoli colla tavola I e con una figura della tavola II.

Presentai alla società anatomica, nel 1826 (*) lo scheletro di un monopode, pervenutomi dai sigg. Tibaut e Tuilier, chirurgi dello spedale di Limoges, e che io feci rappresentare nella tavola II di questo fascicolo; la fig. 4 lo rappresenta visto dalla sua faccia posteriore. I due femori F, F, mostransi riuniti nel loro terzo superiore e distinti nei loro due terzj inferiori. Le gambe, riunite in tutto il tratto della loro lunghezza, resultano da tre ossi, dei quali il medio P R, più sottile, rappresenta i due peronei tra loro riuniti e confusi in uno, e i due laterali, le tibie T, T'. I due piedi costituiscono un piede unico a nove dita, colla faccia dorsale rivolta in basso e la faccia plantare rivolta in alto. I due piccoli diti sono tra loro come completamente fusi in un solo dito, che sarebbe il dito medio, il quale mostra sui due lati i grossi diti; quindi, i due ossi del calcagno, i due cuboidi, il quinto

(*) Vedet. Nouv. Bibl. méd. 1827, tom. I, pag. 22.

osso del metatarso di ambedue i piedi, han del pari subito una completa fusione. La estremità calcaneare del piede guarda in avanti, la estremità digitale, indietro. Mal si concepisce, di primo tratto, perchè i due peronei i due bordi esterni del piede sieno riuniti, e perchè la faccia dorsale del piede sia rivolta in basso e la faccia plantare in alto; ma trovasi tosto la spiegazione di cotali fenomeni nella particolar posizione in che si trovano le rotule, poichè occupando queste la faccia posteriore delle due ginocchia tra loro a mutuo contatto, aver doveasi una semi-rotazione in senso opposto alle estremità inferiori, di modo tale che, la faccia posteriore di queste ultime guardar dovea necessariamente in avanti, e la faccia anteriore, in dietro, mentre i lati esterni doveano trovarsi uniti sulla linea media. La medesima sunnotata causa faceva sì, che la concavità dei femori trovavasi diretta in avanti, e rivolta in dietro la loro convessità.

Una disposizione non meno rimarchevole osservavasi nelle ossa del bacino. Le due ossa del pube completamente insieme saldate sulla linea mediana, presentavano una cresta prominente, diretta dall' avanti all' indietro: Sulla loro faccia posteriore, divenuta superiore e concava, era stata ritrovata, per quello dicono i pratici dai quali pervennemi il pezzo patologico, una ciste piena di liquido. I due ossi dell' ischio, uniti insieme per le loro branche ascendenti, faceano continuazione, in dietro, alla sunnominata cresta mediana, e quindi bruscamente rigonfiandosi, formavano una massa circolare, che rappresentava le due tuberosità ischiatiche insieme fuse, e che occludeva quasi intieramente lo stretto inferiore, di cui non esisteva, se non che in dietro, un qualche vestigio.

Su questa massa osservavasi una vasta cavità cotiloidea unica, la quale dava ricetto ai capi riuniti dei due femori.

Nel presentare questo pezzo alla Società anatomica,

annunziai qual fosse il mio avviso riguardo al modo di spiegare la formazione di questo vizio; nei primi tempi della vita intra-uterina i due arti inferiori, congiuntamente al bacino, van soggetti, secondo io ne penso, ad una doppia causa di compressione, alla azione di due forze che agiscono simultaneamente o successivamente: 1.° cioè, ad una forza che imprime loro un moto di rotazione sul loro asse dall' indentro all' infuora e dall' avanti all' indietro, di modo che la faccia posteriore degli arti diviene anteriore, e reciprocamente; 2.° ad una forza, la quale mette in mu tuo contatto gli arti tra loro, e ne determina la loro fusione.

Questa mia maniera di vedere trovasi perfettamente confermata da un caso di monopodia incompleta, che fu presentato dal sig. Lenoir alla stessa Società anatomica. In questo caso distinti mostravansi i due femori, le due gambe, i due piedi, ma tutto il tratto degli arti inferiori avea subíto un movimento di quarto di rotazione in senso opposto, di modo tale che, le faccie posteriori dei femori erano divenute interne, i capi di questi ossi riguardavano in avanti, le rotule in fuora, i peronei in dentro, le tibie all' infuora, mentre il tarso, il metatarso e le dita mostravansi riuniti nei loro bordi esterni pel mezzo soltanto di una sostanza membranosa; i piccoli diti, patentemente distinti, occupavano i lati della linea mediana, i diti grossi guardavano all' infuora; la faccia dorsale del piede era diretta in basso, la faccia plantare in alto.

Le due branche discendenti del pube erano insieme saldate formando, in mezzo, come una specie di cresta; le due branche ascendenti, il corpo e le tuberosità dell'ischio tra loro ravvicinate, trovavansi insieme collegate per mezzo di una membrana. Dalla qual disposizione resulta, che la faccia posteriore del corpo dei pubi e la faccia interna degli ischi, divenuti un poco superiori, intercettavano

una cavità, alla formazione della quale partecipavano le membrane otturatrici, e nella quale erano certamente contenuti gli organi genitali ed oriniferi. Lo stretto inferiore, misurato nell' intervallo che separa il sacro dalla tuberosità dell' ischio, avea una linea di diametro dall' avanti all' indietro.

A molto nostro rammarico, niuna notizia ci fu comunicata rapporto allo stato delle parti molli dei due soggetti sui quali furono riscontrati ambedue i qui sopra descritti vizj di conformazione. Avvertiremo però, che nell' individuo, il quale formò subjetto principale di questo nostro scritto, molte coste pure mostraronsi riunite, meno avanzato dell' ordinario lo sviluppo degli archi laterali delle vertebre lombari, oltre di che trovammo le ossa parietali presentare degli spazj membranosi intercettanti la loro continuità, nei punti prossimi alla loro circonferenza.

Altro non è dunque a riguardarsi la monopodia o sirenia se non che il resultato di una pressione, alla quale van sottoposti gli arti inferiori ed il bacino del feto, ad un' epoca non peranco determinata della vita intra-uterina; e i due elementi ben distinti da cui resulta la monopodia, dir voglio del movimento di rotazione degli arti inferiori attorno il loro asse, e della loro fusione in forza di una pressione laterale, ponno esser l' effetto di una sola e medesima causa, consistente in una compressione laterale, che agendo sul bacino e sui gran trocanteri, fa eseguire agli arti inferiori un movimento di rotazione, nel tempo stesso che ne facilita il mutuo e stretto contatto.

Dietro questa etiologia agevole riesce il concepire, che la fusione delle ossa giunger può a un grado maggiore o minore, secondo la maggiore o minore intensità colla quale avrà agito la causa comprimente. Così, in alcuni casi, l' azione di detta causa giungerà a produrre negli

arti il moto di semi-rotazione, senza operarne la fusione; qual moto di rotazione esser può incompleto ed aver dei limiti più o meno estesi. Così, nel caso del sig. Lenoir, gli arti inferiori non avevano subíto che un quarto di rotazione, o almeno questa non era giunta a tal grado, da portare a mutuo contatto gli arti nei loro lati esterni. Vedeansi inoltre, in questo caso, due cavità cotiloidee distinte, due femori, quattro ossa per le due gambe, i due piedi perfettamente distinti, a differenza del primo caso, nel quale mostraronsi i piedi insieme saldati nel tarso e nel metatarso, e distinti soltanto nel tratto corrispondente alle dita.

Talvolta il grado di fusione giunge a tale, che delle dita dei piedi invece di aversene dieci, se ne han soltanto, o cinque, o due od uno, e gli arti inferiori mostransi trasformati in uno solo, molto somigliante ad una coda, dal che la denominazione di *oromelia* (ουρα, coda) assegnata dal sig. Isidoro Geoffroy Saint-Hilaire a questo vizio. In questi casi, i due femori sono riuniti in tutto il tratto della loro lunghezza, nè havvi altra articolazione che quella del ginochio; le dita, non solamente sono meno numerose, ma incomplete puranco per lo sviluppo delle falangi, e molte ossa del tarso mancano affatto.

Havvi, infine, una fusione anche più avanzata nella quale non esistono affatto i piedi, nè tampoco vestigio di essi, e l' arto inferiore unico terminasi in una gamba incompleta, la quale finisce in una punta acutissima, tanto che i due arti inferiori rappresentano un cono colla base diretta in alto. Ora, questo cono è diviso in due segmenti, uno superiore o femorale, l'altro inferiore o tibiale, i quali pure sono diretti nella medesima linea; la gamba vien costituita da un solo osso. — Questa è la forma che ha più di analogia con quella attribuita da Omero e da Ovidio alle loro favolose Sirene, e per questa ragione

appunto il Geoffroy Saint-Hilaire (*) riserbò il nome *di Sirenomelia* soltanto a questo vizio di conformazione.

E dette queste poche cose sulle diverse specie e sulle cause efficienti i vizj di conformazione delle ossa, non lascerassi a parte la importante osservazione, che detti vizj di conformazione ossea delle estremità inferiori, altri corrispondenti vizj suppongono nei muscoli, nei nervi, nei vasi degli arti inferiori stessi; e così pure delle ossa del bacino, le quali traggono necessariamente a gravi lesioni degli organi in esso contenuti; vedesi infatti, ora mancar la vessica o esser mal conformata; ora gli ureteri aprirsi nel tratto dell'intestino contenuto nella pelvi ed in qualche caso, mancare affatto l' intiero apparato orinifero.

In generale, havvi assoluta mancanza degli organi genitali esterni. Nè valga a provar l' inverso il fatto del Liceto, il quale rese con figure un mostro sirena provvisto di organi genitali, poichè tutti i critici unanimemente concorrono a ritenere non tratto da natura il disegno, che deesi credere piuttosto l'immagine di una bizzaria dell' autore. Qual vizio di non verace imitazione, uopo è confessare a disdoro della scienza, che egli è a riprovarsi in molte figure di mostruosità, le quali furono tracciate unicamente a capriccio o in seguito a qualche poetica descrizione.

Quanto agli organi genitali interni, riscontransi nell'uomo i testicoli; nella donna, le ovaja e, talvolta, un utero imperfetto; i canali deferenti vanno, nell' uomo, ad aprirsi nel retto, ciò che fanno, nella donna, le tube falloppiane. Manca nella donna la vagina, come la verga nell' uomo.

Più o meno informe è l' intestino colon, e tale pure

(*) Histoire générale et particulière des anomalies de l' organisation. Paris, 1836, tom. II, pag. 250.

si è il retto, la di cui estremità inferiore manca intieramente.

Che riandando di volo le diverse teorie sul vizio di conformazione in discorso, diremo di quella del sig. Isidoro Geoffroy Saint-Hilaire, uno dei più conspicui rappresentanti le moderne teorie filosofiche. Fondasi questa sulla legge di sviluppo eccentrico del sig. Serres, (*) divenuta celebre in Germania, sotto il titolo di *legge Serriana*, non meno che su quella della *affinità di sè per sè*, del sig. Geoffroy Saint-Hilaire il padre.

Ad una certa epoca della vita intra-uterina, dice Isidoro Geoffroy Saint-Hilaire, seguendo l'opinione del Serres, tutti quanti gli organi del nostro corpo sono pari e laterali, perchè quelli pure che deggiono, in seguito, divenire impari e mediani, trovansi, di principio, divisi in due metà simili, simmetricamente poste, una a destra, l'altra a sinistra. Ma nel successivo spiegarsi della organica evoluzione, questa loro duplice e simmetrica disposizione va, grado a grado, perdendosi, e tutti farebbersi di pari e laterali che sono, impari e mediani, se alcuni tra di essi non fossero separati da intervalli più o meno considerevoli, per cui la loro riunione supporrebbe la distruzione delle parti intermedie. Così, solo per questa ragione gli arti superiori che l' ampiezza del torace divide, giammai furono trovati insieme riuniti.

Così pensa l' illustre filosofo; ma da cotal dottrina verrebbesi a indurre, se mal non mi appongo: che l'adesione e la fusione degli arti non è un fatto fuori del naturale, e che anzi è a sorprendere, come non più frequentemente di quello che suolsi, presentisi alla pratica osservazione; inoltre, che non la riunione delle parti, ma piuttosto la loro disunione formar dovrebbe soggetto

(*) Recherches d'anatomie transcendante et pathologique, Paris, 1832, in 4.° et atlas.

di patologiche discussioni; che gli organi mediani ed impari sarebbero a ritenersi come quelli aventi già percorso normalmente tutte le fasi del loro sviluppo, e gli organi pari e laterali come quelli non giunti ancora alla loro completa formazione.

Ecco le conseguenze, a cui delle induzioni precipitate trascinano i migliori spiriti. Intanto che questa istessa teoria trascendentale della monopodia o sirenia non somministra spiegazione alcuna al fenomeno costante, fondamentale od anche primitivo di detta deformità, dir voglio della rotazione degli arti. In questo scoglio va ad urtare questa dottrina, subendo così la sorte di tutti i sistemi esclusivi, di tutte le ipotesi scientifiche, che sono immaginate a profitto solo di un certo numero di fatti, e che vogano, per così dire, a piene vele, fino a che tengonsi entro il cerchio di questi, ma che restano completamente distrutte al primo incidente, che alle loro pretese leggi trovisi menomamente in opposizione.

Il Meckel fa rivivere per la monopodia la già decaduta ipotesi della mostruosità originale, dichiarando, al tempo stesso, la impossibilità di offrire un modo di spiegazione sufficiente per la formazione di simili anormalità, ed in special modo, pel fatto della rotazione.

Il Geoffroy Saint-Hilaire, nello stato attuale della scienza, presenta la inversione degli arti come intieramente inesplicabile, ma non esclude, al tempo stesso, che avvenir possa di questa come di molti altri fatti, i quali, rimasti per lungo tempo non risoluti, e anzi offerti come prove della produzione originaria delle mostruosità e della conformazione primitivamente viziosa dei germi, divengono poi le basi della dottrina opposta.

La mia opinione su tale argomento, opinione che, non ha guari annunziava, mentre esclude la formazione primitiva degli organi, ammette per la produzione della sirenia o monopodia l' azione di una causa meccanica, di

una pressione laterale, esercitata sul bacino e sugli arti inferiori. Questa pressione laterale cominciando ad effettuarsi nelle prime epoche della vita embrionaria (sia che la si eserciti nella cavità uterina o nel passaggio del germe fecondato a traverso la tromba) questa pressione, io dico, determina l'immistione o la fusione degli arti, fusione che sarà più o meno completa con disparizione o senza di parti, secondo il grado della pressione medesima : e qui agevole riescirà il concepire, che la inversione degli arti inferiori sia il primo effetto di una pressione bilaterale, specialmente, ove si ammetta, che la causa comprimente abbia agito, al tempo stesso, dall' avanti all' indietro. Quindi, si concepisce pure, che, data questa inversione degli arti precedente alla fusione, la causa comprimente cessar possa di agire quando l' arto abbia eseguito un movimento di quarto di rotazione od una semi-rotazione, nel qual caso la mostruosità limiterassi alla inversione, non aggiungendosi a questa ultima la fusione, se non che nel caso in cui la causa comprimente continui.

Dietro tal teoria si fanno ammissibili nella monopodia o sirenia i generi seguenti:

1.° GENERE. *Inversione senza adesione* degli arti inferiori. — *Specie.* Quarto di rotazione, semi-rotazione.

2.° GENERE. *Inversione con adesione.* — *Specie.* Adesione senza fusione, adesione con fusione, adesione con disparizione completa di alcune parti.

Queste mie considerazioni trovano non debole appoggio nel fatto reso dalla tavola I. E qui mi sia permesso il dire, che tale è la costanza delle leggi regolatrici la umana economia, che un solo fatto bene osservato, bene interpretato, è, in qualche modo, *per se solo*, una legge vivente, una legge tradotta o rappresentata, una legge messa in azione; tanto che può dirsi, che solo i fatti bene osservati, i fatti che tipj ponno nomarsi,

sono a ritenersi l' unico appoggio della anatomia patologica, della anatomia normale, della fisiologia, della patologia, della terapeutica. Volesse il cielo che numerosi fossero cotali fatti.

Il caso rappresentato dalla tav. I, pervenne alla Società dal sig. Bardinet, alunno distinto degli spedali, al quale avealo trasmesso il Dott. Bleynie, Professore Ostetrico a Limoges. I dettagli istorici che lo accompagnavano, erano i seguenti: il feto proveniva da una contadina di ventinove anni, di perfetta salute, e unita in matrimonio ad un individuo, esso pure perfettamente sano. Avea avuto questa donna altri due figli, venuti felicemente in luce, ma che erano periti pochi mesi dopo la nascita; le sue occupazioni limitavansi alle faccende domestiche; niuno incidente fisico o morale avea disturbato la sua ultima gravidanza, la quale, perciò, procedè regolarissima: aveva essa avvertito i moti del feto, correndo il quarto mese verso l' entrare del quinto; non avea mai fatto uso del busto, tanto avanti che, durante la gravidanza; lunghissimo, cioè, di due giorni, era stato il travaglio del parto ed abbenchè rotte le membrane sul suo principio, le acque però non avevano fluito che a poco a poco e ad ogni contrazione uterina. Il feto erasi presentato pel sincipite, ed era quindi uscito morto dalla cavità uterina facilmente, e senza bisogno di alcun soccorso; il cordone ombelicale era stato legato, secondo la consuetudine delle levatrici, le quali lo tagliano sempre dopo averlo legato.

La fig. 1, di una grandezza media del naturale, mostra il feto visto di faccia; esso è idrocefalico, e la circonferenza della testa, considerata secondo il piano mediano del corpo dall' avanti all' indietro, è di ventun pollici e mezzo. Il tronco perfettamente conformato nella regione sopra-ombelicale, va ristringendosi gradatamente, alla maniera di un cono appianato dall' avanti all'indietro, e finisce in una estremità acuminata.

La fig. 2, essa pure di una grandezza media del naturale, presenta il feto visto dal lato sinistro: vi si osserva: 1.° la curvatura colla concavità anteriore, offerta dalla parte sub-ombelicale del suo corpo; 2.° sulla parte laterale sinistra della colonna lombare, una apertura, per la quale si fa strada al di fuora una estremità di intestino E, validamente stretta da una legatura, fatta dal Dott. Bleynie, il quale, venuto in cognizione che una massa considerevole d' intestini, in parte pieni di meconio, esciva fuori dalla detta apertura, avea con tal mezzo separate tutte le parti protruse, prima di immergere il feto in una soluzione di sublimato.

La lettera A indica una appendice anale, sulla quale intratterrommi più avanti.

La fig. 3, di grandezza naturale, rappresenta la parte sub-ombelicale del tronco, vista dalla regione posteriore. Nella parte inferiore si osservano due ripiegature che corrispondono alle articolazioni, ed ivi infatti aveasi molta mobilità. Nella regione lombare vedesi l' intestino (B), che sorte da una perforazione, al di dentro della quale mostrasi una cicatrice circolare, di aspetto muccoso, che rimpiazza una perdita di sostanza della pelle. Nella cavità addominale non riscontrossi di tutto il tubo gastro-enterico se non che lo stomaco e il duodeno, il quale ultimo era il tratto d'intestino stato legato, ed il retto, terminante come in una specie di ampolla. Assai ne incresce, che il restante tubo alimentare fosse stato asportato senza precedente esame.

L' appendice anale A è stata rovesciata. Nella sua posizione naturale, essa era rigonfiata e nascondeva una apertura infundibuliforme, che sembrommi altro non essere che l'orifizio anale, nel quale introdotto uno specillo, venia questo arrestato a poca profondità. La detta appendice occupa la linea mediana; resulta da una linguetta cutanea, curvilinea, disposta alla maniera di un

mezzo cono. La sua faccia anteriore, che qui mettesi in tutta evidenza, è ricoperta da una membrana muccosa. Finalmente, al di sopra della appendice anale vedesi una piccola prominenza, che viene sostenuta da un osso, prominenza a cui sembrommi non doversi attribuire importanza di sorta.

Le figg. 4, 5 e 6, di grandezza naturale, rappresentano lo scheletro visto dalla metà sub-ombelicale del tronco.

Fig. 4. *faccia anteriore. Bacino*, visto anteriormente. Presenta questa figura due perforazioni una posteriore P P, l' altra anteriore P A. L' intervallo che le separa vien costituito dalle tuberosità dell' ischio ravvicinate, o, piuttosto, insieme fuse, ed in breve vedremo, che appunto su questa massa apofisica, formata dalla riunione delle dette due tuberosità, si è creata la cavità cotiloidea unica, che sostiene un femore egualmente unico. I corpi delle ossa del pube riuniti in avanti, formano una specie di apofise o di cresta, che va assottigliandosi ed a terminare in una punta. L' apertura esistente tra le tuberosità dell' ischio insieme fuse e le ossa del pube egualmente tra loro confuse, corrisponde all' arcata del pube. Quindi, la stessa figura 4 rappresenta: 1.° il femore unico, resultante dalla riunione dei due femori, e di cui la faccia posteriore si è fatta anteriore; 2.° l' articolazione del femore colla gamba, di cui pure la regione posteriore divenne anteriore; 3.° la tibia, della quale non esiste che la metà superiore, terminante in una punta smussa.

Niun vestigio aveasi del peroneo.

La fig. 5 mostra la metà inferiore dello scheletro, vista dalla faccia posteriore.

Il sacro S è rovesciato di basso in alto, di modo che, la sua faccia anteriore guarda in dietro, e la sommità in alto. Questa ultima, di natura cartilaginea, mostrasi

ricurvata lateralmente. P P è la perforazione posteriore; P A la perforazione anteriore, C C D una cavità cotiloidea unica, ma considerevole, la quale è a riguardarsi come resultante dalla riunione delle due cavità cotiloidee e delle due cavità dell' ischio. Su quest'istessa figura si ha luogo di osservare la disposizione delle due ossa del pube, terminanti anteriormente in una estremità appuntata.

Tanto sulla fig. 5 come sulla fig. 4 si ha luogo di vedere il bacino larghissimo e tale, come se distratti rimasti fossero gli ossi che lo costituiscono. Quasi direbbesi che esso fosse andato soggetto a due distinte forze, di cui una avrebbe agito dall' alto in basso e specialmente sulle creste degl' ilei, l' altra, lateralmente, sulle cavità cotiloidee e sugli ossi ischiatici, i quali avrebbero subìto un ravvicinamento ed una completa fusione, da cui le ossa del pube sarebbero state spinte in avanti e rimaste come atrofizzate. Non osservansi più, in dette figure, nè i fori ovolari, nè le branche ascendenti dell'ischio, nè quelle discendenti del pube, il quale mostrasi ridotto ad un corpo picciolissimo. La fig. 5 rappresenta il femore diviso dalla cavità cotiloidea, mentre vedeasi chiaro avere esso subìto un movimento di semi-rotazione tale, da rendere la sua faccia anteriore rivolta contro il piano posteriore del corpo. Quindi riscontransi nella estremità superiore di detto osso, tre eminenze, di cui una mediana E T mostra i due grandi trocanteri insieme fusi; e le due laterali, offrono i due capi del femore C D, ciascuno dei quali provvisto del suo ligamento rotondo. Un solo ligamento rotondo L R vedesi rappresentato dalla figura.

L' altra estremità del femore, la inferiore, cioè, presenta grandissime dimensioni in larghezza, e resulta manifestamente dalla fusione di ambedue le estremità inferiori dei femori.

Così, veggonsi in detta estremità due troclee o puleggie P P; tre delle quali eminenze, una media, suddivi-

sa in alto, in due eminenze secondarie F F' che corrispondevano a due rotule, e le altre due laterali. L'eminenza media è formata da due condili riuniti; le eminenze laterali, resultano ciascuna da un condilo solo.

La gamba vien rappresentata da un moncone, costituito dalla metà superiore della tibia, la quale, nell'istesso modo che il femore, mostra aver subìto un movimento di semi-rotazione. L' estremità superiore di questo osso unico presenta tre faccette, una media più considerevole, (N.° 1) articolantesi colla eminenza del femore, che resulta dalla riunione dei due condili; due laterali, controsegnate coi N,i 2 e 3, articolantisi colle eminenze laterali della estremità inferiore del femore. Agevole riesce il constatare, che dette superficj articolari della tibia, resultavano dalla fusione delle estremità superiori dei due ossi della gamba.

Aveansi poi due rotule R ed R', che articolavansi colle faccette G F' del femore, le quali, unitamente alla parte anteriore della articolazione del ginocchio, corrispondevano alla faccia posteriore del tronco.

La fig. 6 rappresenta il femore visto dal lato esterno: nella sua estremità inferiore vedesi una puleggia laterale perfettamente distinta, che riunivasi, in avanti, alla puleggia laterale del lato interno; dal che dovea inferirsi, che la estremità inferiore resultava dall' addossamento delle due puleggie laterali. Il corpo del femore, mostrando una specie di incrociamento, dava chiara idea della fusione dei femori, e autorizzava ad ammettere, che nel tempo stesso che questi ossi aveano eseguito un movimento di rotazione, eransi tra loro incrociati in x (*).

(*) Consultinsi, per i dettagli relativi agli altri apparecchi, i Bullettini della Società anatomica, an. 1838, numi. 7 e 8, ove il sig. Bardinet consegnò i resultati della più accurata ed intelligente dissezione di tutti gli altri organi.

Ciclopia.

Il feto rappresentato dalle figg. 1 e 2 (media grandezza) proveniente esso pure dal dipartimento della Alta-Vienna, fu trasmesso al sig. Bardinet dal sig. Dott. Gorgeaud, medico a Saint-Léonard.

L' attitudine quadrupede, che io detti nella mia figura al feto, era la sola che gli fosse naturale ed anche la sola possibile. Resulta essa dal rovesciamento della testa indietro, rovesciamento che rende l' occipite continuo, senza la benchè minima interruzione e senza alcuna linea di demarcazione tra esso e la regione dei gluzj, mentre l'estesissimo intervallo resultante tra lo sterno ed il mento fa sì, che il collo trovasi sommamente sporgente in avanti e le spalle tratte considerevolmente in alto.

Quindi l' attitudine bipede di questo mostro era una attitudine forzata, ed in questa posizione avrebbesi avuto la faccia rivolta in alto e in dietro e nell'istesso senso i condotti nasali, non meno che l'occhio, mentre la bocca avrebbe guardato direttamente in alto; di più, in detta posizione, gli arti superiori non poteano applicarsi sulle parti laterali del tronco, se non che con sommo sforzo e con notabile stiragliamento della pelle del collo: sconciamento di parti, che perdendosi intieramente ove si desse agli arti superiori una direzione perpendicolare al tronco , rendeva positivamente confermato, che nel caso della sopravvivenza del fanciullo, avrebbe questi certamente presa e conservata l' attitudine quadrupede.

Ed in questa attitudine offresi il mostro nelle figg. 1 e 2. In esse si ha luogo di vedere, che i canali nasali sono diretti in alto, l'occhio ciclopico in alto ed in avanti, la bocca in avanti; quindi, che la regione anteriore del collo, sommamente allungata e prominente, fa quasi continuazione al mento, per cui detta regione assume mar-

catamente l' aspetto del collo di chi è attaccato dal gozzo. Del resto, la faccia di questo mostro presenta tutti i caratteri della ciclopia: 1.° condotti nasali cilindrici, diretti dal basso in alto, e qui aperti in un orifizio circolare; 2.° al di sotto, occhio unico, circoscritto da una losanga formata dalle palpebre, e provvista di peli; 3.° tra l' occhio e la bocca, intervallo considerevole, senza alcun vestigio di naso; 4.° riunione delle guancie sulla linea mediana; la bocca ampiamente aperta, della forma di un quadrato allungato, i di cui bordi superiore ed inferiore rappresentano le labbra; 5.° il mento di una straordinaria lunghezza, per cui sembra far continuazione al torace. Un solco trasversale separa il mento dal labbro inferiore; altro solco, egualmente trasverso, ma meno pronunziato del primo, stabilisce il limite tra il mento ed il collo. L' apertura dell' ano in stato normale. Gli organi genitali esterni talmente alterati, che impossibile riescì determinare il sesso di questo individuo.

A queste mie osservazioni aggiungerò quelle del sig. Bardinet, il quale fe'di tal mostro la più accurata dissezione. Resulta da queste: 1.° che il globo dell' occhio non presentava che gli elementi di un solo occhio; 2.° che i condotti nasali venivano costituiti da due membrane, una delle quali cutanea, l' altra muccosa, divise tra loro da un tessuto areolare, che continuavasi con un canale cartilagineo, il quale terminava in due canali divergenti, situati nella base del cranio, e che sembravano i vestigi delle narici.

Quanto poi alla disposizione del cranio e della colonna vertebrale, riscontrasi nello stato di queste parti una grande analogia colla descrizione che A. Dugès ha dato dell' encefalo: mancante affatto la volta del cranio propriamente detta; mancante pure il foro occipitale, e dell' osso occipitale non altro residuo che la porzione basilare e le parti laterali; assenza comple-

ta degli ossi parietali e della porzione verticale dei frontali; lungo la spina una fenditura mediana con divaricamento delle due metà laterali. La midolla, o ciò che tien luogo di lei, trovasi immediatamente sotto alla cute. Il canal vertebrale ha il suo principio alla parte inferiore della regione lombare, e continuasi, senza interruzione, fino al termine del sacro. Il resto della colonna vertebrale, ossia la porzione superiore, trovasi rovesciata sulla già notata porzione inferiore, in modo, da formare un angolo sommamente acuto, sporgente in avanti, rientrante in dietro. La sommità di quest'angolo corrisponde alla quarta o quinta vertebra cervicale.

Il cervello vedeasi rimpiazzato da un tumore flaccido, rossastro, polposo, diviso in lobuli, rivestito da una membrana levigata come una sierosa, a traverso la quale faceva ernia una parte del tumore; questa membrana stabiliva un setto completo tra la cavità del cranio e la cavità spinale. Che in quanto alla porzione cervico-dorsale della spinal midolla, senza che vogliasi asserirlo in un modo positivo, ma solo deducendolo dalle apparenze, sembra, che in tutto il notato tratto, la midolla mancasse intieramente e fosse rimpiazzata da del tessuto cellulare. I nervi encefalici e spinali eransi conservati nel più perfetto stato di integrità.

La fig. 3 rappresenta un ciclope (tre quinti della grandezza naturale), da me fatto disegnare per conto della Facoltà, e che mi fu tolto prima che io avessi potuto farne la sezione. In questo caso, la ciclopia trovasi ridotta alla sua più semplice espressione. Canali nasali diretti in alto; occhio circondato da quattro palpebre riunite in angolo; l'angolo inferiore della losanga, che dette palpebre intercettano, presentava tutti i caratteri del grande angolo dell' occhio. Niun vestigio di naso tra l' occhio e la bocca, ed in suo luogo una superficie levigata, occupante tutto l' intervallo compreso tra le due

accennate parti. Conformazione regolare di tutto il resto del corpo.

Considerazioni generali sulla ciclopia.

Chiamasi *ciclopia*, *polifemia o monopsia*, quella mostruosità che consiste nella fusione mediana dei due occhi; e sotto questo rapporto può dirsi, che il piccolo mostro da noi rappresentato, offrisse l' immagine dei ciclopi della favola, per cui non è improbabile il credere, che dal feto ciclope traessero i poeti greci l' idea, che ingigantita dalla loro immaginazione, desse luogo a questo soggetto mitologico.

Molti gradi sono a distinguersi in questo vizio di conformazione. Ed il Geoffroy Saint-Hilaire che ha chiamato questa mostruosità *ciclocefalia* invece *di ciclopia*, ha creduto dover distinguere in queste gradazioni tanti generi a parte, a ciascuno dei quali volle si assegnasse una particolare denominazione. Ecco frattanto la classazione da me adottata e che io andava esponendo nelle mie lezioni.

1.° GENERE. *Ciclopia senza fusione delle orbite.* — In *una prima varietà* di questo genere havvi semplice avvicinamento delle orbite, nell' istesso modo che lo si osserva nelle scimmie americane. (*) Ciascuna orbita racchiude un occhio distinto. Le fosse nasali ed il naso sono rudimentari, in forza appunto del suindicato ravvicinamento delle fosse orbitarie; mancanti affatto sono i condotti nasali.

In una *seconda varietà*, non ostante non siavi la fusione delle orbite, il naso vedesi rimpiazzato da un canale nasale situato al di sopra delle orbite stesse. Quindi, tanto in questa, come nella prima varietà, ora, gli occhi sono perfettamente sviluppati, ora, in uno stato rudimentario, ora, finalmente, mancano in totalità.

(*) Da cui il nome di cebocefalo (κηβος, scimmia), che è stato assegnato a questa varietà dal sig. Isidoro Geoffroy Saint-Hilaire.

Questo genere di ciclopia senza fusione delle orbite, illustrato dal Meckel in una sua eccellente memoria sulle mostruosità per fusione, fu raramente osservato nell'uomo, e quasi sempre riscontrato sugli animali. Il citato autore crede poter ravvicinare a un caso, da esso osservato su di un vitello, la descrizione seguente di un mostro umano (*) resa dal Plouquet, dietro il deposto di Isenflamm: *Due sopraccigli distinti, due orbite, due occhi colle respettive palpebre chiuse, un condotto nasale avente origine tra i due sopraccigli, analogo al pene di un bambino, che terminasse in un prepuzio un poco aperto.* Il resto del corpo era nello stato normale, se si eccettuino i piedi e le mani, in ciascuna delle quali riscontravansi sei dita.

2.° GENERE. *Ciclopia con fusione delle orbite.* — In questo genere, che è la ciclopia propriamente detta, le due orbite sono riunite in una sola cavità mediana e sormontate da un canale nasale; talora esistono due occhi distinti contigui tra loro; talora, i due occhi sono confusi in un solo occhio mediano; dal che hanno luogo molte varietà.

1.ª *varietà.* Una sola orbita e due occhi separati da un nastro cutaneo (**); i due occhi a mutuo contatto e giammai sovrapposti, sono circondati da quattro palpebre, e separati tra loro da un nastro cutaneo, munito di alcuni peli. Esiste dunque un rudimento di separazione delle due orbite, separazione apparente e limitata all' esterno, mentre, internamente, i due globi dell'occhio trovansi a mutuo contatto.

2.ª *varietà.* Una sola orbita; fusione dei due occhi, i quali costituiscono un globo unico, composto, racchiudente gli elementi dei due globi oculari. Riscontransi infatti in questo globo unico due cornee trasparenti, ora,

(*) Nov. ac. nat curios. tom. VIII, p. 26.

(**) Nei Gabinetti della Facoltà esiste un mostro doppio ciclope, che offre una esattissima idea di questo vizio di conformazione.

situate a mutuo contatto, ora, continue, ora, separate tra loro da un tratto lineare; l' istessa fusione o anche separazione della cornea riscontrasi pure nell' iride e nel cristallino; il corpo vitreo però, la retina e la coroide mostransi costantemente fusi, e non distinguonsi dal corpo vitreo, dalla retina e dalla coroide di un occhio ordinario, se non che per le loro maggiori dimensioni.

3.ª *varietà*. Una sola orbita, un solo occhio, di cui tutte le parti appariscono semplici, abbenchè la fusione dei due globi oculari facciasi rimarchevole pel considerevol volume dell' occhio unico, che ha una figura ellipsoide piuttosto che sferoide, e per la forma ovale e non circolare della cornea, dell' iride e del cristallino.

4.ª *varietà*. L' occhio è perfettamente semplice, ed il suo volume normale non lascia punto scorgere la sua doppia origine. A questa varietà appartengono i casi rappresentanti dalla tavola II.

5.ª *varietà*. L' occhio è incompleto e ridotto a una sclerotica tappezzata da dei frammenti nerastri.

Come appendici alla ciclopia credo debbano ricordarsi e la ciclopia con fusione delle mascelle, designata sotto il nome *di ciclopia con astomia*, e la ciclopia con fusione degli apparati uditivi, la quale distinguesi colla denominazione *di ciclopia con monotia*.

3.° GENERE. *Ciclopi astomi*. — Nel più gran numero dei casi di ciclopia, le mascelle, e più particolarmente le mascelle superiori, sono corte, in forza appunto della assenza più o meno completa delle fosse nasali; ma vi hanno altri casi di ciclopia, nei quali l' atrofia non solo riscontrasi sulla parte superiore della faccia ma sulla sua parte inferiore puranco, cosicchè, le mascelle divenute rudimentarie, la bocca può mancare completamente. Questo è il caso che costituisce l' *astomia*, e noi chiamiamo *ciclopi astomi*, cioè a dire, *ciclopi privi* di bocca, quei

mostri ciclopi che presentano questo vizio di conformazione.

4.° GENERE. *Ciclopi astomi monotiensi.* — Questo genere include non solo la fusione degli occhi e delle mascelle, ma quella puranco dei due apparati uditivi e distinguesi col nome di *monotia.*

M. I. Geoffroy Saint-Hilaire considerò questa specie di mostruosità come una classe particolare, che egli descrisse sotto il titolo di *otocefalia.*

Senza voler noi intrattenerci sulla importanza di simile classazione, osserveremo soltanto, che egli è ad ammettersi come un fatto certo la fusione dei due apparati uditivi, indipendentemente dalla ciclopia e dalla astomia.

In quanto alla teoria della ciclopia, con, o senza astomia e monotia, vizio di conformazione che consiste essenzialmente nella atrofia delle parti situate sulla linea mediana con fusione delle parti laterali, sembrami che una pressione laterale, alla quale il feto sia andato sottoposto nei primi tempi della vita intra-uterina, riesca meglio a spiegare questa deformità, di quello far possa la teoria dello sviluppo centripeto, cioè a dire, la tendenza alla riunione degli organi pari e laterali, e l'affinità *di sè per sè.* Appoggio non debole ha inoltre questa dottrina nel fatto della coincidenza di altri vizi di conformazione colle fusioni laterali del cranio, essendosi, ben di sovente, riscontrati, insieme colla ciclopia i piedi torti, le ernie toraciche, cioè a dire, il passaggio di visceri addominali nel torace, e gli sventramenti, resultati certi di una pressione considerevole, a cui il feto o l'embrione ha soggiaciuto.

La ciclopia, come più sopra avvertimmo, riscontrasi più frequente negli animali, di quello che nell'uomo. Ciò non sarà punto a sorprendere, ove per poco si pensi alla predominanza, nei primi, della faccia sul cranio. D'al-

tro lato, i vizj di conformazione del cranio e dell' encefalo sono assai più frequenti nella specie umana di quello che negli animali. La quale osservazione di fatto acquista una doppia importanza, perchè, oltre ad essere la chiave della spiegazione della ciclopia, allontana inoltre, in un modo perentorio, qualunque influenza della immaginazione della madre nella produzione di questa anormalità.

MALATTIE DELLA MILZA.

(Tavola III).

Cisti acefalocisti della milza.

Le cisti acefalocisti appartengono a quelle produzioni accidentali, il di cui sviluppo è comune a tutti i tessuti, a tutti gli organi. L' idea, a *priori*, di Bichat, che ciascun tessuto abbia le sue alterazioni proprie, e che le alterazioni generali, ossia, quelle comuni al più gran numero dei tessuti, sieno eccessivamente rare, viene formalmente smentita da questo genere di malattia. Rifulge poi grandemente la verità del principio, che le cisti acefalocisti ponno svilupparsi in tutte le parti del corpo, dal famoso prognostico che il Dupuytren pronunziava nella circostanza in cui una donna interpellavalo per una amigdala divenuta voluminosissima. Ciascuno sa, che l' illustre chirurgo caratterizzava, in questo caso, la malattia una ciste probabilmente acefalociste, la quale infatti riscontravasi colla sezione del tumore; e che in seguito, essendosi l'ammalata lagnata di dolori ai reni, esso pronosticava ivi pure lo sviluppo delle acefalocisti, che la consecutiva necroscopia non mancò di rendere manifesta.

Rarissime però a riscontrarsi sono le cisti acefalocisti della milza; e qui uopo è avvertire, come frequentemente siensi con queste equivocate delle cisti svilup-

pate nella spessezza dell'epiploon gastro-splenico (*). I due fatti rappresentati dalla tavola I di questo fascicolo, serviranno all' istoria di questa singolare produzione organica.

Spiegazione delle figure.

La milza rappresentata dalla fig. 1 fu ritrovata sul cadavere di un individuo, sul quale non fummi dato di raccogliere alcuna notizia.

La ciste occupava, come d'ordinario, la faccia interna della milza, nella sostanza della quale erasi creata una cavità. Le sue pareti, sommamente grosse e fibrose, sembravano formate da molti strati sovrapposti. Il tessuto proprio della milza non ricopriva che la metà esterna della ciste, sia, perchè la totalità di detto tessuto fosse stata respinta sui lati, sia perchè avesse questo subíto la trasformazione fibrosa in tutta quella parte, che corrispondeva alla parte interna della ciste.

Le acefalocisti di questo caso presentavano tutte il carattere singolare, che, cioè, ciascuna di esse conteneva un numero più o meno considerevole di altre acefalocisti più piccole, le quali sono a ritenersi il prodotto di una sorta di generazione, il di cui meccanismo è sempre un problema insolubile nello stato attuale della scienza. La qual disposizione di parti vien resa perfettamente dal N.° 2 della fig. 1'. Rimarcherassi poi in detta figura, che assai varia è la forma di queste cisti, varietà di forma che resulta probabilmente dallo esser questi corpi andati soggetti a diverse pressioni, e che non prova la mancanza in essi di vitalità, più di quello che, in alcuni casi, la loro forma regolare stia a provare le loro proprietà vitali.

(*) Vedete articolo *Acephalocystes* del dizionario di medicina e chirurgia pratica. Tom. I, pag. 243.

La fig. 2 rappresenta una milza pervenutami da Digione, il 23 febbrajo 1839, per cura del sig. Agnely, Interno dello spedale e Prosettore della scuola secondaria di medicina dell' istessa città: questa milza era stata trovata in un uomo di quarantasei anni, morto nella clinica del sig. Séné, Professore di patologia alla medesima scuola.

Ecco frattanto le notizie che il sig. Agnely comunicavami su questo soggetto.

Un uomo, di alta statura, forte, ben costituito, Facchino di mestiero, di 46 anni, si costituisce allo spedale di Digione, nel gennajo de' 1839. Esso racconta che, fino da diciotto mesi, lo affligge una febbre intermittente terzana, che colla sua incessante e protratta durata gli servo d' ostacolo a ritornare in quella pienezza di salute, in cui, per l' avanti, godeva egli tanto di trovarsi; che fino dal cominciare della detta epoca, avea egli costantemente provato, nella parte superiore della cavità addominale, un senso d' imbarazzo, piuttosto che di dolore, il quale, a quando a quando, disturbava le sue digestioni, meno atto rendevalo ai penosi travagli del suo mestiero e non più tollerante di un moto prolungato. Più volte costretto a interrompere le sue penose occupazioni, non avvilivasi per questo, e da uomo forte e coraggioso come egli era, avea sempre cercato di trionfare dei suoi dolori, nè avea abbandonato affatto il suo mestiero, se non che un mese e mezzo avanti il suo ingresso nello spedale.

Frattanto, da questa ultima epoca fino alla sua morte, nel corso, cioè, di un mese, presentò qnest'uomo i seguenti fenomeni:

Faccia emaciata, color pallido e un poco giallo, sete, cattivo sapore di bocca, lingua bianca; retrazione e matità di suono di tutta la parte superiore dell' addome; rare le alvine evacuazioni. Tosse secca; oppressione

di respiro; dolore costale, corrispondentemente alla mammella sinistra, che datava da dodici giorni avanti l' ingresso del malato nello spedale; matità di suono in tutta la cavità toracica sinistra e nella parte inferiore della cavità destra; assenza di qualunque rumore nel respiro a sinistra, nè tampoco egofonia. Normale il soffio respiratorio a destra, meno che in basso, ove riscontrasi un poco oscuro e profondo, polso frequentissimo, cute calda e secca.

Diagnostico. Pleuritide, complicata ad alterazione organica del fegato.

La *cura* consistè nei mezzi antiflogistici moderati; in seguito, negli aperitivi, nei fondenti, nei revulsivi; niun vantaggioso resultato susseguì agli indicati rimedj, chè, invece, aumentò la oppressione del respiro, più marcato si fè il colore itterico; sopraggiunsero dei frequenti vomiti; quindi, diarrea; emaciazione; sudori colliquativi; febbre etica; infiltramento generale; morte, senza che il malato venisse crucciato da dolori intensi, e mantenendo sempre perfetta integrità di mente.

Sezione del cadavere. Cavità pleuritiche ripiene di sierosità giallastre; cuore e polmoni sani; fegato ipertrofizzato nel suo lobo sinistro, mentre il lobo destro mostravasi, quasi nella sua totalità, trasformato in un vasto sacco, disteso da un liquido giallastro, entro al quale erano natanti delle numerose acefalocisti e molte grosse pseudo-membrane; tubo intestinale sano; reni sani. La milza poi » ci presentò una ciste di così straordi- » naria natura, che tosto ne fece nascere il desiderio, » tanto in me come nel sig. Paris, Professore d' anato- » mia, di fare a voi pervenire i pezzi patologici, che, non » ha guari, riceveste per nostra commissione ».

Ecco frattanto il resultato delle mie osservazioni sui visceri, fegato e milza, che pervenivanmi dai sunnominati miei colleghi.

Il fegato presentava, in luogo del lobo destro, un vasto sacco ripieno di un pus tramandante orribile fetore, ed in mezzo al quale vedevansi natanti alcune acefalocisti; questo sacco era stato aperto. Sommamente aumentato di volume era il lobo sinistro del viscere, di che sembravami essere la causa non una vera ipertrofia, ma bensì lo spostamento della sostanza del lobo destro, il quale era stato spinto sul lobo vicino dal lato sinistro del solco antero-posteriore, per cui poteva dirsi, che il lobo sinistro veniva, in parte, costituito anche dal lobo destro.

Il nominato vasto sacco, o ciste che voglia dirsi, mostravasi tappezzato da dei frammenti cangrenosi ed era di un colore giallo-arancia. Sulle sue pareti erano appesi dei lembi membranosi assai rimarchevoli, che, di primo tratto, da me riguardati come lembi di false membrane, in breve però, mi si addimostrarono non altro che tanti frammenti della ciste acefalociste. Dei quali frammenti alcuni vedevansi presentare, più quà e più la, delle placche o ispessimenti cartilaginei e cretacei; la maggior parte erano, in molti punti, aderenti; alcuni altri, completamente liberi, e di un colore giallo-arancia il più bello ed il più vivo possibile.

Nella parte superiore di detta vasta ciste riscontravasi una retro-cavità, situata tra il diaframma e la faccia convessa del fegato e che comunicava colla ciste principale per mezzo di due ampie aperture. Questa retro-cavità conteneva essa pure dei lembi cangrenosi, e poco mancava che la si aprisse nella cavità della pleura, esistendo in corrispondenza di lei, una erosione, quasi a tutta sostanza, del diaframma. Quest' ultimo poi mostravasi strettamente adeso al fegato lungo tutto il contorno della vasta ciste. Passando quindi a esaminare questa ultima nella sua cavità, potei mettere in chiaro, come essa presentasse, a sinistra, due aperture,

separate tra loro da una semplice briglia, delle quali la superiore terminavasi in un cul di sacco, mentre, introdotto uno specillo nella inferiore, vedeasi questo penetrare direttamente nella diramazione destra del canale epatico, e da questa nella diramazione sinistra. La cistifellea era rimasta respinta in avanti della gran ciste, e non avea con essa alcuna comunicazione.

Questa comunicazione della gran ciste colle vie biliari spiega intieramente la formazione della ciste acefalociste, oltre al dar ragione del color giallo aranciato dei frammenti e lembi cangrenosi della ciste medesima. Quindi, agevole è a concepire, che per dato e fatto di questa istessa comunicazione aver doveasi l' evacuazione nel duodeno del liquido contenuto nella ciste e forse ancora la eliminazione delle membrane acefalocisti, abbenchè il passaggio di queste membrane per dette parti non fosse presumibile, se non che ammettendo foriero dei più gravi sconcerti e come un mezzo per occludere, almeno temporariamente, le vie biliari.

La ciste acefalociste della milza, fig. 2. tav. III, presenta le eguenti particolarità. Sporge essa dal lato interno del viscere, il quale modellasi, in qualche modo, sulla metà esterna della sua superficie. Di rimarchevole grossezza sono le sue pareti, coriacee, come elastiche e stridono sotto il coltello. La sua cavità è ripiena di acefalocisti vuote e di una poltiglia cretacea. Di primo tratto, sarebbesi creduto, che essa fosse rivestita da numerose membrane acefalocisti in un mutuo e stretto rapporto, ciò che smentivasi dietro più accurato esame, il quale metteva in chiaro, che non di molte, ma di una sola membrana trattavasi, la quale era come artisticamente ripiegata sopra se stessa, avvizzita e rugosa. La superficie esterna di questa membrana è di un color glauco, la interna, affatto incolora. Le sue pareti, di una grossezza variabilissima nei diversi punti della loro esten-

sione, si lasciano separare in tanti strati. Uno dei punti in cui la membrana in discorso presenta la maggior grossezza, è il frammento reso dalla figura, sul fondo scuro e controdistinto colla lettera M. Finalmente è da osservarsi, che il colore di questa membrana differisce essenzialmente dal colore della bile, da cui questa membrana viene spalmata.

La testè indicata poltiglia cretacea o caseiforme riempie i vuoti esistenti tra le ripiegature della acefalociste; la si vede quindi aderire alla laminetta la più esterna della membrana, di maniera che, aderentissima e sottilissima come ella si è, la si lascia asportare insieme con questa ultima; tappezza inoltre la superficie interna della ciste S I, S I, e sembra aumentare in spessezza, in proporzione del suo avvicinarsi alle pareti della ciste. Su queste ultime finalmente presentansi delle placche calcaree P C, P C contenute nel tessuto fibroso, da cui può dirsi venire esse costituite.

Riflessioni. Saranno queste applicabili tanto alla ciste acefalociste del fegato come a quella della milza. — Vedemmo nel nostro caso, un malato afflitto, nel corso degli ultimi diciotto mesi di sua vita, da una febbre intermittente di tipo terzanario, refrattaria ad ogni mezzo curativo e che ritornò ad intervalli; la consecutiva necroscopia mostrò una ciste acefalociste del fegato ed altra ciste dell' istessa natura, nella milza. Sembra dunque che l' indole periodica tenga, in un modo affatto speciale alle lesioni della milza e forse ancora, ad alcune del fegato.

Ma, all' epoca in che, nel nostro caso, la febbre terzana comparve, già da gran tempo il fegato e la milza doveano essersi fatti sede della produzione accidentale encistica, ed è a supporsi con molta probabilità, che il momento della comparsa dei fenomeni febrili fosse quello

appunto in cui andò a stabilirsi, in ambedue le cisti un processo di eliminazione o di infiammazione; chè se le più spesse volte succede, che le cisti acefalocisti del fegato o di altri organi non manifestino la loro presenza, se non se pel loro volume e per la molestia, che unicamente da tal causa meccanica proviene, vi han però dei casi, nei quali la presenza di queste organiche produzioni, rivelasi solo per un processo inflammatorio più o meno acuto, che va stabilendosi nelle pareti della ciste. Frattanto, questo processo di flogosi, di cui la vera causa non è facile a determinarsi, a meno che non voglia attribuirsi alla distensione delle parti, può avere per resultato una perforazione, che salutare può farsi quando serva di mezzo ad espellare le acefalocisti, e divenire mortale, quando abbia luogo in una cavità sierosa. Quindi, quest' istesso processo di flogosi può anche aver per resultati una suppurazione, la formazione di una sostanza caseiforme, o di una materia cretacea e fosfatica, in mezzo alla quale esistano le membrane acefalocisti talmente alterate, da non farsi apprezzabili, o da imporne per degli ascessi tubercolosi o sivvero per una ciste ripiena di fosfato calcare. E qui cade in acconcio la ricerca, se le membrane acefalocisti possano scomparire completamente. Abbenchè io ne abbia sempre riscontrato qualche vestigio, pure, è mia opinione, che dette membrane sieno suscettibili di un intiero assorbimento, a malgrado la loro poca attitudine ad essere assorbite. Nel caso testè descritto la ciste acefalociste della milza può dirsi essere stata affatto estranea agli sconcerti che alla morte condussero, mentre la trasformazione da essa subita, non altro è a considerarsi che un modo di guarigione. Quindi, dall' ampiezza della acefalociste solitaria che essa conteneva, può facilmente indursi quanto estesa essa fosse avanti la sua riduzione; nè sfugge pure ad una attenta osservazione, che la membrana ace-

do un dolore intensissimo all' addome, e segnatamente, all' ipocondrio destro: febbre; itterizia. Fu supposta la colica saturnina, e quindi impiegato il trattamento curativo detto della Carità, che fu continuato pel corso di cinque giorni, al termine dei quali il malato soccombè ad una peritonite.

Nella consecutiva necroscopia riscontraronsi tutti i caratteri anatomici di una peritonite acutissima. Quindi, mostravasi una considerevole ciste idatica a pareti sanissime, la quale risiedeva in prossimità del bordo anteriore del fegato, e conteneva entro di se una idatide solitaria. Vedeasi poi il fegato stesso racchiudere nella sua estremità sinistra un fuocolare purulento, che conteneva insieme a del pus, dei frammenti di acefalocisti, e nella di cui cavità erano aperti gli orifizj di molti canali epatici, che in detto fuocolare facevano capo. Ripiene di pus mostravansi le vene epatiche. Il dutto coledoco era ostrutto da un lembo di membrana acefalociste, avvoltata sopra a se stessa, e di una lunghezza di molti pollici.

Riflessioni. = Pittore a fresco; dolori addominali; dunque, colica saturnina; dunque, trattamento curativo della Carità. = Ma il colore giallo della congiuntiva oculare, ma la febbre, ma la sede speciale del dolore dell' addome, come mai potevano tali caratteri indurre nel concetto della colica saturnina!... Guardisi ognora il medico dal precipitare le diagnosi.

In molti casi, la infiammazione non limitasi unicamente alla ciste, ma estendesi pure al tessuto cellulare che la circonda, il quale mostrasi allora infiltrato di pus. In un caso di ciste acefalociste del fegato presentato alla Società anatomica, detto pus formava considerevole strato attorno la ciste, le di cui pareti mostravansi come tarmate (se così lice spiegarsi), in maniera tale che la cavità del sacco comunicava col circumstante ascesso. E

qui sarebbe a stabilirsi la questione, quale delle due flogosi era stata la prima, se quella, cioè, del tessuto cellulare, o quella del sacco stesso.

Le cisti acefalocisti del fegato sono frequentemente causa di una ascite, che, ove l'acefalociste sottraggasi alla medica investigazione, presenta tutti i caratteri dell'idrope essenziale e attiva. In un caso di questo genere, da me osservato, l' ascite era il resultato di un processo inflammatorio o eliminatore, stabilitosi nel tumore. In altro caso, che io resi in quest' opera colla tavola II del fascicolo V, aveansi nel fegato due cisti ripiene di un liquido memmoso giallastro, in mezzo al quale erano sospese delle acefalocisti, alcune vuote, altre piene. Una di queste cisti presentava un incipiente processo di perforazione, ed era, in un dato punto, così avanzato detto processo, che un assottigliamento considerevole delle pareti del sacco stava a indicare una rottura imminente.

In un caso d' idrope ascite, letto alla Società anatomica dal sig. Bosc, fu ritrovata la causa dell' idropisia in una ciste acefalociste del fegato degenerata, della quale ecco i singolari caratteri: occupava questa ciste la metà destra del fegato e faceva marcata prominenza nella sua faccia convessa; corrispondentemente al suo centro, era essa superficialissima, in modo da trovarsi a contatto del diaframma, e ricoprivala uno strato di tessuto epatico, il quale aumentava di grossezza in ragione diretta del suo allontanamento dal detto punto centrale. Sommamente sviluppati erano i vasi sotto-peritoneali. Sana la sostanza del fegato, e soltanto un poco tinta di giallo. Questa ciste era ripiena di un insieme di rimasugli verdastri, gialli, giallo-aranciati, color di bistro, in mezzo ai quali fummi dato di riscontrare dei frammenti di acefalocisti. Di natura fibrosa e cartilaginea, essa mostravasi sparsa di placche calcaree. Lo strato che restavale esternamente a immediato contatto, era di

un color bistro cupo. Quindi vedevansi attorno di lei delle ramificazioni del dutto epatico, che seguivano l'andamento di quelle della vena porta, ed erano avviluppate da quel tessuto reticolare normale, che io riguardo come un tessuto dartoide.

Cade qui in acconcio una osservazione importante rapporto al colore delle cisti acefalocisti del fegato. Io non ho mai osservato questo colore nei casi in cui le cisti trovavansi, per così dire, nel loro stato di integrità, mentre ho sempre dovuto riscontrarlo, ogni volta che le cisti acefalocisti del fegato erano degenerate. Ora, questo colore giallo, giallo-aranciato non può mi sembra, riportarsi se non che alla materia colorante della bile, e la penetrazione di questo liquido in queste cisti suppone necessariamente la erosione di alcuno dei dutti biliari. Nel qual supposto, sarà forse, di primo tratto, a maravigliare, come la presenza della bile in un sacco organizzato non facciasi causa di più rilevanti sconcerti, di quello che ordinariamente si osservi, e non sia atta a determinare più costantemente la infiammazione cangrenosa, di che sopra tenemmo discorso; ma cesserà ogni maraviglia, ove per poco si pensi, che troppo tenue, in questi casi, è il versamento della bile per divenire causa efficiente di rilevanti sconcerti inflammatorj. Alla presenza della bile dee poi, probabilmente riferirsi la irritazione delle pareti delle cisti e la formazione di quei morbosi prodotti, in mezzo ai quali egli è talvolta difficile lo scorgere la stessa membrana acefalociste (*).

(*) Vedete *Dictionnaire de medicine et de chirurgie pratiques*, Acephalocyste, tome I, pag. 228, nel quale vien discorso diffusamente delle cisti acefalocisti del fegato.

Digitized by Google

Fascicolo 65.

MALATTIE DELLA ARTICOLAZIONE DELLA MANO.

(Tavola I.)

Reuma. — Consumo delle cartilagini articolari. — Spostamenti consecutivi delle dita.

Spiegazione delle figure.

Le mani rappresentate dalla tav. I; appartenevano ad una vecchia della Salpêtrière, che soccombè ad una malattia estranea al soggetto su cui attualmente vogliamo noi intrattenerci. In questo individuo, la maggior parte delle articolazioni erano sede di alterazioni più o meno considerevoli, ed in special modo, le articolazioni scapulo-umerali, quelle del ginocchio, quelle del cubito, le quali ridotte come anchilosate condannavano l' ammalata a tenersi continuamente giaciuta, in una posizione immobile, ed a ricorrere alla altrui assistenza per soddisfare ai naturali bisogni. Essa frattanto riteneva questa sua malattia non altro essere che un reuma gottoso, a cui diceva che ella era andata soggetta fino dall' infanzia. Avvenuta la morte, trovai tutte le articolazioni sprovviste di cartilagine con deformità più o meno considerevole delle superfici articolari. *Non esisteva anchilosi*, e solo erano le ossa mantenute nello stato di immobilità in forza della deformità delle superfici articolari e per la retrazione dei ligamenti.

Che scendendo, ora, alle particolarità morbose di questo caso, ecco in quale stato trovava le articolazioni di ambedue le mani.

Le figg. 1 e 2 rappresentano la mano sinistra prima che fosse stata dissecata. Le dita erano spostate in avanti sul metacarpo, ma non avevano perso la loro mobilità in tutti i sensi.

La figura 3 mostra la mano destra dissecata e vista dalla sua faccia dorsale. In quest' istessa figura si ha luogo di osservare che le estremità inferiori delle ossa del metacarpo, sprovviste di cartilagine e deformi, sporgono considerevolmente dietro le estremità superiori delle falangi che esse aveano intieramente abbandonato. Vedesi inoltre, che i tendini estensori han subito una deviazione dalla loro direzione normale e sono stati respinti su di uno, o su di un altro lato della articolazione, ciò che sta a spiegare il perchè l' ammalata non fosse suscettibile del moto di estensione delle dita. Finalmente, mostrasi in questa figura lo spostamento in avanti della estremità inferiore della prima falange sulla seconda del secondo e terzo dito.

La figura 4 rappresenta le ossa di una mano appartenente a un altro individuo attaccato esso pure dalla malattia di che si tratta, e nel quale parvemi fossero al più alto grado pervenute le alterazioni che susseguono al consumo delle cartilagini articolari.

In questa figura gli ossi del carpo mostransi confusi in una massa irregolare, nella quale, assai difficile riesce lo stabilire la singola posizione loro ed i loro reciproci rapporti. Veggonsi poi le estremità superiori degli ossi del metacarpo incompletamente saldati col carpo. Niun vestigio di cartilagine riscontrasi in alcuna di queste articolazioni.

Le piccole figure attorno la fig. 4 rappresentano le articolazioni delle falangi notabilmente consumate.

E S M' è l' estremità superiore del primo osso del metacarpo.

E I M' l' estremità inferiore dell' osso stesso.

5 M il quinto osso del metacarpo, di cui l'estremità inferiore E I è come tarmata.

I F A la prima falange del secondo dito visto anteriormente.

I F P la medesima falange del secondo dito dell'altra mano, vista posteriormente. Ed è ad rimarcarsi che la estremità inferiore di detta falange è ridotta ad un bordo sottile, al di sopra del quale l' osso mostrasi perforato.

Sulle altre figure poi si ha luogo di vedere, come tanto le seconde che le terze falangi fossero esse pure sommamente consumate.

Considerazioni generali.

Questo sì esteso consumo e questa specie di tarmatura delle superfici articolari della maggior parte delle articolazioni delle mani rappresentate dalla tavola I, sono una conseguenza necessaria della distruzione delle cartilagini, indotta dalla affezione reumatica o gottosa, da cui dette articolazioni erano rimaste attaccate.

Nel corso dei sette anni del mio servizio medico alla Salpêtrière, ebbi, frequenti volte, occasione di osservare lo spostamento delle falangi consecutivo a una malattia articolare. Molte tra quelle donne che mi offersero simili alterazioni, erano andate sottoposte alla azione del freddo e della umidità; altre facevano rimontare detta lesione ad una gravidanza o ad un reumatismo *sopraggiunto nella febbre del latte.* Alcune finalmente, che niuna causa occasionale indicar sapevano della loro infermità, ne addebitavano *la gotta.*

Ma cotal malattia può ella veramente attaccare le

donne? Le moltissime volte ebbi io luogo di apprestare le mie cure mediche a delle donne, le quali presentavano alla articolazione metacarpo-falangica del dito grosso, e più spesso ancora, alle articolazioni falangiche delle dita tutti i caratteri locali che sono i resultati degli accessi gottosi, riscontrandosi ancora, in molte di esse, delle piccolissime rugosità attorno le articolazioni. Con tutto questo però, mai la necroscopia presentommi in questi individui le concrezioni di urato e fosfato di calce, che costituiscono, a quello io ne penso, il carattere patognomonico della gotta.

I dolori articolari reumatici o gottosi, lungamente protratti, soprattutto con tumefazione delle parti, han quasi sempre per resultato finale il riassorbimento delle cartilagini, a cui tien dietro il consumo delle superficj articolari. Ma quale è il modo col quale effettuasi detto assorbimento? Ecco ciò che ne addimostra il fatto su tal fenomeno morboso: nella esistenza o di una cronica infiammazione o di una semplice flussione sanguigna dolorosa che attacchi la sinoviale articolare, nella quale avviene sempre la scomparsa totale delle cartilagini; questa scomparsa operasi gradatamente; le cartilagini vengono assorbite, strato per strato, molecola per molecola, senza dar segno alcuno di vitalità, senza offrire, cioè, la benchè minima resistenza organica; (*) i frammenti della cartilagine, via via che sono assorbiti, mostransi bianchi ed intatti, quali sarebbero quelli di una cartilagine la più sana.

Ora, al consumo delle cartilagini, che nel notato modo sembra operarsi, tien dietro immediatamente quello delle ossa, il quale è l' effetto necessario degli attriti o

(*) Sembrami possa ritenersi come la più convincente prova della mancanza di vitalità in un tessuto, quando esso non risponde, per così dire, alla infiammazione ed alle cause di irritazione e di distruzione che lo attaccano.

soffregamenti scambievoli delle superfici articolari. Queste frattanto, perduta la loro forma normale, restano non più configurate l' una per l' altra, ritoccansi solo in alcuni punti, e talvolta ancora giungono a perdere qualunque reciproco contatto, dal che gli spostamenti consecutivi. All' incontro, però, non raramente avviene che le superfici articolari non subiscano alcun distacco, nel qual caso, ove la immobilità protraggasi lungamente, e se i ligamenti, i tendini e tutte le parti che avvolgono l'articolazione subiscano una retrazione e si modellino, in qualche modo, su questa articolazione viziata, allora si dice esistere l' *anchilosi*.

E qui due parole mi sien permesse su questa special lesione, la quale forma ora il soggetto di tentativi lodevoli, senza dubbio, ma la di cui utilità fondasi unicamente sul discernimento col quale vengono essi operati, discernimento, a cui son di guida le nozioni anatomico-patologiche delle articolazioni colpite dalla anchilosi.

L' *anchilosi* clinicamente considerata, è l' abolizione assoluta o incompleta dei muovimenti di una articolazione. L' abolizione assoluta costituisce l' anchilosi *vera*; l'abolizione incompleta è l' enchilosi *falsa*. Quindi, sotto il punto di anatomia patologica l'anchilosi è quella lesione delle articolazioni, nella quale, le superfici articolari restano come insieme saldate.

E qui vogliasi bene avvertire, come uopo sia il distinguere dalla anchilosi la *rigidità articolare* che tanto con essa apparentemente si uguaglia; poichè, come in quella, in questa pure le articolazioni rimangonsi, lungo tempo, nella immobilità e divengono, in seguito, irrigidite, impossibili si fanno i movimenti volontari, ed in seguito anche i movimenti comunicati, meno che sotto l' azione di forze violentemente impiegate. A malgrado però cotale analogia di apparenze morbose la ispezione cadaverica non manca di mostrare nella rigidità artico-

colare, assolutamente normali quelle superficj articolari nelle quali, vivente l' individuo, era stata supposta la intiera riunione delle estremità ossee.

Questa rigidità articolare tiene alla retrazione dei muscoli e soprattutto a quella dei ligamenti, i quali non son più allora suscettibili della benchè minima distensione senza cagionare i più vivi dolori. Ove intanto riesca a stabilire il diagnostico differenziale tra l' anchilosi e la rigidità articolare, ciò che non è facile a conseguirsi, potranno aversi dei resultati curativi da recar sorpresa ai non bastantemente istruiti nelle malattie articolari, solo per mezzo dei movimenti prudentemente indotti nelle articolazioni irrigidite, e più coll' uso dei bagni o della doccia; mezzi curativi che non rade volte dettero guarigione a chi, senza quelli, avrebbe, certamente, languito in uno stato di infermità.

Così lusinghieri successi però non sono attendibili, se non che, nei casi nei quali la malattia è di recente data, poichè, nel caso inverso, fan riescir vano qualunque siasi compenso e gli avvenuti cambiamenti di rapporto e di forma delle estremità ossee, e la degenerazione grassosa dei muscoli, e l' atrofia dei nervi che vanno ai muscoli stessi, ed i vasi arteriosi e venosi ridotti a tenue calibro.

Sul qual proposito dei guasti nelle malattie articolari di lunga data è pur da avvertirsi, che la deformità delle superfici articolari nei nuovi rapporti da esse contratti, può giungere a tale, che abbiasi per essa uno spostamento incompleto, od anche completo, di cui, spesse volte, assai difficile riesce determinare il vero carattere. Io stesso potei osservare alla Salpetrière in molte donne paralizzate negli arti superiori fino dall' infanzia, o per causa di sofferte convulsioni e nelle quali pure la mano era rimasta marcatamente flessa sull' anti-braccio, che tale era lo spostamento, da farmi credere ad una lussa-

zione antica, se ignaro fossi stato dei precedenti fatti morbosi. Era di questo genere il caso risguardante la giovine, di cui feci rappresentare l' anti-braccio nel fascicolo 17, ed in cui tanto io, che in questo caso vedeva una lussazione come il Dupuytren, che vi vedeva una frattura susseguita da spostamento, dovemmo infine riconoscere, previa una comparazione di esso con altri consimili, che non di altro trattavasi se non che di uno spostamento consecutivo a una flessione forzata paralitica o convulsiva della mano sull' anti-braccio.

La rigidità articolare sembrami doversi studiare *ex professo* a lato della anchilosi. Ad essa tutt' al più e non all' anchilosi riescir forse potrebbe applicabile con qualche speranza di successo, il metodo nuovo, col quale il Sig. Louvrier, per mezzo di un apparato da esso inventato, raddrizza, nel breve tempo di pochi secondi e senza indurre fratture, delle articolazioni credute anchilosate fino da lungo tempo.

Però, ove da un lato riflettasi alla qualità della alterazione che detto apparato intende a correggere, e dall'altro lato, alla maniera d'agire dell'apparato stesso, non tarderassi a discernere la inconvenienza di simil trattamento curativo. Che, certo, non sfuggirà a chicchessia non esser necessaria una forza eguale a quella di quattro cavalli, come è la leva del Louvrier, per ridurre l'articolazione del ginocchio irrigidito. Così arditi compensi, che io non so se i successi pratici concorrano a sanzionare, vengono, egli è certo, esclusi dalle buone teorie, le quali respingono, anche nei casi di semplice rigidità, qualunque mezzo la di cui azione spieghisi bruscamente e con violenza. Ora, la esclusiva per cotal trattamento di cura fondasi sul riflesso, che nelle articolazioni irrigidite, tutte le parti molli circonvicine e segnatamente i ligamenti, han subito una retrazione graduata, mentre ritengono unicamente la lunghezza che è loro necessaria per pas-

sare da una estremità articolare ad un' altra, nella nuova posizione che le ossa respettive han dovuto contrarre. Per cui, se mal non mi appongo, il raddrizzamento istantaneo, in simili casi, non può andar disgiunto da rottura dei ligamenti, e puo inoltre divenir foriero di sconcerti consecutivi, i quali, anche ove le cose vadano per la meglio, daran sempre luogo alla formazione di una rigidità nuova, della prima forse più considerevole, e consociata a nuova posizione anormale dell' arto.

A ridurre dunque le articolazioni irrigidite saran sempre, io credo, da preferirsi ai mezzi violenti impiegati dal Louvrier, quelli piuttosto che agiscono lentamente ed insensibilmente, e che intendono a togliere l' alterazione nel modo stesso col quale essa andò a stabilirsi, cioè, a dire in un modo graduato.

Che tornando, ora, ad occuparmi della anchilosi propriamente detta, noterò qui le quattro specie nelle quali mi sembra possa questa venir suddivisa: 1.° l'*anchilosi periferica* o per *invaginazione*, nella quale le due ossa trovansi tra loro saldate non per un processo morboso esistente nelle superfici articolari, ma per una guaina ossea o specie di fodero esteso da un osso ad un altro, indipendentemente, come io diceva, da qualunque altro morboso processo nelle superfici articolari. 2.° l'*anchilosi per justaposizione* o *per incollamento*. In questa le due superfici articolari sono tra loro così aderenti, da non lasciar distinguere ciò che appartiene a ciascuna di esse. Inoltre questa anchilosi non ha mai luogo, quando dette superfici articolari trovansi incrostate di cartilagini, la di cui presenza può essere conciliabile colla adesione pseudo-membranosa o fibrosa delle superfici articolari, adesione che può ritenersi non come una anchilosi propriamente detta, ma piuttosto come una specie di rigidità articolare. 3.° L'*anchilosi mediata*, nella quale un disco osseo più o meno esteso trovasi esistere tra le superfici articolari, 4.° *L'anchilosi per fu-*

sione quando, cioè, le estremità ossee sono unite tra loro, non alla maniera delle sinartrosi, nelle quali egli è possibile distinguere ciò che appartiene a ciascuno degli ossi insieme uniti, ma piuttosto alla maniera colla quale diversi frammenti ossei stanno insieme saldati entro un solo e medesimo osso. Quindi, in questa specie d' anchilosi havvi assoluta impossibilità a distinguere i limiti che separano le due estremità ossee; quasi sempre esiste perdita di sostanza, e le due estremità ossee riunite non ritengono talvolta nè l' altezza nè la spessezza che sono proprie a ciascuna delle estremità articolari considerate separatamente; 5.° finalmente, ammetter potrebbesi una quinta specie nella quale sarebbero riuniti due modi di anchilosi, per esempio, l' anchilosi per invaginazione e quella per incollamento o per fusione.

Ora, in tutte le qui sopra indicate specie egli è chiaro, che il raddrizzamento degli arti operato per via di macchine, incontrerebbe i medesimi inconvenienti, da noi testè accennati a riguardo della rigidità articolare, tra i quali ricorderemo la frattura, che, le più spesse volte, accaderebbe nel tragitto dell' osso, anzi che nel punto di congiungimento delle estremità articolari.

Talchè le stesse objezioni che noi presentammo pel raddrizzamento istantaneo nella rigidità articolare, sono a maggior dritto attendibili per l' anchilosi propriamente detta.

MALATTIE DELLO STOMACO E DEGL' INTESTINI.

(Tavole II e III.)

Malattie dello stomaco, del duodeno, dei tenui e dei grossi intestini.

Deggio i pezzi rappresentati dalle tavole II e III, alla gentilezza ed allo zelo del sig. Briquet, medico dello spedale Cochin.

Abbenchè corredato di una esatta istoria della malattia il caso a cui detti pezzi appartengono, pure assai difficile sarebbe trovare in esso un qualche rapporto tra i sintomi osservati al letto del malato, e le lesioni riscontrate dopo la morte. E se la face della osservazione non giunge a portar nuova luce su questo genere di patologiche alterazioni, il caso che va ora ad occuparci resterà sempre nulla più che un fatto rimarchevolissimo di anatomia patologica in proposito delle malattie dei foglicoli dello stomaco, del duodeno, dei tenui e grossi intestini.

Infatti, ella è ormai verità dimostrata, che la medicina avanza per due vie ben distinte, ma convergenti all' istesso fine: 1.° per la osservazione clinica, che nota i sintomi e le loro correlazioni, e che, ove essa incontri dei fenomeni non ancora osservati o delle correlazioni nuove di sintomi, nel considerare questi gruppi di morbosi fenomeni ritrae, in certo modo, all'esterno o una malattia nuova od una forma nuova di malattia; 2.° per l' anatomia pa-

tologica, che constatando una lesione nuova o qualche forma nuova di una lesione già conosciuta, ne forma quindi un genere a parte, una specie, od anche una semplice varietà. Sia dunque il genere, o la specie, o la varietà morbosa, giammai potranno queste venir considerate definitivamente, nè assumere un diritto assoluto nella scienza se non che quando i caratteri clinici ed i caratteri organici non giungono, nell' atto della loro determinazione, ad incontrarsi.

Spiegazione delle figure.

(Tavola II.)

Stomaco. — La superficie interna dello stomaco, sgombra affatto da injezioni, presenta un gran numero di ripiegature sinuose, simulanti esattamente la disposizione delle circonvoluzioni cerebrali. Le quali ripiegature, nel loro svariato modo di riflettersi sopra se stesse, offrono tutte però una direzione uniforme dall' orifizio cardiaco all'orifizio pilorico, arrestandosi poi ad una piccola distanza da questo ultimo.

Indipendentemente da tali ripiegature si fan patenti su tutta la estensione della interna superficie dello stomaco, numerosissime granulazioni a stretto contatto tra loro, le quali altro non sono che le cripte muccose sommamente sviluppate. Osservate col microscopio queste cripte sembrano essere forate nel loro centro; alcune sono circondate da una areola nerastra o color lavagna, che limitandole perfettamente, le rende più facili a dimostrarsi.

La sezione S M, S M, ha per oggetto di far conoscere ove la membrana muccosa avea contratto il suo maggiore ingrossamento, rendendo pure manifesto che le altre membrane dello stomaco dopo la muccosa, non con-

correvano punto alla formazione delle suindicate ripiegature sinuose, le quali resultavano esclusivamente da un raddoppiamento della membrana muccosa, che era tenuto insieme da un tessuto cellulare assai fragile. Di una estrema mollezza era pure il tessuto cellulare che univa la membrana muccosa alle altre membrane sottostanti; per la qual tenuità di nesso cellulare questo pezzo patologico sarebbe stato sommamente acconcio a togliere qualunque dubbiezza sulla esistenza, nello stomaco, di una membrana o tunica fibrosa, intermedia alla muccosa ed alla muscolare, e perfettamente distinta dal tessuto cellulare sub-muccoso, quando la non fosse stata ancora dimostrata.

La dissezione della membrana muccosa M M, operata dall' infuora all' indentro, mostra la disposizione di questa membrana, vista dalla sua faccia esterna, dando inoltre idea del modo col quale erasi ella ripiegata sopra se stessa per costituire le ripiegature in forma di circonvoluzioni.

Quindi, al di sotto della membrana muccosa ispessita veggonsi le altre tuniche dello stomaco aver conservato la loro ordinaria tenuità, in modo tale che, prima che si divenisse a qualunque dissezione del viscere, le ripiegature o circonvoluzioni della membrana muccosa rendevansi manifeste all' esterno in tante protuberanze, come può riscontrarsi sulla figura, corrispondentemente a quella parte della esterna superficie del viscere che resta in vicinanza della grande tuberosità di esso.

Rapporto alla sua consistenza, la membrana muccosa mostravasi piuttosto compatta e fragile al tempo stesso, per cui lasciavasi facilmente lacerare. Nel suo colore non offriva essa alcuna anormalità.

G, G sono le glandule linfatiche, che tenevano alla membrana sierosa per una specie di nesso celluloso. La loro sede presso la grossa tuberosità dello stomaco costituisce una anomalia, abbenchè poi non sia tanto raro

il riscontrare delle glandule linfatiche su di altri punti, oltre le due curvature grande e piccola dello stomaco.

La tavola II rappresenta il duodeno ed il principio dell' intestino tenue.

La tavola III mostra la parte inferiore di quest'ultimo intestino, e più, l'intestino grosso. Tanto nell'uno che nell'altro scorgonsi una quantità di granulazioni di volume diverso, quasi tutte peduncolate nel modo col quale veggonsi rese dalla figura di detta tavola. Di questi peduncoli ve ne erano alcuni composti, conformati, cioè, in modo, che mentre erano unici nella loro estremità aderente, divisi poi mostravansi, nell' altra estremità, in due o tre altri peduncoletti, ciascuno dei quali serviva di sostegno ad una granulazione. Quindi, tutti questi peduncoli rappresentavano, con tanta e tale esattezza, la forma delle papille o villosità, che, di principio, vennemi fatto di credere, altro non essere le nominate granulazioni se non che delle specie di tubercoli sviluppati alla estremità libera di un certo numero di villosità. Ma, in seguito, una più attenta osservazione mostrommi chiaramente, che esse consistevano unicamente nei foglicoli muccosi, e che le ripiegature della muccosa alle quali tenevansi appese, doveano riguardarsi come il resultato della trazione che dette granulazioni esercitavano su questa membrana, la quale restava loro sollevata. Che se un qualche dubbio rimaner poteva su tal soggetto, venia questo a togliersi dall' osservare, che le granulazioni in discorso presentavano tutte le gradazioni di volume, da un grano di miglio, cioè, fino a quello di un grosso pisello.

Nelle restanti parti la membrana muccosa era perfettamente sana; avea conservato il suo colore, la sua consistenza, la sua ordinaria compattezza, non eccettuati i punti corrispondenti alle granulazioni che essa ricopriva.

Inoltre queste ultime, di qualunque ordine si fossero,

erano imperforate, ciò che ben s' intende, ove per poco si pensi che i foglicoli del tenue intestino sono, nello stato normale, costantemente imperforati. La qual loro disposizione, che ancora resta a spiegarsi, dà luogo, come ognun sa , alla ipotesi di una escrezione per exosmosi.

In tutte queste granulazioni esisteva una cavità centrale, ripiena di un mucco analogo, per quello mi parve, al mucco che tappezza gl' intestini; tanto che avrebbesi potuto ritenerle come le ampolle foglicolari sviluppate. Moltissime fra di esse presentavano un colore lavagna o nerastro, colore frequente a riscontrarsi sulla membrana muccosa, e che sta quasi sempre a provare l' esistenza di una flussione sanguigna anteriore o lungo tempo continuata. Il mucco dei foglicoli nerastri presentava l'istesso colore delle pareti intestinali.

I foglicoli agminati non erano essi pure andati esenti dal notato straordinario sviluppo. Se ne veggono, infatti, nella tavola II costituiti in diversi piccoli gruppi. E alla fine dell' intestino tenue (tav. III) mostransene degli enormemente sviluppati. Tutti questi foglicoli sporgono notabilmente sulla superficie intestinale ed offrono un color lavagna.

La tavola III rappresenta la valvula ileo-cecale, il cieco, il colon ascendente, l' arco del colon , il termine dell' S iliaca ed il principio del retto. In tutte queste parti, più che nell' intestino tenue, mostransi numerose le granulazioni e di uno sviluppo più uniforme. Lungo i bordi della sezione veggonsene molte rimaste divise per metà, sulle quali rendesi benissimo apprezzabile la loro disposizione ampollare ed il loro colore diverso da quello delle pareti intestinali. Sono esse, come io diceva, numerosissime e così a contatto tra loro, che formando quasi uno strato uniforme, non lasciano il più piccolo intervallo ove si renda visibile la superficie intestinale. Del

rimanente, queste granulazioni presentano colla più perfetta identità, la stessa disposizione e struttura di quelle osservate nell' intestino tenue. In niuna parte di esse, così come osservammo nel tenue intestino, scorgevasi alcuu pertugio proprio a dare esito al mucco contenuto nel loro centro, nè tampoco facevasene sgorgare anche per mezzo della pressione. La quale identità relativa alla imperforazione tra queste granulazioni e quelle degli intestini tenui, è un fatto tanto più a maravigliare, in quanto che, uno dei caratteri differenziali delle granulazioni intestinali nello stato sano, si è la presenza di un pertugio visibile ad occhio nudo in quelle degli ultimi intestini, e l' assenza di qualunque pertugio nelle altre, risiedenti nei primi.

Frattanto, le rimarchevoli particolarità fino a qui descritte (Tavole II e III) non sono che una parte di quelle offerte dalla necroscopia del soggetto di questa singolare osservazione, poichè un gran numero pure delle glandule linfatiche del canal digestivo e di quelle delle estremità presentavansi aumentate notabilmente di volume. Ond' è che, a fine di mostrare un quadro anche più esatto di tutti e singoli i dettagli di un caso così importante, amo qui riportar questo tale quale venne esso pubblicato dal sig. Briquet nel giornale *l'istituto medico* N.° del 25 luglio 1839, sotto il titolo: *Osservazione di adenite cronica con speciale alterazione dei foglicoli muccosi del tubo digestivo.*

» Giovan Pietro Marchand, di 41 anno, capo muratore, di robusta costituzione, per l' avanti sempre di buona salute, era già un anno che per disgraziate circostanze avea dovuto soggiacere a triste vicissitudini ed a svantaggioso cambiamento nel suo modo di cibarsi.

» Fino già da sei mesi egli soffriva di un dolore, unito a turgore nei testicoli e segnatamente, nel destro, a cui aggiungevasi una tumefazione leggermente

dolorosa nelle glandule inguinali del destro inguine specialmente.

» In breve, l' addome puranco si fe' tumido, dolente e teso, l' appetito andò mancando, quantunque non si estinguesse del tutto; le digestioni, sebben regolari, furono però accompagnate da ostinata stipsi, avvenendo le alvine evacuazioni soltanto ogni cinque o sei giorni.

» Finalmente, in capo a quattro mesi sopraggiunse un'angina tonsillare, a cui tenne dietro un inzuppamento indolente delle glandule, le quali aumentarono tanto di volume, da occupare tutto l'intiero bordo della mascella inferiore.

» Da tale sviluppo delle glandule ebbe principio un generale mal-essere, un senso continuo di stanchezza e di debolezza negli arti, una frequenza di polso, il calore alla pelle, un sudore continuo, una eruzione miliare sulla pelle del dorso.

» Le quali turbe morbose non bastarono a togliere il malato dalle penose fatiche del suo mestiero, che esso continuò ad esercitare, abbenchè con meno assiduità che pel passato, nè mai lasciò di prendere l' ordinario cibo.

» Ma, ai primi giorni del settembre, stanco alfine di soffrire, presentossi allo spedale Cochin, nello stato seguente: emaciazione non molto avanzata, corizza, muccosa della bocca di un rosso intensissimo congiunto a cuociore e ad esaltata sensibilità di tutta la superficie buccale; sviluppo considerevole delle papille della base della lingua; rigonfiamento e leggera tinta rosea delle amigdale, le quali sono dure, ostruiscono quasi completamente l' istmo delle fauci ed inceppano la deglutizione ed il respiro. Quindi attorno la mascella inferiore riscontrasi una corona di glandule a mutuo contatto, ed estese dall' uno all' altro orecchio. Altre glandule pure, in grandissimo numero, esistono sui lati e lungo le parti

superiore e posteriore del collo. Le quali glandule sono notabilmente consistenti, un poco elastiche, rotonde, non bernoccolute, indolenti anche sotto la pressione; sollevano la lingua, inceppandone marcatamente i diversi movimenti, mentre, d'altro lato, comprimono il condotto uditivo, in modo da cagionare una assai pronunziata sordità.

» In stato normale sono gli organi del torace. Non tosse; l'addome è teso, voluminoso, indolente alla pressione: vi si scorgono profondamente delle masse dure che ne occupano il centro; affatto mancante è l'appetito, abbenchè il malato continui a mangiare; la lingua è di un color grigio; vivissima la sete. Dopo la ingestione degli alimenti aumenta la tensione addominale.; a quando a quando, compariscono delle coliche; ostinata è la stipsi; le orine fluiscono difficilmente, ma senza dolore.

» Alle ascelle, agl' inguini, ai lati del torace, ai garetti, glandule linfatiche numerose, simili, per l'aspetto, a quelle già descritte della mascella inferiore. Testicoli in stato normale; pelle calda, abitualmente coperta di una eruzione miliare; polso frequente; generale mal-essere; senso di stanchezza e di debolezza.

» *Diagnosi. — Stomatite cronica con infiammazione simpatica delle glandule corrispondenti. — Metodo curativo.* Dissipati fino da lungo tempo i fenomeni d'acuità della flogosi intestinale, impiegansi, ciò non ostante, abbenchè con poca speranza di successo, i bagni caldi, le bevande dulcificanti, ed in seguito, si passa alle tisane di luppolo ed all'joduro di potassa a piccole dosi; quindi si accorda al malato qualche alimento.

» A partir da quest'epoca fino al 12 novembre, giorno della sua morte, il malato andò, grado a grado, indebolendosi; la stomatite si fe' proporzionatamente maggiore; una ulcerazione stabilissi sulla parte interna della guancia destra, le glandule corrispondenti fecersi più volumi-

nose e più dolenti di quelle del lato sinistro, ma tutte aumentarono di volume, e sviluppandosi ognor più dalla parte della bocca, respinsero la lingua verso la volta del palato. Intanto, il volume sempre crescente delle amigdale rese maggiore la molestia nella deglutizione ed il respiro talmente difficile e così stertoroso, da minacciare, ad ogni istante, la soffocazione. Dichiarossi una leggera tosse con qualche rantolo crepitante posteriormente e a destra. Il malato continuò a mangiare, perchè la digestione effettuavasi sempre passabilmente; persistenza della stipsi. Il ventre mantennesi teso, poco sensibile alla pressione, ma, a quando a quando, in preda a dei dolori colici. Negli ultimi giorni, sopraggiunse la diarrea. Infiltraronsi gli arti superiori, quindi gl' inferiori; il polso mantennesi frequente; ed infine, mal ridotto dalla molestia nel respiro e pel generale malessere, il malato terminò coll' estinguersi.

» *Necroscopia.* Cervello un poco molle; piccola quantità di siero al di sotto la pia-madre. La membrana muccosa della bocca si mostra pallida di rosea che ella era, durante la vita dell' individuo. Le parti circumstanti alle ulcerazioni presentano un color nerastro. Alla base della lingua riscontransi dei foglicoli muccosi straordinariamente ipertrofizzati, essendovene alcuni grossi quanto un pisello, peduncolati, con una apertura centrale, a grosse pareti, duri e grigiastri; altri meno grossi ed a così stretto contatto tra loro, da formare come un grosso strato in tutto lo spazio compreso tra il V della lingua e l' epiglottide. Le amigdale presentano un volume doppio del naturale e la loro cavità centrale è quasi affatto obliterata: sono esse formate da un tessuto grigiastro, semi-trasparente, duro, molto analogo al tessuto della prostata. Del pari aumentate di volume sono le glandule aritenoidi; la muccosa dell' epiglottide è rossa; la laringe, la trachea e l' esofago sono allo stato normale. Lo

stomaco finalmente presenta tale alterazione che merita la più speciale considerazione. — Quest' organo conserva il suo volume ordinario; la muccosa è bianca in quasi tutta la sua estensione, e, solo, in alcuni punti, leggermente rosea. Presenta quindi su tutta la sua superficie come un piano di una grossezza di tre in quattro linee, formato dai foglicoli muccosi ipertrofizzati, a mutuo e stretto contatto e disposti, dal cardia al piloro, in uno strato continuo, la di cui superficie essendo più estesa della membrana muscolare, forma delle assai marcate ripiegature sinuose, che danno allo stomaco rovesciato, l'aspetto del cervello di un adulto, sprovvisto delle sue membrane. La muccosa così costituità è ricoperta da un mucco denso e grigiastro. Le due altre membrane sono in stato normale.

» La muccosa dei tenui intestini è generalmente grigiastra e della consistenza ordinaria; ma la sua superficie è ricoperta da delle migliaja di piccole prominenze, la maggior parte disseminate, ma confluenti in alcuni punti: sono queste non altro che i foglicoli muccosi ipertrofizzati e trasformati in cisti.

» Ora, questi corpi si presentano sotto diversi aspetti. Alcuni sono sessili, appianati, lenticolari, di una o due linee di diametro, di color biancastro, simili a delle placche cartilaginee. Altri sono peduncolati, ovoidi, simili ad una piccola vessica, del volume di un pisello, di un color roseo, con delle numerose ramificazioni di vasi capillari, le quali, in alcuni, ritengono un color violaceo, ed in altri, un colore nerastro. Non distinguesi in alcuno di essi orifizio di sorta; sotto moderata pressione non vedesi escirne alcun liquido, ma, sotto pressione più forte, rimangono essi schiacciati; si lasciano asportare facilmente grattando la superficie intestinale. Aperti dal coltello anatomico, vedesi escirne un liquido vischioso, analogo a quello che tappezza le pareti dello stomaco, un vero muc-

co, cioè, di rimarchevole densità. Questo liquido è grigiastro e semi-trasparente nei foglicoli di color bianco; nerastro e come macchiato da una sostanza analoga alla materia polmonare, nei foglicoli neri, e mescolato a del sangue in quelli che sono di un rosso violetto. Agevole a distinguersi è la cavità di questi foglicoli, la quale ritiene un colore analogo a quello del foglicolo stesso; le pareti sono assai grosse, molli, e ponno avere una linea di grossezza.

» Nella prima metà dell' intestino tenue questi foglicoli sono numerosissimi, poichè non havvi un pollice quadrato della sua superficie che non ne contenga dodici o quindici. Di questi alcuni sono bianchi, altri coloriti. Nella seconda metà del detto intestino, sono essi, per la maggior parte, biancastri e del volume di un grano di miglio, e quivi il loro numero è anche più considerevole che nella prima metà. Veggonsi poi in gran numero le placche di Peyer, che vanno estendendosi in proporzione del loro avvicinarsi alla valvula ileo-cecale; il loro colore è un rosso cupo che stacca sensibilmente sul colore grigio della membrana muccosa stessa. Queste placche sporgono, per una linea e mezzo, al di sopra la superficie intestinale; sono esse poco consistenti, e la muccosa che le ricuopre è tumefatta. La valvula ileo-cecale mostra avere acquistato notabile sviluppo; essa è di un color violaceo e coperta da foglicoli miliari e pisiformi in grandissimo numero formanti, in qualche modo, uno strato sulla muccosa.

» Nel grosso intestino i foglicoli sono anche più numerosi e di maggior volume, eguagliando il volume della estremità del piccolo dito. Di un color violetto cupo, sono essi peduncolati o sessili, e contengono del mucco simile a quello dei foglicoli del tenue intestino. Quindi la membrana muccosa non presenta il più piccolo grado di color rosso e conserva la sua consistenza

normale. Lo strato delle cripte muccose non ipertrofizzate è pronunziatissimo; esse trovansi tra loro strettamente unite, ed agevole riesce il distinguerne i numerosi orifizj. L' appendice vermicolare del cieco ha una lunghezza di 5 in 6 pollici ed è grossa quanto il pollice; resultante, in gran parte, da un cumulo di foglicoli ipertrofizzati, contiene nella sua cavità due o tre cucchiarate di un pus verdastro, denso e vischioso.

» Le tuniche muscolare e sierosa non presentano alcun che d' innormale; egli è impossibile il distinguere sulla loro superficie, come pure, su quella del mesenterio, la più piccola traccia di vasi lattei.

» Le glandule della mascella inferiore formano una linea continuata estesa dall' uno all'altro orecchio, e sono disposte a guisa di corona lungo i lati del collo.

» Quelle che seguitano le diverse parti del tubo digestivo, mostransi notabilmente sviluppate. Nel mesenterio e nel meso-colon compongono una massa di molte centinaja che riempie tutto l' addome. Ed in tutte queste parti presentano, presso a poco, l' istesso aspetto: sono, cioè, oblonghe, assai regolarmente ovoidi, levigate all' esterno, di una consistenza omogenea, cedevoli o molli, di un volume vario, tra quello di una nocciuola fino a quello del pugno di un adulto, e di un colore leggermente roseo. Internamente, il loro tessuto è omogeneo, leggermente roseo, in alcune, come screziato di detto colore, ed in altre, marmorizzato di rosso e di violetto. Le meno rosse sono le più consistenti e rassembrano alla sostanza grigia di un cervello un poco indurito. Le altre molto più molli. e queste sono le più voluminose, hanno l'aspetto delle masse encefaloidi nell' atto del passaggio al rammollimento; finalmente, alcune si presentano in uno stato di polpa rossastra. Le glandule corrispondenti alla guancia ulcerata sono più voluminose e più rosse di quelle del lato opposto: quelle dell' addome sono più grosse e

più consistenti di tutte le altre; tra le quali alcune sono rivestite da un guscio sottile colore bleu, giallastro e molto analogo a quello offerto dal tessuto giallo delle arterie.

» Il peritoneo mantiene il suo color bianco; niuna injezione nel mesenterio; le glandule salivari ed il pancreas sono un poco più voluminose del naturale. Il fegato, sommamente ingrossato, non presenta alterazione rimarchevole, se non che nel colore, il quale è di un rosso cupo. La milza, egualmente assai voluminosa, mostra al di sotto la sierosa che la riveste, alcune granulazioni lenticolari, biancastre e di una consistenza come cartilaginea. I reni e la vessica sono allo stato normale; la prostata voluminosa, dura e biancastra comprime il sottostante tratto dell' uretra.

» I polmoni sono voluminosi e aderiscono alle pareti del torace per mezzo di un lasso tessuto cellulare. A destra esiste un poco di siero torbo raccolto nelle maglie di detto tessuto insieme a delle false membrane nella parte corrispondente al polmone. Inoltre questi visceri voluminosissimi nei due terzi inferiori, sono resistenti, inzuppati nella loro sommità, di un siero spumòso, e ritengono un colore rosso che non si lascia smontare dall' acqua. I bronchi pure presentano quest' istesso colore nelle loro prime divisioni, delle quali alcune contengono della materia purulenta, e presso la loro origine presentano alcune glandule molto voluminose. Il cuore leggermente ingrossato; il ventricolo sinistro un poco ispessito; i testicoli in stato normale. Le glandule degl'inguini e delle ascelle ingrossate e dell'istesso aspetto riscontrato nelle altre. Un leggiero infiltramento esiste nel tessuto cellulare succutaneo degli arti.

» In questa osservazione due fatti segnatamente meritano di esser rimarcati.

» Il primo si è la trasformazione in cisti dei fogli-

coli del tubo digestivo. Questo modo di alterazione sembra non essere stato fino ad ora osservato in detti organi. Il Baillie nel suo *trattato di anatomia patologica* non ne fa menzione di sorta. Il sig. Cruveilhier nel *Saggio di anatomia patologica* non ha punto occasione di parlare dei foglicoli intestinali. Il sig. Andral, occupandosi della ipertrofia dei foglicoli, dice soltanto che essa può condurre all' ispessimento delle loro pareti, cagionare l' obliterazione dei loro orifizj e determinare anche la formazione di tumori assai voluminosi, i quali sonosi talora riscontrati nello stomaco dei cavalli, ma nell' uomo, raramente in questo viscere e più frequentemente al termine dell'intestino tenue. Billard (*) descrive un caso di questo genere che egli osservò in un bambino, ma che non sapendo a qual classe di alterazioni riportarlo, non pensò punto trattassesi della trasformazione encistica. Il fatto dunque da me riferito è il primo in cui questa affezione siasi mostrata in un modo così evidente da escludere qualunque motivo di dubbio, e che somministri una analogia di più tra la pelle e le muccose, poichè queste cisti sono per gl'intestini ciò che sono le pustole per la pelle.

» Ma quale è la causa che dette luogo allo sviluppo di simile alterazione ed a qual lesione di funzione essa potè condurre?

» Egli è probabile che nel nostro ammalato esistesse, fino da lungo tempo, e forse fino dalla nascita, una ipertrofia pronunziatissima dei foglicoli muccosi dello stomaco e del tubo digestivo, dal che un aumento di attività di questi organi glandulari, i quali, grado a grado, attuaronsi a contrarre la infiammazione.

» Tutto, infatti, fa presumere, che una enterite pronunziatissima avesse, fino da lungo tempo, esistito, e che

(*) *Traité des maladies des enfans nouveau-nés et à la mamelle*, 3 *edition*, *avec des notes*, *par m. Olivier* (*d' Angers*). *Paris* 1837, *in*-8.°, *page* 416.

questa fossesi spiegata segnatamente sui foglicoli, anzi che sulle altre parti della muccosa, come van bastantemente comprovando il rigonfiamento ed il color rosso delle placche di Peyer, ed il riscontrarsi i foglicoli ipertrofizzati e con una marcata injezione sulla loro superficie, tra i quali, alcuni di un color violaceo sulla loro faccia esterna e contenenti del sangue nella loro cavità. Quindi l' istessa infiammazione presentasi come la causa efficiente l' ispessimento delle pareti dei foglicoli, da cui il ristringimento e poi la obliterazione di questi organi secretori.

» Tra le altre notizie che in seguito mi pervennero sul soggetto di questa osservazione, mi fu pure riferito, come esso si rendesse particolare pel suo smodato appetito e per la rapidità delle sue digestioni, per cui veniva riguardato come un gran mangiatore.

Ciò che sta in accordo col deposto dei diversi osservatori, i quali asseriscono che negli individui che han sofferto di bulimia abituale, riscontrasi sempre uno sviluppo considerevole delle cripte muccose, od una rimarchevole grossezza delle pareti del tubo digestivo, la quale devesi probabilmente al grosso strato costituito dalle cripte medesime. Inoltre l' individuo che è il soggetto del nostro caso, fino dal principio della sua malattia, era stato afflitto da ostinata costipazione di ventre, la quale solo ogni sette o otto giorni dava luogo alle alvine evacuazioni, unico sconcerto referibile alla lesione dei foglicoli.

» Ma quali esser potevano le resultanze finali di questo stato encistico dei foglicoli, e quale il trattamento di cura il più appropriato? È stato osservato negli animali, che le pareti dei foglicoli così sviluppate si induriscono e divengono cartilaginee. Ed egli è poi assai probabile, che una flogosi cronica impossessandosi dei foglicoli, giungesse a distruggerli intieramente col mezzo della ulcerazione. Che in quanto al metodo curativo, niuno

altro, a ciò che ne sembra, sarebbe da preferirsi a quello costituito dall' uso degli astringenti, dell' allume, della noce di galla, dell' acqua di Rabel. Nè i purgativi ancora potrebbero escludersi, i quali eccitando la contrattilità delle fibre muscolari degli intestini varrebbero, in qualche modo, a estrarre da detti foglicoli il liquido in essi raccolto, e vuotandoli intieramente da quello, operar poi l' annichilamento della cavità della ciste.

» La seconda particolarità di questa malattia è lo sviluppo rimarchevole delle glandule, il quale avea, non v' ha dubbio, il suo punto di partenza da una infiammazione della membrana muccosa corrispondente a ciascuna sezione delle glandule attaccate. E sebbene questa flogosi non abbiasi potuto provarla nel tubo digestivo, poichè i fenomeni di essa non vi si mostrarono sufficientemente caratterizzati, pure, siccome lo sviluppo delle glandule del mesenterio era lo stesso di quello delle glandule submassillari, le quali ultime vedeansi chiaramente ridotte in stato morboso solo per dato e fatto della influenza di una infiammazione della membrana muccosa della bocca, così per ragione di analogia dovea necessariamente inferirsi, che anche la muccosa intestinale era stata sede di un processo di flogosi. Ma perchè questa enterite ripercuotersi tanto ed in un modo non ordinario, sulle glandule meseraiche? Potea forse ciò addebitarsi ed ai patemi d' animo da cui era stato lungamente afflitto l' individuo, ed al cattivo alimento, i quali abbian potuto predisporre le glandule ad una flogosi lenta, come avvenir suole nelle scrofole; forse ancora un qualche rapporto diretto non era da escludersi tra la ipertrofia dei foglicoli e l'indurimento delle glandule (*).

(*) È singolare come in questo caso, a malgrado una infiammazione di cinque o sei mesi di durata, niuna glandula presentasse la più piccola apparenza di degenerazione tubercolare.

» Fino dall' epoca nella quale fu redatto il presente articolo, comparve nel *giornale delle cognizioni medico-chirurgiche* un lavoro del sig. Bretonneau, nel quale i foglicoli muccosi del tubo alimentare sono riguardati come tante specie di ampolle senza orifizio, a traverso le quali l' assorbimento operasi come per mezzo di endosmosi. Intanto che, dissentendo dall' opinione dell' illustre medico di Tours, non ammetto io queste cripte intestinali imperforate, credo però non sieno da escludersi nel tratto del tubo gastro-enterico delle specie di rigonfiamenti cavi, suscettibili di ipertrofizzarsi, nei quali appunto, sono io d' avviso, si debbano riconoscere tutte le cisti di che fu qui tenuto proposito, dietro anche il fatto che niun vaso chilifero vedeasi partire dalla loro base, come si ebbe sufficientemente luogo a constatare, previo minuto esame il quale fu tenuto su dette parti, allorchè al primo vedere le cisti imperforate, venne tosto in pensiero, che altro non fossero queste se non se le sommità dei villi in uno stato di ipertrofia. »

Poche altre riflessioni aggiunger potrei alle fin qui discorse sul caso di che ci occupammo; solo farò osservare, che la coincidenza del rimarchevole sviluppo delle glandule con quello dei foglicoli dello stomaco e degli intestini sembrami non stare a dimostrare una relazione come tra causa ed effetto tra queste due alterazioni, le quali, a quello io ne penso, andar ponno indipendenti tra loro. Due argomenti concorrono ad appoggiare questo mio asserto: 1.o gl' ingorghi glandulari non limitavansi, nel caso descritto, esclusivamente alle glandule corrispondenti al canale alimentare, poichè se ne vedeano pure ed alle ascelle ed agl' inguini, ai lati del torace ed ai garetti; 2.° in quanti mai casi riscontransi le glandule profondamente disorganizzate, intanto che la muccosa ad esse corrispondente trovasi nel più perfetto stato d' integrità. E voglio pur concedere che possa, talvolta intieramente

dissiparsi l' alterazione della membrana muccosa e rimanersi quella unicamente delle glandule con tutti i caratteri apparenti di una lesione idiopatica, mentre sostanzialmente è questa non altro che una resultanza della prima malattia già scomparsa. Ma, in contrapposto a queste non frequenti accidentalità morbose ricordisi, che quasi direi giornalmente, si osservano ingorghi glandulari attorno alle muccose ed alla cute perfettamente sane: così le glandule sub-massillari, quelle cervicali ec.. Finalmente chi è che non ha le spesse volte, riscontrato insieme colla muccosa intestinale senza la benchè minama alterazione, le glandule meseraiche portate anche a tal grado di degenerazione, che le si vedano ridotte come in tanti sacchi o cisti ripiene di una sostanza analoga al mastice dei vetraj?

Ebbi occasione, non ha guari, di dissecare due individui, nei quali le glandule aveano subíto una alterazione di natura, a quello mi parve, cancerosa encefaloide, oltre al trovarsi quelle degl'inguini e quelle delle ascelle costituite in dei tumori veramente mostruosi. Nonostante però sì avanzata alterazione del sistema glandulare tutti gli altri organi mostraronsi intieramente sani.

Ma a qual genere di alterazione sarebbero referibili gl'ingorghi glandulari che spettano al caso di che qui ci occupammo? Non avendo io potuto osservarli coi miei pròpri occhi, e dovendo emetter giudizio su ciò unicamente dalla descrizione, per altro assai esatta, del sig. Briquet, e dietro la esistenza di due piccole glandule, che nel pezzo patologico trasmessomi trovai sempre adese allo stomaco, dirò esser mio avviso, che la cercata alterazione potesse ritenersi non altro che una degenerazione cancerosa encefaloide, confermandomi, d' altronde, in tale opinione la stessa descrizione resa dal sig. Briquet, il quale dopo avere assegnato alla sua osservazione il titolo di *adenite cronica*, descrive nei termini seguenti l'alterazione delle

glandule: » tessuto assai omogeneo, leggermente roseo in
» alcune, marmorizzato di roseo, di violetto, in altre. Le
» meno rosse sono le più consistenti e rassomigliano alla
» *sostanza grigia di un cervello un poco indurito.* Le
» altre, molto più molli, hanno l'aspetto *di masse ence-*
» *faloidi prossime a subire il rammollimento.* Final-
» mente, ve ne hanno alcune che sono allo stato di polpa
» rossastra.

In quanto poi alla alterazione dei foglicoli intestinali, dopo un seguito di numerose ipotesi e dopo avere anche domandato a me stesso, se le suindicate granulazioni altro non fossero che dei tubercoli cancerosi, veniva infine nella opinione, potersi queste riguardare come tante cisti muccose formate dallo sviluppo dei foglicoli intestinali.

Per ultimo, come un' altra singolarità di questo caso, ricorderò la integrità perfetta di tutti gli elementi della membrana muccosa, eccettuati i punti corrispondenti ai foglicoli, non essendovi che lo stomaco, il quale presentasse un aumento notabile nella spessezza di detta membrana.

Fascicolo 66.

MALATTIE DELLE OSSA.

(Tavole I e II.)

Esostosi (osteo-condrofiti).

Riunirò nell' istessa descrizione il tumore dell' umero rappresentato dalla tavola I, e quello del bacino, reso colla tavola II. Ne recherà sorpresa in questa descrizione l' assoluta identità di aspetto e di struttura di queste due enormi vegetazioni ossee, state raccolte su due ben diversi soggetti. Nè questa è la prima volta che vennemi il destro di fare osservare la perfetta somiglianza di tessuto che passa tra le lesioni organiche della medesima specie; non dubbia prova, che la vivente economia obbedisce, tanto nello stato morboso come nel fisiologico, a delle leggi regolari, e per conseguenza suscettibili di una facile osservazione. Farò succedere alla descrizione dei pezzi patologici alcune riflessioni sulla natura presunta della lesione.

Spiegazione delle figure.

(Tavola I).

L' umero destro, che forma il soggetto della tavola I, fummi indirizzato, sono ora circa tre anni, dal sig.

Professor Roux, che ne avea praticata l' asportazione. Questo celebre chirurgo avea fatto, al tempo stesso, la resezione della estremità esterna della clavicola, dell'acromion, e dell' angolo anteriore dell' omoplata.

Una sezione, per mezzo della quale era stato asportato il quarto anteriore dell' umero e del tumore, rende apprezzabile la conformazione interna di questo tumore stesso ed il suo modo d' impiantazione sull' umero.

Ne sorprenderà, al primo colpo d' occhio, il volume enorme di questa organica produzione, la quale di forma irregolarmente ovoide, circondava, da ogni lato, i quattro quinti superiori dell' umero, ed in alto, anche sopravanzavalo, tanto che avrebbesi creduto, prima della eseguita operazione, che l' angolo anteriore dell' omoplata e l' estremità acromiense della clavicola vi fossero compresi.

Il peso del tumore stava in rapporto col suo volume avanti la essiccazione, ma avvenuta questa, esso diminuiva di circa due terzi, prova evidente, che un tessuto suscettibile di essiccazione entrava per due terzi nella composizione di esso, e per conseguenza, che il tessuto osseo non costituiva se non che la terza parte della sua massa.

Il tumore, come si ha luogo di vedere sulla figura, presenta una disposizione lobulosa, mammellonata, tubercolosa. I lobuli sono tra loro separati per mezzo di profonde solcature ripiene di tessuto fibroso. Un lasso tessuto cellulare unisce la superficie del tumore alle parti vicine. Lo traversano i tendini d'inserzione del deltoide, del gran pettorale, del gran rotondo e del dorsale; ed è il tendine d' inserzione del deltoide quello che sulla figura mostrasi tenuto sospeso da un oncino. Del rimanente, la sua superficie presenta un aspetto cartilagineo: essa è come rivestita da una specie di guscio-fibro-celluloso, grossissimo, d' ineguale spessezza, che riempie, in parte, gl' in-

tervalli dei lobuli, e nasconde le prominenze dei mammelloni o tubercoli. Tolto questo guscio, come è stato praticato nel punto G ed in molti altri punti, si fan chiaramente manifesti e la linea di demarcazione tra ciascun lobulo e la loro disposizione mammellonata o tubercolosa della loro superficie e la loro scambievole indipendenza mentre, si mostrano aggruppati in tante piccole masse, perfettamente isolate tra loro, oltre all' esser patente la loro inserzione per mezzo di peduncoli entro un nucleo comune. La qual disposizione di parti dà a questa organica produzione l' aspetto di un cavol fiore.

Quindi, le diverse sezioni praticate sul tumore in discorso presentano le seguenti particolarità di tessuto: 1.° La maggior parte dei lobuli non sono cartilaginei che sulla loro superficie. In alcuni, il guscio cartilagineo è sottilissimo, e ciascun mammellone o tubercolo di apparenza cartilaginea, è sostenuto da un mammellone centrale osseo; in altri, i mammelloni sono cartilaginei a tutta sostanza ed ossei soltanto nel centro. Tra questi ultimi quelli che hanno un certo volume, sono scavati in tante cellule irregolari (vedete il punto T C) od in tante geodi (vedete C A) a pareti rugose, mammellonate, non rivestite da membrana, e ripiene di un liquido vischioso molto analogo alla sinovia, meno che una delle più grandi, ove riscontravasi del pus; finalmente, in tutta quanta la estensione del tumore, tanto cioè, alla sua superficie, come fino al suo centro, riscontrasi la disposizione mammellonata. 2.° Nella parte inferiore questo tumore non è che sovrapposto all' umero, ma in alto e per un tratto assai esteso, si mostra veramente impiantato sull' osso, il di cui tessuto compatto è andato come espandendosi nel tessuto spungioso, il quale penetra e si perde coi suoi più superficiali strati per entro la spessezza del tumore. Il cilindro midollare si è conservato in tutta la sua integrità. 3.° Oltre al tes-

suto osseo costituito, come vedemmo, dalla trasformazione della sostanza compatta dell' umero in sostanza spungiosa, esistono pure entro il tumore delle masse calcaree irregolari, che non ritengono alcun carattere d' organizzazione, e che sono avviluppate, per ogni lato, da degli strati cartilaginei d' ineguale grossezza. Queste concrezioni costituiscono come la continuazione del tessuto osseo propriamente detto, da cui assai facile riesce il distinguerle. 4.° In mezzo alle parti cartilaginee di questo tumore scorgonsi sparsi in diversi punti, dei grani ossei od ossiformi, ciò che ne induce a credere, che nel successivo sviluppo, lo stato cartilagineo ha preceduto lo stato osseo, e che forse tutta la parte cartilaginea avrebbe finito col lasciarsi compenetrare dal fosfato calcare.

La fig. 2 presenta un frammento del tumore essiccato, diviso per mezzo della sega. In esso tutta la porzione cartilaginea mostrasi conformata, in forza appunto della sofferta essiccazione, in tante lamine sottili e scure, affatto simili a quelle che avrebber potuto resultare dalla essiccazione del tessuto fibroso. Inoltre questo frammento è leggero e poroso. I mammelloni ossei della superficie appariscono ricoperti da sottile strato fibroso resultante dalla parte cartilaginea essiccata. Le isole bianche che veggonsi disseminate sulla superficie della sua sezione, non sono altro che delle concrezioni calcaree, le quali son rimaste divise dalla sega. Finalmente, entro la spessezza di questo frammento si mostrano una quantità di geodi, dall' interno delle quali nascono delle laminette fibrose.

La trasformazione in tessuto fibroso della porzione cartilaginea del tumore prova manifestamente, che la cartilagine era imperfetta, poichè le vere cartilagini conservano, in gran parte, il loro volume e la loro solidità.

Spiegazione della Tavola II.

Il pezzo rappresentato da questa tavola mi fu rimesso dal sig. Dott. Flaubert, chirurgo in capo dell' Hotel-Dieu di Rouen. Questo enorme tumore nasceva dal corpo e dalla branca del pube sinistri, occupava, in special modo, il lato anteriore di quest' osso, ed in alto, vedeasi sopravanzare il corpo del pube ed estendersi fino alla sua faccia posteriore, la quale sua ultima porzione è assai meno considerevole della porzione anteriore.

Tutto il tumore è suddiviso in tante grosse masse o lobuli, separati tra loro da dei solchi profondi, ed aventi per base comune un nucleo, sul quale impiantavansi per mezzo di tanti peduncoli più o meno voluminosi.

Quindi, ciascun lobulo era più o meno profondamente solcato e diviso in mammelloni o tubercoli, di forma variabilissima, di volume pure ineguale, che tenevano ai lobuli per mezzo di un tessuto fibroso. Di tali tubercoli alcuni sono pieni, altri cavi, e questi ultimi tutti cartilaginei e contenenti del siero entro la loro cavità. Alcuni se ne osservano di natura ossea o lapidea, alcuni, osteo-cartilaginei, ed in questi la porzione lapidea sta nel centro, e la cartilaginea sulla circonferenza.

Molti dei detti tubercoli o mammelloni non tengono al lobulo principale se non che per mezzo di un tessuto fibroso, il quale sembra contenerli entro di se, approfondandosi tra gl' intervalli che tra detti lobuli si trovano esistere. Ed ove qui si domandasse, se alla produzione di sì grande quantità di tessuto fibroso potessero aver contribuito i muscoli e le aponevrosi muscolari che si attaccano al pube, senza lasciarmi imporre dalle prime apparenze io direi, che la sola provenienza di detto tessuto è quella dal tessuto osseo o dal suo periostio.

Frattanto, la sezione di questo tumore dimostra chia-

ramente, che esso impiantavasi su tutta la circonferenza del pube, il di cui tessuto spungioso si espandeva nel centro del tumore medesimo. Questa stessa sezione, la quale vedesi resa colla figura, corrispondentemente alla parte inferiore del tumore, mostra chiaramente, che la porzione cartilaginea non limitasi soltanto alla circonferenza di esso, ma che estendesi ancora nel centro, ove la si vede costituire delle masse considerevoli. Nè mancano pure alla circonferenza insieme con delle geodi altre masse cartilaginee, le quali sono come calcaree nel loro centro C, C, C. Ad eccezione della parte ossea centrale, evidentemente costituita dallo sviluppo del tessuto proprio dell' osso del pube, tutta la restante porzione dura è formata da una materia cretacea, fosfatica, disposta in grosse masse amorfe, od in piccoli corpi globulosi, granulosi, disseminati in mezzo ad una cartilagine di nuova formazione.

Come nel tumore rappresentato dalla tavola precedente, la essiccazione ha ridotto la enorme vegetazione di che si tratta, di un volume assai minore di quello fosse per lo avanti, mentre gli ha fatto acquistare rimarchevole leggerezza. La fig. 2 rappresenta un pezzo del tumore separato per mezzo della sega. In esso rendonsi apprezzabili le sezioni di tante piccole masse calcaree, che rimasero divise dall' istrumento anatomico, le quali, d' ineguale volume e riunite non in grazia delle vitali facoltà, ma solo per forza d'aggregazione, costituiscono un insieme di piccoli grani fosfatici, deposti in mezzo ad una trama cartilaginea e fibrosa.

Inoltre, la stessa figura 1 rappresenta delle porzioni membranose, che sono il resultato della essiccazione del tessuto cartilagineo, e le quali interposte alle masse fosfatiche, si lasciano agevolmente lacerare, mettendo, così, sott' occhio i vuoti che la essiccazione ha fatto nascere in mezzo alle dette masse fosfatiche.

Riflessioni. — In qual categoria sono eglino da collocarsi i due qui descritti tumori? vogliono forse venir riguardati come produzioni ossee, od osteo-sarcomi o cancri del tessuto osseo? Un esame accurato, che io non mancai di portare su queste morbose produzioni facevami certo, che esse costituivano unicamente delle produzioni cartilaginee ed ossee, suscettibili di un aumento indefinito, ma non idonee a subire degenerazione di sorta; sono queste non altro che delle vegetazioni, delle escrescenze, delle masse parasite, nate dal periostio e dal tessuto osseo, appartenenti alla classe numerosa delle esostosi, ed alle quali è forse bene applicata la denominazione di *osteofiti*, attribuita dal Lobstein a qualunque vegetazione che nasca, sia dalla superficie delle ossa, sia dalle parti adjacenti alle articolazioni. Ma, siccome il tessuto cartilagineo entra, almeno per la metà, nella composizione di questi tumori, e siccome egli è importante, tanto sotto il punto di vista pratico, come sotto quello della teoria, il far menzione della presenza di detto tessuto cartilagineo, così alla denominazione attribuita loro dal succitato autore, credo potersi anteporre quella di *osteo-condrofiti*. E sono infatti così appariscenti i caratteri cartilaginei di queste anormali produzioni, che, ed il colore bianco grigiastro della loro superficie e la mollezza elastica di quelle parti nelle quali domina la cartilagine, ne han tanto imposto ad alcuni autori, da far loro credere trattarsi non d' altro che di un osteo-sarcoma, allorquando trattavasi unicamente di una produzione cartilaginea ed ossea. Così, in quest' istessa categoria degli osteo-condrofiti, piuttosto che in quella delle malattie cancerose, riporrei io volentieri quel tumore della coscia così ben descritto dal Boyer (*), e di cui voglio io qui ripetere la descrizione, trovandolo se non identico, certo, analogo a quello da me reso colle figure 4 e 5. Il tu-

(*) Traité des maladies chirurgicales. Tom. III. pag. 605.

more che occupava la metà inferiore della coscia, avendo resa necessaria l' amputazione dell' arto, Boyer trovò che l' arto amputato pesava 36 libbre: i muscoli assottigliati, espansi e scolorati, eransi conformati in una membrana che avviluppava tutto quanto il tumore. Questo venia costituito » da una massa presso a poco sferica, da » una sostanza color perla, elastica, compatta, traspa- » rente, facilmente compenetrabile anche dall' unghia, » però non diffluente, abbenchè di un aspetto apparen- » temente gelatinoso. Nella forma, poteva essa assomi- » gliarsi ad una enorme patata, composta di quattro lobi » principali e suddivisi, all' infinito, in un gran numero » di altri piccoli lobuli. . . . ; Il periostio ispessito e più » consistente, ed a cui si aderivano le fibre carnose, era » facile a riconoscersi sulla superficie di questa massa; » portandosi direttamente da uno ad un altro dei no- » minati lobuli principali, esso inviava fin molto ad- » dentro di ciascun solco interlobulare, dei prolun- » gamenti fibro-cellulosi consistentissimi, che penetranti » fino entro la più profonda parte del tumore, non la- » sciavansi distaccare se non che con molta fatica. Tol- » to, colla massima cautela, l' inviluppo membranoso di » questo tumore, la sottoposta sostanza, che ne costitui- » va la massa, rimasta a nudo, presentava una struttura » ed una consistenza simili a quelle di una cartilagine » non peranche intieramente consolidata e granulosa; ed » in alcuni punti, fino per un tratto non molto esteso » della sua spessezza, dei filamenti numerosi, isolati, » paralelli, di un aspetto e struttura, resultante da fila- » menti ossei, incompletamente organizzati e semi-so- » lidi. Diviso quindi colla sega l' osso, trovossi questo » aver conservato, in alto, la sua forma e la sua con- » sistenza. Corrispondentemente al tumore, le lamine » della sostanza compatta mostravansi tra loro allon- » tanate, isolate, respinte, parte, all' indietro, parte al-

» l' infuora, in alcuni punti, trasformate in filamenti
» più o meno sottili, per cui detta sostanza era come
» degenerata in un tessuto areolare, segnatamente, verso
» il centro della sofferta dilatazione. Ora, da tutta la
» circonferenza di questa parte così degenerata del fe-
» more, partivano delle produzioni più o meno conside-
» revoli di una rete ossea, le quali dirigevansi, alla gui-
» sa di tanti raggi, in una direzione eccentrica, verso la
» periferia del tumore, dividendosi e suddividendosi al-
» l' infinito e confondendosi anche tra loro. La più gran
» parte del tumore mostrava la sostanza cartilaginifor-
» me, di cui parlammo più sopra, e che segnatamente
» rendevasi manifesta alla superficie, perchè costituiva
» la periferia del tumore stesso. In molti punti que-
» sta sostanza era alterata, rammollita, rossa e somi-
» gliante, solo nell' aspetto esteriore, alla gelatina del
» ribes. In altri punti, facevansi rimarcare delle escava-
» zioni, dei veri fuocolari, contenenti una materia san-
» guinolenta. Verso la parte posteriore ne esistevano
» alcuni altri, tra i quali uno specialmente di tal capa-
» cità, da contenere una noce, a pareti irregolari, grigie
» o giallastre, tappezzate da una membrana nuova, ed
» in cui raccoglievasi un icore giallastro ed affatto simile
» a quello dei fuocolari cancerosi. »

Boyer non esitava a considerare questa alterazione come appartenente ad una degenerazione cancerosa; ma nel leggere questa descrizione dell' illustre chirurgo se vogliansi interpretare convenientemente alcuni punti vaghi di essa, e se pongasi mente all' essere il descritto tumore, solcato alla sua superficie e diviso all'infinito in un immenso numero di piccoli lobuli coperti di ben sviluppato periostio che si approfonda nelle diverse solcature, lobuli che sono cartilaginei alla loro superficie ed ossei nel loro centro, scavati in fuocolari contenenti una materia sanguinolenta, dietro tali dettagli descrittivi si

farà manifesta una marcata analogia tra questo tumore e gli osteo-condrofiti che io, non ha guari, descriveva.

E sebbene nella descrizione del Boyer la disposizione in filamenti ed in aghi della porzione ossea, stabilisca una differenza notabile tra questo tumore e quelli da me rappresentati colle tavole I e II; questa differenza però piuttosto che una specie a parte, costituisce una varietà.

Io posseggo un pezzo patologico del tutto simile a quello di che parla il sunnotato chirurgo, tanto per la sede, come pel volume, per la disposizione stallattiforme e pei filamenti della porzione ossea del tumore, differendo solo da quello, perchè il tessuto del femore invece di presentare, corrispondentemente al tumore stesso, una disposizione areolare, resultante dalla dissociazione delle sue lamine e delle sue fibre, offre, un tessuto sommamente compatto. Manca intieramente la cavità midollare, la quale è ripiena di un tessuto compatto, eburneo, meno che in corrispondenza della estremità superiore del tumore, ove riscontrasi un tessuto areolare. In quest' istesso pezzo, il femore è intimamente confuso colla produzione ossea dalla quale vien circondato, produzione di rimarchevole compattezza nel centro, di una spessezza di quattro in cinque linee, e che non diviene stallattiforme, se non che alla circonferenza. Nella quale ultima porzione riscontransi delle cellule e delle geodi, che, durante la vita, doveansi probabilmente trovar ripiene, sia da un liquido, sia da delle parti molli; circostanza che mi ha pure impedito, poichè il pezzo patologico mi fu rimesso già essiccato, il potere stabilire di qual natura fossero tutte quante le altre parti molli, che in esso potevano esser comprese. Ed in proposito di tutti questi pezzi tra loro analoghi sotto molti aspetti, ma essenzialmente dissimili, ripeterò qui il da me enunciato sul principio di questo articolo, che, cioè, limitatissimo è il numero delle

specie morbose, estesissimo quello delle varietà; e posso asserire, che io non conosco due casi di anatomia patologica ed anche di malattie, sieno esse interne o esterne, i quali presentino tra loro, sotto tutti i rapporti, una esatta somiglianza.

Adotterò, frattanto, col sig. Albers, Professore di Medicina a Bonn, la parola di osteofiti per designare le escrescenze traenti origine dallo strato superficiale delle ossa. Sotto il quale ultimo rapporto ben poco severo si è addimostrato il Lobstein (*Anatomie pathologique*, tome II, p. 140) a cui, come più sopra accennava, devesi la parola di osteofiti, il quale ha esteso questa denominazione al cancro delle ossa. Ed al medesimo autore vien pure rimproverato dal sig. Albers lo aver compreso tra *le periosteofiti* le osteofiti. Però, con buona pace del sig. Albers, io confesso non saper trovare una differenza tra questi due generi di alterazione, e se, come dice pure l'Albers stesso » le periosteofiti sono dei tumori impian-
» tati soltanto sul periostio, sviluppantisi sotto forma di
» funghi, cartilaginei, contenenti un gran numero di
» punti ossei, e con marcata tendenza alla ossificazione; » in questa definizione altri caratteri non saprei rinvenire se non che quelli propri degli osteofiti.

Che passando oltre, domanderei ora, se veramente esistano caratteri decisamente differenziali tra l' esostosi e l' osteofite? Su di che è mia opinione, possa l' osteofite venir considerata come una specie del genere esostosi, la quale sarebbe controdistinta dall' importante carattere: che mentre l' esostosi altro non è che uno sviluppo di tutta o di una parte della sostanza dell' osso e come una ipertrofia di esso, l' osteofite è solo una vegetazione, una specie di escrescenza, di polipo osseo, impiantato sull' osso stesso per mezzo di un peduncolo; e che, mentre la esostosi non può venire asportata senza che il tessuto osseo ne resti, in qualche modo, offeso, l' osteofite,

al contrario, può venir completamente separata, senza alcuna lesione dell'osso medesimo. D'altronde egli è agevole a concepire, che un osso sul quale trovasi impiantata una vegetazione più o meno considerevole, deve andar soggetto ad un qualche cangiamento di tessuto, sia nei suoi più superficiali strati, sia, in tutta la sua sostanza; e che tali modificazioni di nutrizione, le quali si estendono talvolta per un tratto assai considerevole e che consistono, ora, in un aumento di compattezza, ora, in uno sviluppo più grande del tessuto spungioso, non deggiono far variare in conto alcuno, la malattia, considerata nella sua natura di vegetazione. Frequenti sono i casi nei quali potrebbe dirsi esistere, al tempo stesso, esostosi ed osteofite; coesistenza, la quale è forse la prova più sicura in favore della differenza che distingue queste due alterazioni tra loro.

MALATTIE DELL' UTERO.

(Tavola III.)

Ernie dell' utero.

Nella malattia conosciuta sotto il nome di *prolasso dell' utero*, questo viscere si sposta e trae seco necessariamente, nello spostarsi, tanto l' ovaja che la tromba Falloppiana. In tali casi, queste due ultime parti le si veggono, ora, sopravanzare in alto, quella specie di anello circolare formato dalla vagina rovesciata, ora, scomparire completamente, perchè raccolte entro il cul di sacco vaginale.

Ma in una esatta classazione, il prolasso dell' utero, piuttosto che *alle ernie* può dirsi invece appartenere alle *invaginazioni*. L' ernie dell'utero propriamente dette sono rarissime, ed ecco perchè la teoria della loro formazione e sempre così poco avanzata. Offertosi intanto alla nostra osservazione un esempio di ernia crurale uterina, ci affrettiamo a riprodurlo colla tavola III, munito di alcune riflessioni, le quali contribuiranno a gettare una qualche luce sul meccanismo della morbosa produzione.

Spiegazione delle figure.

Sul cadavere di una vecchia della Salpêtrière mostraronmi gli Alunni di medicina un' ernia crurale del-

l' utero: essendo essa stata non con molta esattezza esaminata subito dopo la sua dissezione, mancommi la opportunità di studiarla in tutti i suoi dettagli, per cui non posso qui presentare che quella sua parte, che è la principale, dir voglio lo spostamento.

La figura 1 mostra la porzione d' utero spostata corrispondentemente, ed al di sotto l'arcata crurale, e per l'anulo crurale; questa porzione dell' utero la si vede aperta per un' incisione verticale. Da ciascuno degli angoli superiori del viscere parte un cordone, a cui, da un lato, vedesi appeso un corpo ovoide, che mostra esattamente la struttura dell' ovaja; da un altro lato, una specie di rigonfiamento cavo T, il quale sembrommi rappresentare il padiglione della tromba, ma ove non fummi dato di riscontrare il più piccolo vestigio d' ovaja. Nè tampoco, a malgrado le mie più scrupolose ricerche, tali vestigi mi si appresentarono lungo il tratto dei detti cordoni e nelle loro estremità terminali. Erano essi esattamente pieni, ed il primo dei sunnotati rigonfiamenti non altro esser poteva che l' ovaja, il secondo cavo, non altro, che il padiglione della tromba. Dedito, ormai da gran tempo, allo studio delle organiche lesioni, e però raramente nuovo per qualunque trasformazione di tessuto, pure in questo caso, uopo mi fu ricorrere, per dar la spiegazione del fatto, ad un vizio di conformazione congenito; nè poco fui dispiacente, che il sacco erniario trovassesi già guasto, poichè per tal circostanza mancommi la opportunità di studiarne i rapporti colle parti spostate.

La fig. 2 mostra l'ernia, vista dall'interno del bacino. La vagina V A, che è stata divisa nella sua parete posteriore ed in tutta la sua lunghezza, la si riscontra diretta in alto ed a sinistra. Ed in quanto alla porzione d' utero spostato, si ha luogo ad apprezzare, come questa venisse costituita esclusivamente dal corpo del viscere,

mentre tanto il suo collo che il suo corpo vedeansi aver subito un notabile allungamento. La vessica era rimasta in sito dietro la sinfisi.

La fig. 3 permette di apprezzare il notato allungamento sofferto dall'utero, il di cui tessuto è marcatamente rammollito. Nè questa è la prima volta che mi avvenne l' osservare, che lo sviluppo dell' utero, tanto nel senso della sua lunghezza, come negli altri suoi diametri, è a ritenersi non altro che un modo d'ipertrofia di quest'organo, ipertrofia a cui aggiungesi costantemente un rimarchevole rammollimento di tessuto. La qual considerazione è di tale importanza pel diagnostico, che quasi potrebbe dirsi non esser possibile la malattia dell' utero in discorso, quando il viscere ritenesse quella consistenza che è propria di un utero che non ha subito spostamento di sorta.

Farò quindi rimarcare nel caso di che si tratta, come l' orifizio del muso di tinca, figura 3, considerato tanto per rapporto alla sua strettezza, come per la sua disposizione, circolare, si trovasse quale suole essere nelle donne che non hanno avuto figli; circostanza che può legarsi col presunto vizio di conformazione delle trombe e delle ovaja.

Considerazioni generali.

Gli autori dividono le ernie dell'utero in quelle che avvengono durante la gravidanza, ed in quelle che han luogo fuori di questo periodo.

Come un esempio delle prime citasi la osservazione di Sennert, di cui ecco qui il transunto. Una donna gravida, ajutando il suo marito, bottajo, a curvare una pertica che dovea servir di cerchio ad una botte, fu colpita nell' inguine sinistro dalla estremità della pertica stessa. Dopo qualche tempo comparve un' ernia, costituita dal-

l' utero, il quale aumentò di volume fino al nono mese. Fu deciso, che bisognava estrarre il feto per mezzo di una incisione, ciò che infatti fu praticato. L' ammalata morì istantaneamente nel ventesimo giorno dalla sofferta operazione, ed il bambino vivse nove anni. — Citasi ancora altro caso, riportato da Fabbrizio d'Hilden, e che ha per soggetto una donna incinta per la nona volta, la quale, fino dai primi tempi della gravidanza, presentava all' inguine sinistro, un tumore, che era andato gradatamente aumentando di volume ed era sceso fino alle ginocchia. Un consulto tenuto su questo caso portò alla determinazione di estrarre il feto per mezzo di una incisione praticata sull' utero. La donna morì nel terzo giorno, ed il bambino, dopo alcuni mesi.

Alla lettura di queste osservazioni ne comprendo un sentimento penoso di dolore, e non poco ne fa maravigliare il trovar riportati, senza critica alcuna, simili fatti da gravissimi autori, quasi fosse veramente dimostrato trattarsi in essi di ernia uterina, e che i praticati espedienti fossero i soli commendevoli. In quanto a me, dirò primieramente, non creder punto alla esistenza dell'ernia dell' utero pregno del prodotto del concepimento, nè tampoco alla possibilità della formazione di detta ernia, durante il periodo della gravidanza. Ed aggiungerò inoltre, ammessa pure la possibilità di questa ernia, non essere punto lodevole l' indicato trattamento curativo, mentre l' utero, in simili casi, spostato, non ostante che tolto al concorso dell' azione delle pareti addominali, può benissimo bastare da per se stesso alla effettuazione del parto.

Debole ausiliario infatti al compimento del parto aver si deggiono le pareti addominali, notabilmente distese, come lo sono, nello stato di gravidanza; e ciò soprattutto nelle donne che han più volte partorito, nelle quali dette pareti sono talmente assottigliate, che quasi sembra tal-

volta, sieno rimasti a nudo gli organi da esse coperti. Ed io farommi lecito di opinare, che, nei casi surriferiti, l' utero dovea sempre trovarsi contenuto nella cavità addominale, e solo le pareti di questa cavità, essendo in uno stato di completa inerzia, doveano esser quelle che costituivano il preteso sacco erniario, senza che, appunto per la loro contratta tenuità, si lasciassero riconoscere.

Ora, se l' ernia dell' utero non può effettuarsi nello stato di gravidanza, ne conseguita, che l' utero spostato non può essere un ostacolo al concepimento, e che solo tale addivenir potrebbe, ove esso si sviluppasse fuori dell'addome; avvenimento, che sempre ignorasi, se una qualche volta sia stato riscontrato.

L' ernia dell' utero, fuori del periodo della gravidanza, è un fatto acquistato alla scienza (*), e che vien messo fuor di dubbio tanto dalla osservazione, che è il soggetto della tavola III, come da quella dello Chopart, e dalle altre due, che l' illustre Lallemant raccoglieva alla Salpetrière.

Ecco il transunto di queste ultime osservazioni.

Sul cadavere di una donna in età di circa cinquanta anni, Chopart (*Traité des maladies chirurgicales*, t. II, p. 39) riscontrò l'utero che esciva, quasi in totalità, insiem colla tromba e coll' ovaja sinistre, dall' anulo inguinale dell' istesso lato. Contenuto in un sacco erniario larghissimo, mostravasi questo viscere di un volume più piccolo dell' ordinario, rotondeggiante, oblongo, più stretto corrispondentemente all' anulo, pallido, flaccido e presentante, nel suo fondo, dei lembi membranosi, i quali sembravano resultare dal distacco dell' epiploon.

Quindi, Lallemant consegnò nelle Memorie della Società medica d' emulazione (3.° anno, pag. 323), il fatto

(*) Vedete. *Traité des maladies de l' uterus et de ses annexes*, par Madame Boivin et Ant. Duges, Paris, 1833, t. I, p. 168 et suiv.

seguente: Una donna, di mestiero lavandaja, nella sua età di cinquanta anni, vide formarsi un tumore all' inguine destro. Questo tumore dolente, in principio, divenne, in seguito, insensibile; era di una lunghezza di quattro in cinque dita trasverse ed avea una forma di pera; durissima era la sua base, che discendeva fino al gran labbro corrispondente, molle la sua estremità, che trovavasi in rapporto coll'anulo. Questa donna essendo morta, all' età di settantun anno, per malattia di petto, Lallemant ne fece la sezione. Trovò entro un sacco erniario a grosse pareti, l' intiero utero ed insiem con esso la tromba e l'ovaja del lato destro; tanto l'ovaja che la tromba sinistre mostravansi applicate sulla parte esterna dell' anulo. La vagina, tenendo dietro all' utero, presentava una leggera obliquità e comprimeva contro il pube la vessica orinaria, che avea capacità minore dell'ordinario. Tanto la parte superiore del canal vaginale come il muso di tinca che da detta parte resta abbracciato, aveano, del pari, sorpassato l' anulo.

In un altro caso, che il Lallemant consegnò nei *Bullettini della Facoltà di medicina di Parigi*, 1816 (t. I, p. 1.), e che ha per soggetto una donna in età di 82 anni, il tumore esisteva fino da quarant' anni. Situato all' inguine destro, questo tumore avea cinque pollici di lunghezza; la sua forma era di una piramide a tre facce, una delle quali anteriore, un' altra posteriore poggiando sulla coscia destra, la terza interna e che sorpassava la vulva di qualche pollice. La base corrispondeva in alto, la sommità in basso, ed il tumore era più largo nella sua parte media, di quello che alla sua base. La sua direzione era obliqua da destra a sinistra e dall'alto in basso. La cute avea talmente ceduto, che vedeasi formare come una vera borsa pendente tra le cosce. Portato il dito al di sopra il tumore, riscontravasi l'anulo inguinale nello stato normale, e immediatamente al di sotto

di esso, scorgevasi l' arcata crurale. Alla dissezione del tumore riscontrossi che le parti da cui veniva esso costituito, erano situate dietro il ligamento del Falloppio. E queste parti erano l' utero, le ovaja, le trombe uterine, una porzione della vagina, due cordoni distinti dell' epiploon, finalmente, due cisti o forse delle idatidi. La vessica ed il retto conservavano la loro normale situazione.

Premettendo, che gli autori han, nelle loro descrizioni, completamente diviso le ernie delle ovaja dalle ernie dell' utero, annunzierò qui, come i molti fatti da me osservati alla Salpêtrière ed altrove, indussermi ad ammettere sulle ernie dell'utero le seguenti teorie: 1.° l'ernia dell'utero è consecutiva ad un'ernia dell'ovaja e della tromba, per cui, solo in forza di una specie di attrazione, l'utero resta spostato. È prova di ciò l'osservare, che nelle ernie dell'ovaja e della tromba l'angolo corrispondente dell' utero è portato dietro l'orifizio interno del tratto inguinale ed anche resta impegnato in questo stesso orifizio, mentre l'utero rimane sformato e subisce una specie d' allungamento operatosi sul detto angolo. Ora, se vera è questa teoria, l' ernia dell' utero dovrà sempre essere unita all' ernia dell' ovaja e delle trombe; e mentre, nel primo periodo dell' ernia uterina, avrassi con essa compresa solo un' ovaja ed una tromba, nel secondo periodo, cioè allorquando l' utero resta spostato fino alla totalità del fondo, verranno comprese ambedue le ovaja e le due trombe; del primo caso ne presenta un esempio la osservazione riportata dal Lallemant. 2.° L'attrazione dell' utero per le ovaja e per le trombe spostate spiegasi perfettamente tanto per le connessioni intime di queste appendici, che agiscono sul viscere alla maniera di corde, quanto per la disposizione anatomica, la quale sembrami non aver bastantemente ancora fissata l'attenzione degli osservatori, e che è la seguente: l'ovaja e la tromba spostate trovansi costantemente fissate sulla parete poste-

riore del sacco erniario. Queste parti non si spostano mai senza il ligamento largo che le sostiene anco, dal che l'aumento del socco erniario si fa anco in parte, a spese del ligamento largo, nuova sorgente d'attrazione dell'utero.

Se le qui esposte teorie ponno aver forza di verità, lo studio delle ernie delle ovaja e delle loro cause predisponenti applicasi necessariamente alle ernie dell' utero, e le ernie delle ovaja potrebbero allora venir considerate come il primo grado di uno spostamento, di cui l' ernia dell' utero costituirebbe l' ultimo termine.

Ora, la presenza del canale di Nuck e la sua persistenza anche in alcune donne avanzate in età, sembrami stieno a spiegare, in parte, non solo la frequenza dell'ernia inguinale nella donna, frequenza molto più grande di quello comunemente si crede, ma puranco l' ernia congenita, l' ernia accidentale dell' ovaja: e questa presenza e persistenza del detto canale danno egualmente ragione della possibilità dell'ernia inguinale congenita dell' utero e dell' ernia inguinale accidentale di quest' organo, anche in un'età avanzatissima. Quindi, la posizione delle ovaja, delle trombe e del corpo dell' utero al di sopra del livello dello stretto superiore nei neo-nati, spiega il perchè le ernie delle ovaja sonosi più di frequente osservate nei primi tempi della vita, di quello che, nell' età adulta e nella vecchiezza.

Fascicolo 67.

MALATTIE DEI NERVI.

(Tavola I.)

Spiegazione delle figure.

La figura 1 rappresenta i dettagli della dissezione di una cicatrice, resultante dalla amputazione del braccio, al di sotto della sua parte media.

La cicatrice C della pelle P, P, aderiva intimamente alla estremità inferiore U dell' umero, il quale terminavasi in un rigonfiamento spungioso. L' arteria umerale A, la vena umerale V presentavano una notabile diminuzione di calibro.

Le estremità di tutti i nervi, rimasti divisi nella amputazione, offrivano dei marcati rigonfiamenti, i quali pure facevansi avvertibili a traverso la pelle, prima che avesse avuto luogo la dissezione. I più considerevoli tra questi rigonfiamenti appartengono al nervo radiale R C. Il rigonfiamento spettante al nervo mediano sembrava estendersi fino ad una certa altezza sul d'avanti di questo nervo medesimo.

Ed in quanto alla loro struttura questi rigonfiamenti gangliformi, non offrivano alcun che di rimarchevole, venendo unicamente costituiti da un tessuto fibroso grigiastro, in mezzo al quale andavano a perdersi e come a sparpagliarsi i filamenti nervosi.

Riflessioni. Assai difficile riescirebbe lo stabilire il perchè le cicatrici dei nervi che restano divisi nelle am-

putazioni presentino costantemente un rigonfiamento gangliforme; su di che unicamente come spiegazione ipotetica avanzeremo, che forse gli attriti e le pressioni alle quali, in simili casi, van sottoposte le estremità nervose, contribuiscono, in parte, alla formazione di detti rigonfiamenti gangliformi; e tanto più ove per poco si consideri, che nelle esperienze fatte sugli animali viventi, la sezione dei nervi, praticata nella continuità degli arti con perdita o no di sostanza, dà per resultato delle cicatrici poco, o, talvolta, punto rigonfiate. Che ove si ricercasse, se detti rigonfiamenti gangliformi possano riescire di un mezzo a proteggere le estremità nervose, senza pronunziarmi su ciò in un modo assoluto, mi limiterei solo a richiamare il fatto, che, inversamente a quello che osservasi accadere nei vasi arteriosi e venosi, i nervi attinenti ad un arto amputato ed i quali per conseguenza hanno una sfera d' azione sommamente ristretta, non presentano una diminuzione sensibile nel loro volume.

La fig. 2 rappresenta un tumore sferoidale del volume di una piccola noce, sviluppato sul tragitto ed a spese del nervo radiale N R, nel punto del passaggio di questo nervo tra il muscolo lungo supinatore ed il brachiale anteriore. Il lungo supinatore poi assottigliato vedeasi respinto all' infuora dal tumore stesso, sul quale modellavasi. Il sunnominato nervo sembrava interrotto, corrispondentemente al tumore, ma moltissimi dei filamenti che lo costituiscono, erano stati rispettati nella loro continuità, poichè, sebbene tra loro sparpagliati, pure potevano seguirsi lungo l' intiero loro tragitto, alcuni anteriormente altri posteriormente al tumore, che da niuno di essi venia attraversato. Solo eranvene alcuni che andavano a perdersi nell' inviluppo fibroso del tumore.

La fig. 2 mostra il tumore visto dalla sua faccia anteriore. Nella fig. 2' esso presentasi per la sua faccia posteriore.

La fig. 2" lo dimostra diviso; era esso molle, bianco, senza un notabile sviluppo vascolare, e di natura encefaloide. Il soggetto su cui fu riscontrato detto tumore, proveniva dall' anfiteatro della Scuola pratica; ma niuna notizia fummi dato raccogliere sulla malattia per la quale era egli mancato alla vita. Probabilmente altro essa non era stata che un cancro risiedente su qualche parte del corpo, ed il descritto tumore non altro che uno dei resultati consecutivi alla infezione cancerosa.

Le figg. 3 e 3' rappresentano un frammento del nervo (non so quale) in preda ad una rimarchevole alterazione.

Nella fig. 3' vedesi questo rappresentato, prima che fosse stata praticata la dissezione e sotto differenti aspetti, nel quale stato egli offre un rigonfiamento duro, gangliforme. Quindi, dalla consecutiva dissezione venia addimostrato, (fig. 3) che ciascun filamento nervoso riteneva il suo particolare rigonfiamento. Assai mi duole, di non aver sottoposto questo nervo alla analisi per mezzo dell' acido nitrico; poichè egli è assai probabile, che io avrei, con tal mezzo, riscontrato nel centro di ciascuno dei detti piccoli rigonfiamenti il tessuto proprio del nervo atrofizzato ma non distrutto, e forse senza alcuna notabile alterazione.

Le figg. 4 e 4' rappresentano un tumore encefaloide sviluppato sulla branca collaterale interna del nervo mediano N C, destinata al dito indicatore. Tutti i filetti nervosi sono stati respinti sul d' avanti del tumore.

Nella fig. 4' quest' istesso tumore si presenta aperto: conteneva esso un grumo sanguigno, ciò che suol frequentemente riscontrarsi negli encefaloidi. Mi vien riferito, che il soggetto a cui apparteneva questo pezzo patologico, presentava un gran numero di tumori cancerosi nelle diverse parti del suo corpo.

Riflessioni. L' anatomia patologica dei nervi può dirsi

sempre all' oscuro. I suoi pochi progressi tengono, da un lato, alla poca frequenza delle lesioni di questo sistema, da un altro lato, al non essere i nervi generalmente studiati se non che sulla loro superficie. Mancossi fino ad ora, per così dire, di farne la dissezione; poichè nella dissezione di un nervo comprendesi lo studio dei cordoni nervosi e dei filetti che lo costituiscono, lo studio del nevrilemma e quello del tessuto proprio.

Dietro le ricerche anatomiche a cui su tal soggetto io mi dedicava, poteva stabilire: che le lesioni anatomiche dei nervi non risguardano unicamente la fibra nervea stessa, ma interessano pure il nevrilemma, il tessuto cellulare sieroso ed il tessuto adiposo, che riscontrasi abbondantemente nella spessezza di ciascun cordone nervoso; di più, che il tessuto proprio del nervo non è suscettibile che d' ipertrofia e d' atrofia.

L' atrofia dei nervi presenta molte gradazioni e molte forme, tra loro assai bene distinte. Questa atrofia rendesi apprezzabile non dal volume del cordone nervoso, ma dal volume e dal colore del tessuto proprio del nervo. Così, nelle molte dissezioni dei nervi ischiatici da me fatte, colla più grande accuratezza su degli individui, che erano periti per antiche paraplegie, io riscontrava detti nervi aver conservato apparentemente il loro volume, intanto che al di sotto il nevrilemma d'inviluppo mostravasi rimarchevole quantità di tessuto adiposo, interposto tra i filetti, i quali erano sensibilmente diminuiti di volume, e nella loro dissezione presentavano un tessuto proprio esso pure di un volume assai minore del naturale, ed un colore grigio quasi trasparente, del tutto diverso dal color bianco-latte, che è proprio del tessuto nerveo nello stato d'integrità. Che se per la somma tenuità di questi filamenti la quale non sorpassa il filo del baco da seta, si volesse qui affacciare esser troppo difficile lo stabilire la loro diminuzione di volume, sarebbe bastan-

temente provato il nostro asserto dall'osservare, che detti filamenti insieme riuniti formano un volume assai più piccolo, comparativamente a quello che da essi resulta in altro nervo, che non sia andato soggetto a cause d' atrofia.

Nel più avanzato grado di atrofia, il nervo non presenta più la disposizione filamentosa, ma trovasi invece ridotto ad un tessuto trasparente, grigiastro, lineare e simile ad una gelatina concreta. Tra tutti i nervi il nervo ottico è quello che più frequentemente degli altri presenta l' atrofia portata al suo massimo grado; nè le particolarità di struttura di questo nervo costituiscono un ostacolo perchè possa venire esso considerato come il tipo della atrofia dei cordoni nervosi. Vedesi questa incominciare, ora, dalla estremità periferica, ora, dalla estremità centrale; le più spesse volte però, dalla estremità centrale, e, solo, dalla estremità periferica nei casi di cecità per contusione dell' occhio o per disorganizzazione consecutiva a processo di flogosi.

Una delle cause le più frequenti di atrofia dei nervi è la compressione, o, meglio, la distensione di essi prodotta da un tumore sviluppato, sia, in prossimità, sia, nella sostanza di essi. In questi casi, puo essa andar tant' oltre, da portare la completa disparizione del nervo, accadendo allora, prima l'appianamento del cordone nervoso che si riduce come in forma di nastro, quindi, lo sparpagliamento dei suoi filamenti, il di cui tessuto si fa di un color grigiastro, finalmente il loro completo annullamento.

Le alterazioni, che il più di frequente si sviluppano sul tragitto e nella spessezza dei cordoni nervosi, riduconsi alle cisti sinoviali, ai piccoli corpi fibrosi gangliformi. Nè son poco frequenti i casi nei quali sottoposti a delle pressioni considerevoli, i nervi han presentato dei rigonfiamenti gangliformi, i quali altro non sono che il resultato dell' ispessimento del nevrilemma.

La materia tubercolare può ella svilupparsi entro la sostanza dei nervi? Se non entro di essi, attorno di essi, più volte, la mi si è presentata, e segnatamente, nel nervo diaframmatico di alcuni tisici, essendomi anche trovato in un caso di questo genere a riscontrare detto nervo immerso in una massa tubercolosa e presentante una mancanza di continuità. Fu rimesso alla Società anatomica dal sig. Nelaton il cervello di un bambino di dieci in dodici anni, nel quale tutti i nervi della base del cranio presentavano, con tutta evidenza, uno strato sottile di materia tubercolare, irregolarmente disposta attorno la loro origine.

La degenerazione cancerosa dei cordoni nervosi è rarissima a riscontrarsi. Vediamo infatti i nervi del plesso assillare, tuttochè circondati da ogni banda, da masse cancerose esistenti nel cavo dell' ascella, resistere a questa degenerazione, ed abbenchè talvolta confusi colle masse degenerate, presentare nella loro dissezione il tessuto proprio rimasto intatto. Nè per anco è ben constatato, se la loro completa disparizione debbasi, in simili casi, alla completa loro atrofia, anzi che sieno a ritenersi distrutti dalla degenerazione in discorso.

Quindi, dominando la infezione cancerosa, quando, cioè, tutti i tessuti impregnati, per così dire, dal vizio canceroso, presentano dei tubercoli cancerosi, solo questi non riscontransi nel cervello, ed anche più raramente nella midolla spinale e nei nervi; ragione per la quale volli io presentare come una singolarità i tubercoli cancerosi sviluppati nella spessezza dei nervi mediano e radiale.

Altro caso anche più straordinario dei testè indicati, fu da me osservato in una donna della Salpetrière, la quale attaccata da cancro alla mammella, andò soggetta a tutti gli sconcerti di una nevralgia faciale la più dolorosa. Avea questa nevralgia il carattere particolare di

estendersi non lungo il tragitto nel senso verticale delle branche del quinto pajo, ma invece, lungo il tragitto nel senso orizzontale dei filamenti del nervo faciale. Quindi, ad essa si aggiunse, in breve, la emiplegia faciale incompleta, la quale manifestossi successivamente nelle diverse sezioni del nervo faciale stesso, invece di attaccarne simultaneamente tutte le sue diramazioni. La qual serie di fatti riteneva io essere unicamente il prodotto di un tumore canceroso sviluppatosi sul tragitto del nervo faciale. Intanto, la consecutiva necroscopia mostrava tutte le ramificazioni del nervo faciale ridotte come nodose e, per così dire, avviluppate da una guaina cancerosa, di diversa grossezza. Nell' atto che io disponevami a far disegnare il pezzo, il mio preparatore proponendosi di seguitare il nervo faciale a traverso la rocca, ed avendo immerso, a tale effetto, tutta la testa nell'acido nitrico diluto, effettuossi allora la intiera dissoluzione del tessuto canceroso insieme col nevrilemma, per cui, non restando che la sostanza nervosa propriamemte detta, ebbesi luogo di osservare, che essa non differiva, in conto alcuno, dalla sostanza nervosa del nervo faciale del lato sano.

MALATTIE DELLA PROTUBERANZA ANULARE E DELLA PROTUBERANZA SPINALE.

(Tavola II.)

Le figure di questa tavola rappresentano delle protuberanze anulari e delle protuberanze spinali appartenenti a dei soggetti, sui quali manco affatto di notizie istoriche; per cui detti pezzi non ponno interessare se non che sotto il punto di vista dell' anatomia patologica.

La fig. I rappresenta un tumore di natura cancerosa, comprimente la protuberanza spinale a destra, la quale, senza essere alterata nella sua struttura, mostravasi come scavata per riceverlo.

Nelle lesioni dei centri nervosi per compressione ammetter potrebbersi due periodi ben distinti: un primo periodo, nel quale il tessuto depresso non è andato soggetto ad alcuna alterazione di struttura; un secondo periodo, in cui detto tessuto si è fatto sede di rammollimento, d' infiammazione. Variabilissimi sono i fenomeni morbosi che resultano dalla compressione esercitata dal tumore, ciò che deesi riportare, non solo, al volume ed alla sede del tumore stesso, ma alla direzione, puranco, secondo la quale si effettua la compressione. Il non aver tenuto conto di questa ultima ciscostanza ha portato, a quello io ne penso, al non poter conciliare un certo nu-

mero di fatti, alcuni dei quali sembravano stabilire, che il cervello avesse sostenuto impunemente e senza che ne fosse avvenuta paralisi alcuna, una compressione sommamente valida, avuto riguardo al volume del tumore; mentre altri aveano dimostrato, che la compressione la più discreta, a circostanze d' altronde eguali, era stata sufficiente a indurre una completa paralisi.

La fig. 2 rappresenta *una apoplessia capillare* della protuberanza anulare e della protuberanza spinale. In queste parti ammalate osservasi, indipendentemente dallo stravaso sanguigno, aumento notabile di volume e rammollimento bianco senza alcuna alterazione di colore, ossia la esistenza della apoplessia capillare o rammollimento rosso degli autori ed il rammollimento bianco. Fatto è questo idoneo a provare, nel più chiaro modo, che le dette alterazioni sono a ritenersi come due alterazioni distinte; mentre, d' altro lato, ben poco attendibile riesce la objezione che il rammollimento bianco e l' apoplessia capillare costituiscono non altro che due periodi dell'istessa alterazione; poichè, primieramente, non è punto dimostrato, che il rammollimento rosso si faccia in seguito al rammollimento bianco; quindi, che ove uno stravaso sanguigno abbia avuto luogo in qualunque siasi parte, riscontransi sempre delle tracce indelebili di esso, manifestantisi per un colore bruno, o, giallo aranciato, tracce le quali mancarono sempre, ove si vide esistere vero rammollimento bianco.

La fig. 3 rappresenta una protuberanza anulare, pervenutami dal sig. Dott. Lenoir, aggregato della Facoltà. Veramente straordinaria è la deformità che han subìto tanto la detta protuberanza, come la protuberanza spinale, e assai ne incresce l'esser rimasti mancanti di qualunque notizia sui sintomi osservati al letto del malato.

Ora, questa protuberanza anulare insieme colla pro-

tuberanza spinale mostransi sezionate nella fig. 3'. In questa sezione altro non scorgesi che un tessuto bianco omogeneo, ciò che mi dà a credere, quantunque non con assoluta certezza, che l' alterazione di che si tratta, consistesse in una degenerazione encefaloide.

La fig. 4 rappresenta una leggiera e molto circoscritta apoplessia capillare della protuberanza anulare.

La poca frequenza delle lesioni della protuberanza anulare e della protuberanza spinale è la cagione per cui ha fatto ancora sì pochi passi l' anatomia patologica e la clinica delle malattie di queste parti. Avvertirò frattanto, che la lesione della protuberanza spinale può darsi, ora, isolata, ora, congiunta a quella del rimanente tratto della spinal midolla. (*)

Come idoneo a portare una qualche luce su questo punto di scienza riporterò qui un fatto da me osservato nel 1822, e che io già, non ha guari, pubblicava. (**)

Fummi presentato un bambino in età di quattro anni nello stato seguente: debolezza generale, che rende impossibile la stazione, per cui il bambino o lo si porta sulle braccia o lo si fa giacere in letto; movimenti volontari degli arti, ma non precisamente corrispondenti all' impero della volontà ed effettuantisi con marcata fiacchezza. Difficilissima è la deglutizione, segnatamente quella dei liquidi, parte dei quali soltanto scende fino nello stomaco, ritornando il rimanente per la bocca e talvolta ancora per le narici. Lentissima l' articolazione dei suoni; la voce bassa e grave. Il piccolo ammalato articola distintamente ma ad una sillaba per volta. La respirazione lenta, impossibile nella posizione orizzontale, sia pure

(*) Vedete Billard *Traité des maladies des enfans nouveau-nés*, 3 *édition, augmentee par M. Ollivier* (d' Angers), Paris. 1837, in-8, page 641.

(**) *Nouvelle Bibliothèque médicale*, 1825, tome IX, page 314.

che la testa resti sollevata da molti guanciali. Impossibile pure riesce il farlo addormentare, a meno che non lo si faccia riposare sulle braccia ed in una attitudine, in cui la faccia stia appoggiata sulla spalla della persona che lo porta, ed il tronco resti verticale. Ed ogni volta che egli sembri profondamente addormentato, se provisi a metterlo in letto, ecco che subito si risveglia per tornar nuovamente a prendere la posizione accennata. Del rimanente, la intelligenza di questo bambino è molto al di sopra di quella che suole ordinariamente osservarsi nell' età di quattro anni. La nutrizione eseguivasi perfettamente, il suo aspetto annunziava la più florida salute. Questo stato datava fino da tre anni addietro, epoca nella quale, in seguito a delle cadute, questo bambino era stato sorpreso da convulsioni, che si erano, più volte, riprodotte ad epoche irregolari ed aveano fatto credere alla esistenza della epilessia.

Questo stato morboso, che io riteneva affatto al di sopra dei soccorsi dell' arte, avea per me la sua causa efficiente nella lesione della protuberanza anulare e sue annesse parti, lesione, probabilmente, consistente, sia, in una compressione esercitata da qualche tumore, sia, in una alterazione del tessuto proprio della protuberanza stessa. Cinque o sei mesi dopo, questo bambino morì come asfisso, in tutta la pienezza della intelligenza ed avendo perso la facoltà di articolare la voce.

Alla consecutiva necroscopia, trovai i corpi olivari induriti come una cartilagine, senza alcun cangiamento di colore nè aumento di volume. Della stessa alterazione partecipavano il peduncolo sinistro o destro che fosse, ed i tubercoli mammillari. Il resto della massa encefalica era nel più perfetto stato d' integrità, come pure la porzione di midolla spinale al di sotto ed a lato dei corpi olivari, porzione la sola che mi fu permesso di esaminare estraendola pel foro occipitale.

Riflessioni. — Ove per poco si consideri, che i nervi grande ipoglosso, glosso-faringeo e pneumo-gastrico, nascono, il primo, dal solco che separa le piramidi dai corpi olivari, il secondo, dai corpi restiformi a lato del solco che gli separa dai corpi olivari, non sarà più a maravigliare il notabile indebolimento che erasi indotto: 1.° nell' azione del polmone, il quale riceve quasi tutti i suoi nervi dal pneumo-gastrico; 2.° in quella del velo del palato, della faringe e della laringe; 3.° in quella della lingua, di cui il grande ipoglosso è il nervo motore; 4.° finalmente, in quella di tutti i muscoli del corpo, poichè la lesione della protuberanza spinale esercitar deve la sua influenza sulla totalità della midolla, considerata come organo di trasmissione degli ordini della volontà ai muscoli. Quindi inevitabile era l'asfissia, ed io infatti avea vaticinato ai genitori del piccolo ammalato, che più presto o più tardi, avrebbero avuto il loro figlio istantaneamente tolto di vita.

In qualche caso una compressione esercitata sulla protuberanza spinale per lo spostamento dell'atlante sull'occipitale, la quale spiegavasi più su di un lato che su di un altro, dette luogo alla emiplegia.

Resulta da un certo numero di fatti, che le lesioni della protuberanza spinale simulano, fino a un certo punto, quelle della protuberanza anulare e quelle pure dell' encefalo. Da quella parte infatti traggono origine non solo l' ottavo ed il nono pajo dei nervi, ma il quinto pajo pur anco; e forse unicamente in essa presenterassi, un giorno, la origine vera delle altre paja dei nervi craniensi.

A bene apprezzare le lesioni della protuberanza spinale uopo è decomporla nei suoi elementi anatomici, come, per apprezzar quelle della protuberanza anulare o piuttosto dell' istmo dell' encefalo, richiedesi il riportare alla memoria le disposizioni di tessuto, senza

la di cui cognizione caderebbesi facilmente nell' errore di attribuire alla protuberanza anulare quelle lesioni che le sono affatto estranee (Vedete, per la struttura di questa parte, *Anatomie descriptive*, tome IV, pages 592 et 610).

MALATTIE DELLA MIDOLLA SPINALE.

(Tavola III.)

Paraplegia sommamente dolorosa. — Ciste idatica, sviluppata nel canal vertebrale tra la dura-madre e le lamine delle vertebre. — Compressione e suppurazione della midolla.

Se vi han delle paraplegie suscettibili di guarigione, queste son certo quelle che resultano dalla compressione della midolla per una causa suscettibile di remozione. Tale è la paralisi consecutiva allo spostamento delle vertebre, od alla raccolta del pus della carie nella malattia conosciuta sotto il nome di malattia di Pott.

Tutte le altre paraplegie che resultano da una alterazione più o meno profonda del tessuto della midolla e che discendono da una causa di compressione inamovibile, riescono affatto inattaccabili da qualunque siasi mezzo curativo, e disgraziatamente, la maggior parte dei casi di tal genere di lesione appartengono a questa ultima categoria.

Ebbi io occasione, non ha guari, di osservare alla Salpêtrière un caso di paraplegia dolorosa prodotta da una ciste acefalociste, primitivamente sviluppata tra la colonna vertebrale e la dura-madre, la quale erasi fatta strada tra due apofisi spinose, per svilupparsi al di fuori della colonna vertebrale sotto i muscoli spinali. In que-

sto caso non posso a meno di confessare il rimprovero di cui sentomi degno, per non aver prestato alcun soccorso alla ammalata che ne era il soggetto, essendo pienamente convinto, che se all'epoca del suo ingresso nello spedale, allorquando, cioè, il tessuto proprio della midolla non era rimasto attaccato nella sua struttura, avessi io bene stabilito il diagnostico, forse colla apertura della ciste riescito sarei a salvarle la vita. Possa almeno questo fatto non esser perduto per la scienza e soprattutto per la terapeutica, oggetto costante e principale delle mie studiose fatiche. Eccone la descrizione.

Pelletan, in età di 38 anni, viene ammessa alla infermeria, li 3 luglio 1839, ammalata di paraplegia. La sua costituzione è fortissima, animato il suo colorito, perfetta la nutrizione, per cui riesce veramente penoso il contrasto tra la freschezza e floridezza della più brillante salute, con una lesione locale di tanta estensione da togliere la metà del corpo all' impero della volontà. Frattanto la paralisi degli arti inferiori era completa in quanto al movimento volontario. La miotilità vi si manifestava solo per delle scosse dolorose involontarie.

In contrapposto a questa assenza di movimenti volontari, esistono dolori intensissimi, continui, ai piedi, alle gambe, alle cosce ed ai reni; sembra alla ammalata di esser divorata da un ardente fuoco. Sommamente dolorosi riescono tanto l' azione di sollevare gli arti inferiori, come il più piccolo movimento che venga loro impresso. Di più, il semplice contatto determina come un torpore od un formicolio dolorosissimo, il quale estendesi dal punto su cui ha avuto luogo il contatto, fino a tutta la lunghezza dell' arto inferiore. Il solleticare la pianta del piede, mezzo importante di esplorazione, non provoca alcun movimento, ciò che suppone non l'assenza della sensibilità, ma quella della miotilità, poichè detto solletico ai piedi viene avvertito dalla ammalata come

un senso di dolore. La lentezza della percezione delle facoltà tattili, da me osservata in molti altri paraplegici, mancava affatto in questo caso.

Proponendomi la ricerca della condizione morbosa a cui teneva la paraplegia, mi accingo, secondo soglio fare in questo genere di mali, all' esame della colonna vertebrale: faccio scorrere il dito lungo le apofisi spinose, sola parte della vertebral colonna accessibile ai nostri mezzi di osservazione; di principio, nemmanco la benchè minima inclinazione della spina; ma estendendo più oltre le mie indagini, trovo finalmente, corrispondentemente alla dodicesima vertebra dorsale ed alla prima lombare, un punto molle, depressibile, del diametro di una moneta di dieci soldi, offrendo al dito la sensazione di una specie di vuoto, limitato da un ribordo osseo evidentemente formato dalle apofisi spinose, di modo tale che non tardai gran fatto a venir nell' idea, che questo divaricamento delle apofisi spinose altro non fosse che il vestigio di una spina bifida incompletamente guarita; tanto più, che l' ammalata stessa, interrogata su questo particolare, asseriva positivamente, essere stata su di lei osservata questa morbosa disposizione fino nella sua più tenera età.

Sempre più convinto del mio concetto, faccio tossire l' ammalata, onde osservare, se, come nella spina bifida accade, la espirazione eserciti una qualche influenza sulla piccola prominenza molle e depressibile; ed infatti sembrami avvertire, a ciascuno sforzo di tosse che fa l' ammalata, una leggera impulsione sul dito applicato sulla indicata prominenza. Vero si è però, che questa sensazione non è così pronunziata che su di quella soltanto possa stabilirsi un diagnostico positivo. Nè tampoco poteansi rintracciare le cause della paraplegia nei commemorativi, i quali riducevansi ai seguenti.

Maritata a diciannove anni, questa donna avea par-

torito due volte felicemente. Avendo contratto una blenorragia dal suo marito, era essa stata curata con un liquore, che sembra essere stato quello del Vanswiéten. Fino da tre anni avea cominciato a soffrire di dolori sordi alla regione lombare e di debolezza negli arti inferiori. Quindi, un anno addietro, volendo sollevare una conca piena di panni umidi e per conseguenza assai pesa, ebbe a provare una distrazione lombare, che le fu causa di dolore vivissimo. A questa epoca ed a questa circostanza l'ammalata fa rimontare la origine dei dolori acutissimi ai reni, che, fino da quell'epoca, non l'hanno mai abbandonata. In seguito, il moto di progressione divenne, mano a mano, più difficoltoso, tanto per la debolezza come pei dolori acerbi e continui, che, di principio, limitati alla regione lombare si estesero, grado a grado, a tutta la lunghezza degli arti inferiori. Ogni volta che l'ammalata provavasi a camminare, sembravale che il suolo fosse elastico sotto i suoi piedi, e le scosse convulsive che subito assalivanla, la costringevano a lasciare un esercizio che le riesciva così penoso. Le stesse scosse convulsive dolorosissime sopraggiunsero, in seguito, anche quando l'ammalata stavasi giacente in letto; e già erano cinque mesi che essa non abbandonava il decubito, allorquando si risolse di farsi portare all'Hôtel-Dieu. Collocata nella clinica del sig. Recamier, esso impiegò l'applicazione ripetuta, per ben quattro volte, del moxa sui lati del piccolo tumore, quindi le frizioni con sostanze di diversa natura ed un trattamento interno, che l'ammalata non seppe indicarci. A malgrado, però, tal metodo di cura, tanto la paralisi che i dolori fecero, ognor più, sensibili progressi. Cessarono le scosse convulsive; sopraggiunse la emissione involontaria delle orine e delle fecce, e l'ammalata fu trasferita alla Salpêtrière come incurabile.

Ivi la malattia mantennesi stazionaria pel corso di

quindici giorni. Dolori continui ai reni, alle cosce, alle gambe ed ai piedi. L'ammalata non soffre il più leggiero contatto. Morosità; cattivo umore; estrema esigenza per esser servita, che la fa ognora dolersi delle infermiere, le quali, d'altronde, non mancano di prodigarle le più assidue cure.

Delle escoriazioni si presentano, prima, al sacro, quindi, in corrispondenza dei gran trocanteri. In breve, succedono a queste delle larghe e profonde escare, prodotte dalla doppia influenza della pressione e dell'azione corrosiva delle orine, e, cosa rimarchevole! sono dolorosissime le regioni su cui dette escare risiedono. Intanto, così vivi sono i patimenti dell'ammalata, che volentieri ella incontrerebbe la morte. Nei primi giorni d'agosto, va a mancar l'appetito; diarree, nausee, vomiti, brividi quotidiani a delle ore irregolari e talvolta di una lunga durata. Alterazione profonda e rapida dei tratti della fisionomia. Integra si conserva la intelligenza.

I dolori alle regioni ove hanno sede le escare, han rimpiazzato quelli alla regione dei reni, i quali sono affatto cessati. Sonosi pure dileguati i dolori alle cosce ed ai piedi. L'ammalata lagnasi di un senso come di bruciore lungo il tratto delle gambe. Li 12 agosto: brividi di freddo di una durata lunghissima. Vomiti di un liquido verde; scomponimento dei tratti della fisionomia; perfetta la intelligenza. Completa cessazione di tutti i dolori. L'ammalata soccombe li 15 agosto, un mese e due giorni dopo la sua ammissione alla infermeria.

Necroscopia. Esaminata primieramente la regione dorso-lombare, e antecedentemente a qualunque dissezione, non solamente cadde sott'occhio il punto di depressione intermedio alla apofise spinosa della duodecima vertebra dorsale ed a quella della prima lombare, ma si fe' pure apprezzabile, lungo le due scanalature vertebrali, una oscura fluttuazione. E procedendo alla dissezione di queste par-

ti, si potè scorgere, al di sotto i muscoli lunghissimi del dorso atrofizzati e ridotti ad una sottile lamina (fig. 1 C A, C A,) un tumore molle, fluttuante, affatto libero da qualunque rapporto coi muscoli stati sollevati e che occupava le due scanalature vertebrali. La porzione di questo tumore che corrispondeva alla scanalatura sinistra era molto più considerevole di quella risiedente nella scanalatura destra. Queste due porzioni poi, riunite per mezzo di una specie d' istmo in corrispondenza delle apofisi spinose, comunicavano tra di loro, poichè infatti la pressione che su di una esercitavasi, spiegavasi pure sull'altra. La sola porzione mediana era quella che faceasi apprezzabile, durante la vita dell'individuo, mentre le porzioni laterali erano impedite a sporgere sensibilmente all' esterno, in forza della resistenza offerta loro dai muscoli, i quali aveano, in qualche modo, cooperato allo sviluppo dei tumori laterali in senso verticale. Aggiungasi a ciò, che, durante la vita, le scanalature vertebrali non eran punto sporgenti in corrispondenza del tumore, e che avanti la dissezione delle parti, oscura presentavasi la fluttuazione.

Inciso il tumore, potei mettere in chiaro, che di non altro trattavasi se non se di una ciste idatica, della quale il sacco fibroso era a pareti sottili e di una rimarchevole bianchezza, e che la materia contenuta consisteva in una grandissima quantità di sacchi di acefalocisti ridotti in frammenti, e di acefalocisti vuote, non meno che di alcune acefalocisti intatte, la di cui presenza spiegava assai manifestamente la natura della lesione.

Dopo avere studiato la regione posteriore della colonna vertebrale, e prima di devenire alla apertura di detta teca spinale, esaminammo pure la sua regione anteriore, la quale non offerse alcuna specie di lesione.

Nella figura 2 si ha luogo di osservare, che il tumo-

re encistico penetrava nel canal vertebrale; che la ciste mancava affatto entro detto canale, poggiava direttamente sulla dura-madre rimasta intatta. Nel punto di comunicazione tra il tumore interno esisteva una apertura sommamente ristretta, praticata tra due apofisi spinose ed a spese di queste apofisi medesime.

La fig. 3 rappresenta la midolla spinale contenuta nella sua guaina fibrosa aperta, e che poggiava sui corpi delle vertebre. La dura-madre era andata immune da qualunque alterazione, ciò che non era a dirsi per la midolla spinale, la quale, rimasta compressa tra la ciste idatica, da un lato, e la faccia posteriore del corpo delle vertebre, dall' altro, avea dovuto subire un notabile assottigliamento, ed avea preso un colore scuro.

Nella fig. 4 si ha rappresentata la midolla spinale sezionata corrispondentemente e al di sotto alla ciste idatica. Inferiormente a quest'ultima, era la midolla convertita in un sacco purulento, ed appena uno strato del suo tessuto vedeasi rimasto tra la pia-madre ed il pus. E nel punto in cui era essa restata compressa dalla ciste, non altro vedeasi di lei che un tenue vestigio.

Le apofisi spinose e le lamine delle vertebre, tra le quali erasi fatta la comunicazione dalla porzione della ciste esterna a quella interna del canal vertebrale, erano erose, senza alcun cangiamento di colore e di un tessuto più compatto del naturale.

Analisi della materia contenuta nella ciste. — Trovai questa materia costituita da una quantità di vessichette tenute insieme da una sostanza grassa, leggermente solubile nell' etere. Le quali vessichette racchiudevano un liquido incolore, resultante da molta quantità di acqua, da gelatina, da fibrina, da sal marino (cloruro di sodio) in piccola quantità, e finalmente da delle traccie di fosfato di calce. Ed in quanto alla membrana vessicolare, essa altro non era a considerarsi se non che

della fibrina, poichè ne offriva tutte le qualità: l' acido nitrico, cioè, le facea prendere un color giallo; mostravasi come rigonfiata immersa che fosse negli acidi solforico e idroclorico, formando una assai densa mucillaggine; scioglievasi perfettamente nella potassa e nella ammoniaca, ed in questa dissoluzione non lasciavasi, precipitare dagli acidi. »

Riflessioni. Accennammo già nel corso di questa nostra Opera, come sieno a distinguersi più specie di paraplegie: 1.° cioè, le paraplegie per alterazione del tessuto proprio della spinal midolla; 2.° quelle dipendenti da compressione di quest'organo; 3.° le paraplegie acute o per infiammazione della aracnoide spinale; 4.° le false paraplegie o paralisi per immobilità e rigidità, tanto più facili a confondersi colla vera paraplegia, in quanto che, le più spesse volte, van congiunte alla emissione involontaria delle orine e delle materie fecali. Ora, non saran qui fuor di luogo alcune riflessioni sui caratteri differenziali tra la emiplegia e la paraplegia.

Nella emiplegia che sussegue alla emorragia cerebrale, il moto solo resta interessato; e non infrequentemente mi ebbe a sorprendere, in simili casi, il contrasto tra la integrità perfetta della facoltà senziente e l'abolizione completa del movimento. Luminoso esempio di cotal fatto mi si appresenta anche adesso nella mia clinica alla Salpêtrière, in una donna di cinquanta anni circa, la quale, intieramente priva del moto negli arti superiore e inferiore del destro lato, conserva però in essi la più squisita sensibilità. In questa donna non esiste deviamento apprezzabile degli angoli della bocca, ma la lingua non prestasi all' esercizio dei movimenti necessari alla articolazione dei suoni; l' ammalata fa dei replicati sforzi per parlare, ed arrossisce ove la s' interroghi, articolando continuamente la parola *stata stata*; integra però le si mantiene la intelligenza, come van dimostrando

i suoi gesti espressivi. Così, può riguardarsi come regola inconcussa, che la emiplegia consecutiva ad emorragia cerebrale, interessa il moto e giammai il senso. Canone che non è però applicabile a quelle apoplessie fulminanti, le quali paralizzano, in qualche modo il cervello in tutte le sue facoltà, nel senso, cioè, nel moto e nella intelligenza.

All' inverso della emiplegia, la paraplegia interessa essenzialmente tanto il moto come il senso, ora, esaltandolo, come nella paraplegia dolorosa, ora, diminuendolo, come nella paraplegia non dolorosa, e fino dal primo invadere della malattia, mostrasi la lesione del senso, contemporaneamente a quella del moto. Così, per mezzo di questi dati restommi agevole diagnosticare l'assenza completa di paraplegia in un caso, in cui aveansene tutte le apparenze. Trattavasi di una donna in giovine età, la quale, in seguito ad una gastrite cronica e dopo degli accessi di mania, fino da due anni, trovavasi condannata a starsi giacente in letto in una assoluta immobilità, ed era considerata come paraplegica. Più volte erasi fatto l'esperimento di tenerla alzata, ma in questa posizione, gli arti inferiori si ripiegavano sotto il peso del corpo ed erano atrofizzati, freddi e quali si presentano nella paraplegia. Finalmente, questa donna fu trasferita a Parigi. Dopo aver conosciuto che la sensibilità degli arti inferiori mantenevasi intatta, che il solleticare la pianta dei piedi trionfando della volontà della ammalata, determinava delle contrazioni brusche e vive in questi arti medesimi, che questi movimenti divenivano volontari, ogni volta che essa stanca di soffrire la molestia di questo solletico, volea sottrarvisi, io affermava, con tutta sicurezza, non trattarsi, in questo caso, di paraplegia. Ed infatti a più chiara conferma di tale esclusivo, avendo io ordinato, che a malgrado la sua renitenza, l' ammalata fosse fatta alzare, costringendola a tenersi in situazione eretta, vi-

dersi, grado a grado, gli arti inferiori, che, di principio lasciavansi strascinare dietro il corpo, e ripiegavansi sotto di esso come gli arti di un cadavere, vidersi, io dico, eseguire, poco a poco, dei movimenti volontari; nè andò molto lungi che l' ammalata coadjuvando anche da per se stessa a render più validi i nostri tentativi, trovossi in grado di venire a incontrarci alla nostra visita, testimoniandoci la più viva riconoscenza.

Così, per mezzo di reiterate prove, alle quali avrebbe ceduto la più invincibile costanza, io perveniva in una disgraziata signora inglese accusata d' impostura, a stabilire la esistenza della paralisi degli arti inferiori e quella dell' arto superiore destro, la quale da alcuni altri miei colleghi ritenevasi come una malattia simulata.

Nè questa è la prima volta che mi si è presentata cotale specie di combinazione della emiplegia colla paraplegia. Le lesioni, infatti, e le compressioni della spinal midolla ponno anche manifestarsi sotto forma emiplegica, e ciò, per esempio, quando la parte superiore della midolla resta compressa, e che la compressione spiegasi solamente su di una metà laterale di questo organo.

Tale è il caso da me riportato e reso con figure nel fascicolo 49. tav. I. La donna che ne costituisce il soggetto era emiplegica dal lato destro; ma la emiplegia interessava tanto il senso che il moto. In questo stesso caso notava io pure come una circostanza rimarchevolissima, il trovarsi, di principio, l'ammalata uniformemente paralizzata, o piuttosto, indebolita da ambedue i lati, e che solo in appresso era sopraggiunta la emiplegia. Allorquando raccolsi questa osservazione (ottobre 1832), ben poche volte aveva io potuto studiare le malattie della midolla, per cui davami a credere, andar la emiplegia necessariamente legata con una lesione del cervello.

Attualmente però, prescindendo da qualunque altro sintoma, la coesistenza della paralisi del senso e della paralisi del moto mi ha dimostrato più chiaramente la vera sede della malattia.

Ed in quanto alle emiplegie per emorragia cerebrale, mi sia qui permesso di annunziare, che ben raramente esse van congiunte alla perdita della cognizione; che nella apoplessia media non havvi mai, o quasi mai, la perdita di questa facoltà. Se i parenti o gli assistenti del malato o anche il malato stesso, parlano talvolta di perdita di cognizione, ciò avviene per la loro ignoranza sul valore esatto delle parole, poichè, ove, in simili casi, si facciano delle interrogazioni ai malati, essi sono in grado di dar conto delle circostanze le più minuziose concomitanti l' invasione della malattia, e ne ho intasi alcuni raccontarmi come essi fossero stati presi dal male, mentre si trovavano tranquillamente conversando, altri ricordarsi, esserne stati attaccati nell' atto del cibarsi, altri, infine, mentre passeggiavano o discendevano le scale.

Credei, frattanto, potere stabilire tra una emiplegia che manifestossi con perdita di cognizione, ed altra emiplegia che ebbe principio senza perdita di questa facoltà, la stessa differenza che vuolsi stabilire in chirurgia, tra i colpi sulla testa con perdita di cognizione, e quelle sull' istessa parte, senza quest'ultima circostanza. La emiplegia con perdita di cognizione è incomparabilmente più grave di quella disgiunta da questo morboso resultato. Alla prima soltanto è applicabile la dottrina degli otto ai dieci giorni d'intervallo tra gli sconcerti primitivi e quelli consecutivi alla apoplessia, dottrina, di che altrove tenni parola (*).

(*) *Dictionnaire de médecine et de chirurgie pratiques*, article *Apoplexie*. Tom. III, pag. 201 et suiv.

Che tornando ora al fatto, di cui attualmente ci occupiamo, dirò, come in esso facciasi manifesta la causa dei morbosi sconcerti nella compressione gradatamente crescente della midolla, operata dalla ciste idatica, sviluppatasi tra la dura-madre e l' arco vertebrale.

Nè con men chiara evidenza si rende palese, che detta ciste acefalociste avea ricevuto il suo primo sviluppo nel canal vertebrale, in mezzo alle numerose vene spinali, che trovansi intermedie alla dura-madre ed all'arco delle vertebre, e che in seguito, in forza appunto di un incremento sempre maggiore e indefinito che l' animava, dovuto avea questa ciste esercitare i suoi primi effetti sulla midolla; che essa avea, grado a grado, potuto sormontare la resistenza dei ligamenti gialli, i quali aveano infine ceduto alla sua incessante azione compressiva; che una volta escita dallo speco vertebrale, avea sollevato, distaccandoli nei loro punti d' inserzione, i muscoli del dorso rimasti, in seguito, atrofizzati; quindi, che la midolla era rimasta alquanto più libera, dal momento in che l' ingombro cagionato dal tumore interno era in qualche parte diminuito, per essersi quest'ultimo fatto strada al di fuora, costituendosi in tumore esterno; ma che tanto la resistenza offerta dalla ciste, come quella che presentavano le aponevrosi ed i muscoli spinali, i muscoli spinali stessi, trasformati in un tessuto fibroso, avean dovuto opporsi più o meno efficacemente alla comunicazione dei due tumori a traverso l'istmo ristretto, creatosi tra le apofisi spinose delle due vertebre, le quali avean terminato col rimaner corrose; che finalmente, a intercettare la nominata comunicazione poteva pure avere avuto parte, di quando a quando, la materia contenuta nella ciste. Da tutte le quali considerazioni se ne inferisce, a quello mi sembra, che la porzione intra-spinale del tumore avea dovuto in parte, farsi indipendente dalla porzione extra-spinale, divenendo quindi una causa di compressione sulla midolla.

In quanto poi alle acefalocisti contenute nel sacco fibroso (poichè tutte le cisti idatiche, niuna eccettuata, sono fibrose), diremo, che quasi tutte queste acefalocisti mostransi ridotte a dei resti appena apprezzabili, di cui la vera natura si rende palese per la presenza di membrane acefalocisti vuote, ma sane, e da molte acefalocisti rimaste ancora intatte. Ma quale è, domanderassi qui, la cagione per cui si ebbero distrutte quelle acefalocisti, delle quali come avvertimmo, non riscontravansi che pochi rimasugli? Può forse spiegarsi il fatto sia per una compressione alla quale detti corpi abbiano soggiaciuto, o può anche ammettersi, se pure detti corpi sono a riguardardarsi vitali, che la massa contenuta nella ciste sia unicamente il prodotto di molte generazioni di acefalocisti.

Una importante conseguenza pratica emerge poi dal testè narrato caso, e questa si è: che ove si avesse potuto diagnosticare o, piuttosto, presupporre la natura della malattia, avrebbesi agito razionalmente praticando una punzione esploratrice, o applicando della potassa caustica su quella porzione di tumore depressibile, fluttuante, intermedia alle apofisi spinose della ultima vertebra dorsale e della prima lombare, porzione, su cui era caduto il diagnostico, durante la vita della ammalata. Poichè allora, egli è evidente, che la sortita delle acefalocisti avrebbe disimpegnato la spinal midolla, e forse sarebbe stata susseguita da guarigione, supposto sempre che l'accennata evacuazione delle acefalocisti fosse avvenuta in quel periodo della malattia, in cui la midolla stessa non avesse ancora subìto alcun cangiamento di struttura.

Offre poi argomento a speciali considerazioni la circostanza, che nel nostro caso si ebbe luogo a osservare, dir voglio della paraplegia con dolore intenso delle parti. E qui nascerà la domanda, perchè esistano delle paraplegie senza dolore, ed altre che a dolore acutissimo

si congiungono. Su di ciò, autorizzato dalla sanzione di numerosi fatti, credo poter concludere, che la *paraplegia dolorosa* è, in generale, il resultato di una compressione operata sulla midolla da un tumore sviluppato, sia, nel tessuto cellulare sub-aracnoideo, sia, al di fuori della dura-madre, mentre che la *paraplegia non dolorosa* tiene ad una malattia del tessuto proprio della midolla stessa. Si concepisce, d' altronde, che la paraplegia per compressione non è accompagnata da dolore, se non che nel caso in cui la causa comprimente agisca lentamente, irritando senza interessare il tessuto proprio della midolla, come si osserva, per esempio, nella paraplegia per frattura della colonna vertebrale, per lussazione nella regione cervicale, per carie o rammollimento delle vertebre, nei quali casi si ha sempre paraplegia senza dolore. Finalmente è a notizia di ognuno esistere un periodo, nel quale si confondono insieme la paraplegia dolorosa e quella senza dolore, quando, cioè, la compressione giunge a tal grado, da portare la interruzione completa tra la porzione di midolla, che è al di sopra e quella al di sotto della causa comprimente, od anche quando questa compressione diventa causa di una alterazione nel tessuto proprio dell' organo.

Questa maniera di distinzione fondata sul dolore, vien luminosamente confermata dal fatto rappresentato nella tavola III. In esso aveva io annunziato che la causa della paraplegia consisteva in un tumore sviluppato attorno la midolla, e l'autopsia giustificò completamente il mio diagnostico. Inoltre, siccome il dolore era scomparso quasi in totalità negli ultimi giorni della vita, così rendevasi assai probabile, che l' allontanamento di tal fenomeno coincidesse colla suppurazione e per conseguenza colla disorganizzazione del tessuto proprio della midolla.

Finalmente, i partigiani della distinzione tra le colonne senzienti e le colonne locomotrici della spinal mi-

dolla, potranno argomentare dal fatto testè narrato (*) in favore della loro opinione, poichè, come vedemmo, la compressione facevasi direttamente sulla regione posteriore dell'organo; abbenchè in opposizione a questo modo di interpretazione potrei io invocare un caso di paraplegia dolorosa, di cui la causa sonsisteva in un tumore carcinomatoso, nato dal corpo di una vertebra.

(*) Vedete discussion de l' Académie royale de Medecine (*Bulletin de l' Academie royale de Medicine.* Paris, 1839, tom. III.)

Fascicolo 68.

MALATTIE DELLA LARINGE, DELLA TRACHEA E DEL CORPO TIROIDE.

(Tavola I.)

La fig. 1 rappresenta il corpo tiroide C T, visto anteriormente. A destra, gli resta la vena giugulare interna, che è ripiena di pus. Ai suoi limiti superiore ed inferiore vedesi un grumo conoide, che la porzione di vena ripiena di pus, ha completamente isolato dal resto della circolazione.

La fig. 1' mostra la trachea aperta dalla sua parte posteriore. In essa si rende manifestamente palese, come il corpo tiroide formasse una specie di cilindro attorno alla trachea per due terzi della sua estensione, e come la porzione membranosa di questo organo fosse la sola esente da compressione.

La tracheaarteria ed anche la superficie interna della laringe presentano delle placche pseudo-membranose, le quali attestano di una infiammazione recente.

La fig. 1" rappresenta una sezione del corpo tiroide. In questa sezione mostransi innumerevoli varietà di struttura, quali si sogliono osservare nella malattia conosciuta sotto il nome di gozzo.

La figura 2 rappresenta una laringo-tracheite pseudomembranosa, consecutiva ad una tise tubercolare. La trachea e la laringe sono tappezzate da una falsa membrana

granulosa, che si lascia asportare in tanti piccoli frammenti, e non sotto una forma tubulare, come accade nel croup. Quindi, alcune porzioni di pseudo-membrana riscontransi pure nel bronchio sinistro e nelle sue divisioni. La base della aritenoide destra è messa a nudo. Una vasta perdita di sostanza, resultato probabile della apertura di un ascesso, offre una comunicazione fino attorno la base di detta cartilagine.

Riflessioni. — Nel rappresentare che facea con figura il corpo tiroide, più che la lesione di questo corpo proponevami io di dimostrare la flogosi della vena giugulare che le si aggiungeva. Nè poteva intanto non ammettere, che uno stretto legame esistesse tra queste due patologiche condizioni, legame però, la di cui natura resta per me sempre a rintracciarsi.

La pressione esercitata dal corpo tiroide sulla trachea può dar luogo, in più e diversi modi, a degli sconcerti di soffocazione: 1.° può accader ciò quando il corpo tiroide, prolungandosi dietro lo sterno, penetri nella espansione superiore del mediastino; 2.° quando il corpo tiroide, che, in generale, forma un canale che si modella sulla trachea, eserciti una certa compressione su di essa, per cui gli anelli circolari che la costituiscono, venendo ad appianarsi, sien cagione di una specie di strozzamento o nel senso trasversale, o nel senso antero-posteriore.

In quanto poi alla special lesione conosciuta sotto il nome di gozzo può dirsi, che essa comprende tutta l'anatomia patologica, che dalla ipertrofia si estende fino al cancro.

Un punto così importante stimai io bene venisse illustrato da qualche esempio, ed i casi seguenti sembraronmi idonei a tale oggetto.

Gozzo laterale enorme, formato a spese della metà sinistra del corpo tiroide. — Il tumore riscontravasi in

una vecchia donna della Salpêtrière. Del volume del capo di un fanciullo, questo tumore non approfondavasi, nè tampoco inviava alcun prolungamento dietro lo sterno. Posteriormente ad esso trovavasi l'arteria carotide; la trachea era appianata da un lato all' altro. Questo tumore veniva costituito da una ciste contenente una sostanza memmosa, poltacea, color cioccolata, mescolata ad una materia biancastra. Il tempo a cui rimontava la formazione di questa morbosa produzione non era determinabile.

Gozzo laterale, osseo e celluloso. — In una donna di avanzata età, morta di apoplessia, e che mi aveva offerto un esempio di ciste pelosa dell' ovajo ed una ossificazione o petrificazione di tutto il sistema arterioso, trovai la metà sinistra del corpo tiroide di una consistenza ossea. La sezione di questa massa mostrommi, che essa venia costituita da delle cellule a pareti ossee e cartilaginee, contenenti una materia gelatiniforme. Lo strato fibroso da cui venia formato il guscio del tumore, era di considerevol grossezza e resultava da tante lamine sovrapposte.

Il gozzo laterale è spesso costituito da una ciste sviluppata nella sostanza ed a spese del corpo tiroide. Questa ciste può esser sierosa, idatica, ed allora non è affatto impossibile il diagnosticarla e procurarne anche la guarigione per mezzo della incisione: altra volta, la ciste è ripiena di una materia memmosa gelatiniforme per cui, in questi casi, non si rende apprezzabile la fluttuazione. Allora questa ciste confondesi colle trasformazioni e collo sviluppo più o meno consistente del corpo tiroide. In alcuni casi poi la difficoltà del diagnostico di una ciste del corpo tiroide nasce, non solo, dalla qualità del liquido, ma puranco dalla grossezza e compattezza delle pareti della ciste medesima.

In una donna di avanzata età, nella quale riscontravasi un gozzo nella parte laterale destra del collo, di un vo-

lume considerevolissimo, trovai che il tumore veniva costituito da una ciste a pareti fibrose, sparse di placche cretacee. In questa ciste vedeasi contenuta una materia semi-trasparente, gelatiniforme, coerente, adesa alle pareti della ciste, e in mezzo alla quale esisteva altra materia melmosa. Con tutto ciò, non aveasi avuto, durante la vita della ammalata, segno alcuno che stasse a indicare nel gozzo la esistenza di una ciste.

Frequenti volte, in proposito delle cisti sierose del corpo tiroide si presenta a risolvere il seguente quesito: queste cisti sierose sono elleno formate a spese del tessuto cellulare circumstante, di modo tale che la glandula tiroide compressa, venga ad appianarsi e come a modellarsi sulla ciste, o sivvero dette cisti formansi a spese e nella spessezza del corpo tiroide, in maniera che la porzione di detto corpo che è andata immune dalla degenerazione, si applichi sulla parete della ciste? Possibili sono ambedue questi supposti, nè molto difficile sarebbe il distinguere tra loro queste due specie di cisti, avvegnachè la prima si sviluppi sotto la capsula del corpo tiroide, l' altra, al di fuora di questa capsula.

Il gozzo laterale può talvolta dar luogo a dei rilevanti errori nel diagnostico. Ed è a notizia di ognuno, come, spesse volte, un gozzo laterale che veniva sollevato dalla arteria carotide primitiva, sia stato preso per un aneurisma di questa arteria. Nel caso che io passo a descrivere supposi non il gozzo laterale, ma uno di quei tumori adiposi e fibrosi, sì frequenti a riscontrarsi nella parte laterale del collo.

Una donna, in età di 82 anni, costituissi alla infermeria della Salpêtrière, li 5 maggio 1835, per una pneumonite edematosa, alla quale soccombè dopo dodici giorni. Questa donna presentava nella parte laterale destra del collo un tumore esteso dalla estremità inferiore della glandula parotide fino in corrispondenza del bordo superiore della cartilagine cricoide.

Questo tumore era ovoide, del volume di un ovo di gallina, di cui la piccola estremità avrebbe guardato in basso: era esso compatto, della consistenza di un tumore adiposo, non presentante alcuna fluttuazione nè rilievi sulla sua superficie, poco mobile sotto la pelle, e apparentemente libero da qualunque rapporto col corpo tiroide. Credei perciò si trattasse di un tumore adiposo o fibroso.

Dopo la morte della ammalata, la consecutiva necroscopia ne fe' conoscere, 1.° che il tumore era ricoperto dalla pelle, dal bordo del muscolo sterno-cleido-mastoideo, dalle aponevrosi cervicali, le quali lo contenevano validamente; 2.° che esso continuavasi per mezzo di un peduncolo col corpo tiroide, il quale pure avea subìto una trasformazione di tessuto assai rimarchevole; 3.° che esso venia costituito da una ciste a pareti grosse e fibrose, ripiena di un liquido color feccia di vino, tappezzata da uno strato pseudo-membranoso, di rimarchevol grossezza, macchiato di sangue, organizzato nei suoi strati i più esterni, presentante diversi colori, tra i quali il più manifesto era il color giallo.

Il corpo tiroide, poco voluminoso ma durissimo, presentava uno strato pietrificato, dall' interno del quale partivano delle lamine ossee, le quali dividevano questo corpo in una quantità rimarchevole di cellule. Nell' interno di queste poi mostravasi un tessuto che avea una qualche analogia col tessuto del corpo tiroide. Finalmente abbenchè questo corpo non avesse subìto se non che leggerissimo aumento di volume, pure vedeasi la trachea-arteria rimasta compressa, presentare un appianamento pronunziatissimo.

Il gozzo, nel suo principio, non è, le più spesse volte, se non che un' ipertrofia. Ma quando esso esista fino da molti anni, quando gl' individui che ne vanno affetti sieno rimasti esposti alla influenza incessantemente at-

tiva delle cause produttrici questa malattia, e non siensi assoggettati ad alcun trattamento curativo, allora succedono alla ipertrofia diverse altre alterazioni, tra le quali la produzione delle cisti, le trasformazioni fibrosa, cartilaginea ed ossea tengono il primo posto.

Rarissima a riscontrarsi è la degenerazione cancerosa del gozzo. Eccone qui sotto un esempio, nel quale si troveranno, al tempo stesso, ed una laringite sub-muccosa ed una perforazione per consumo della parete posteriore della faringe.

Questo caso mi pervenne mancante affatto di istoria clinica.

Il gozzo era limitato al lobo sinistro del corpo tiroide; il lobo destro ed il lobo medio erano atrofizzati. Tutta la superficie del tumore vedeasi percorsa da dei piccoli vasi venosi; al suo lato sinistro gli restava come adeso il nervo pneumo-gastrico sinistro; in dietro e all'indentro corrispondeva l' arteria carotide primitiva. L' incisione verticale del tumore fece conoscere, che esso era, in gran parte, costituito da una poltiglia di sangue, di pus e di materia encefaloide passata allo stato di disorganizzazione.

La parte superficiale del tumore che presentava qua e là alcuni lobuli distinti, era la sola che conservasse i caratteri di degenerazione encefaloide pura; poichè nelle altri parti altro non era che del pus infiltrato, semi-concreto ed un' infinità di piccoli vasi sanguigni, mescolati alla materia encefaloide. Era poi grandissima quantità di suco canceroso, che la più piccola pressione bastava a fare sgorgare al di fuora, sotto forma di una pappa color roseo.

In mezzo a questo tessuto vedeasi una ciste cartilaginea, contenente una materia concreta, semi-trasparente, di molta densità, come cornea, la quale erasi staccata dalla ciste in forza della suppurazione.

Nel centro del tumore, potei tener dietro ad un grosso

vaso di tre pollici di lunghezza, il quale mostravasi troncato in mezzo alla nominata sostanza poltacea. Questo vaso conteneva del pus o piuttosto della materia encefaloide, ed in quanto alla sua natura, fummi impossibile il determinare, se trattassesi di una arteria o di una vena; sebbene, tenendo io alle mie proprie osservazioni le quali mi han dimostrato la formazione del suco encefaloide unicamente nei vasi venosi, preponderassi a crederlo appartenere a questo ultimo sistema, piuttosto che al sistema arterioso.

La trachea era dilatatissima al di sotto del tumore, ristretta in corrispondenza di lui. Una piccola escara bianca con rammollimento indicava, che un processo di eliminazione organizzavasi in questo punto, e che il tumore non avrebbe tardato ad aprirsi nella trachea.

Distaccato questo tumore insieme colla faringe, coll' esofago e colla laringe, e praticata una incisione nella parete posteriore della faringe, potemmo scorgere sulla faccia posteriore della cartilagine tiroide una perdita di sostanza circolare, di tre linee di diametro. Questa apertura comunicava con un sacco purulento, in fondo al quale notavansi le cartilagini denudate; quindi la parte superiore della cartilagine cricoide mostravasi ossificata e cariata. Le articolazioni crico-aritenoidee comunicavano col fuocolare purulento, e la base delle cartilagini aritenoidi mostravasi erosa.

Nel distaccare la faringe dalla colonna vertebrale incontrammo un ostacolo in una aderenza validissima, per cui nel continuare ad operare la separazione delle parti, dovemmo produrre una perdita di sostanza nella faringe. Quindi, quest' organo presentava una mancanza di continuità circolare, la quale era il resultato della pressione esercitata dal bordo posteriore della cartilagine tiroide, spinto in dietro dal tumore, il quale poggiava fortemente sulla nominata parete posteriore della faringe.

Riflessioni. — Questo fatto, indipendentemente dal cancro della glandula tiroide, presenta un esempio, 1°. di *laringite sub-muccosa*, 2.° di alterazione consecutiva alla pressione sulla parete posteriore della faringe. Sulla quale ultima condizione osserverò, che non infrequentemente mi si è presentata la ulcerazione in seguito alla pressione sulla parete posteriore della faringe, operata da un gozzo voluminoso; e che molto più comunemente riscontrerebbesi questa perdita di sostanza, se il gozzo occupasse puramente e semplicemente la regione anteriore della laringe, e se non si estendesse sui lati, in modo da sorpassare, indietro, la cartilagine tiroide; circostanza che tende ad impedire qualunque pressione per parte del bordo posteriore di detta cartilagine. Inoltre, nel caso testè descritto la perdita di sostanza occupava tutta quanta la spessezza della faringe, avendo solo delle aderenze prevenuto il versamento o l' infiltramento degli alimenti e delle bevande nel tessuto cellulare esterno alla faringe. Non così, in altri tre o quattro casi da me osservati, nei quali la perdita di sostanza erasi limitata soltanto ad una porzione delle pareti.

Il gozzo complicasi raramente colla laringite submuccosa; anzi può dirsi, che ben poca solidalità esiste tra le malattie della glandula tiroide e quelle della laringe, tanto che, mentre quasi ogni giorno riscontransi lesioni organiche avanzatissime della laringe, quasi mai si osservano queste andar congiunte ad una lesione corrispondente nella glandula tiroide. Così, puossi, in generale, stabilire, che allorquando si osservino degli indurimenti, degli ascessi attorno alla laringe, il corpo tiroide resta a quelli affatto estraneo, sia pure che le nominate alterazioni si riscontrino esistere nel corpo tiroide stesso. Il qual fatto positivo sembrami offrire una qualche importanza, tanto sotto il rapporto fisiologico, come sotto quello patologico.

La laringite sub-muccosa (di cui la laringite edematosa non è che una varietà) è lesione gravissima e assai frequente a riscontrarsi. Moltissimi esempj me ne offerse la pratica, dopo la descrizione dettagliata che io ne faceva e che altrove offriva (*). Frattanto ciascuno intende, che ben diversi esser deggiono i sintomi pei quali essa si manifesta, a seconda che la infiammazione risieda o nella esterna o nella interna superficie dell' organo; quindi, che la laringite sub-muccosa limitata alla faccia posteriore della cartilagine cricoide ed anche alla faccia posteriore della cartilagine aritenoide, non potrà mai esercitare alcuna mala-influenza sulla respirazione, non servendo allora di ostacolo al passaggio dell' aria; che, al contrario, la laringite sub-muccosa dell' interno della laringe, comunque tenue esser si voglia, potrà cagionare una soffocazione imminente. Ed in quanto al primo caso, non mancano esempi di laringiti sub-muccose esterne, che passano inapprezzate, appunto perchè non annunziate da fenomeno alcuno. Tale fu il caso osservato dal sig. Landonzy, il quale presentò alla Società anatomica la laringe di una donna, che era perita vittima di una metro-peritonite, senza che avesse presentato alcun morboso sintoma, emanante dall' organo della voce; un fuocolare purulento esisteva attorno alla base della cartilagine aritenoide, il quale aprivasi, da un lato, nella articolazione ariteno-cricoidea, e, da un altro lato, nella faringe. Moltissime volte mi avvenne di osservare la suppurazione limitata attorno ed a spese della articolazione ariteno-cricoidea, circostanza che fa supporre, con molta probabilità, la malattia della articolazione stessa.

Le figg. 1' e 2 stabiliscono l' esistenza di una tra-

(*) *Dictionnaire de médecine et de chirurgie pratiques*, article Laryngite, Paris, 1834 t. xi p. 20 et suiv. — Vedete pure, *Traité pratiques de la phthisie laryngee, de la laryngite cronique et des maladies de la voix, par A. Trousseau* et H. Belloc, Paris, 1837 in-8. fig.

cheite *pseudo-membranosa aftosa* marcatamente distinta dalla tracheite *pseudo-membranosa tubulosa.* Tutte le membrane muccose sono suscettibili di questo doppio modo d'infiammazione pseudo-membranosa, il quale però resta bastantemente caratterizzato dai segni offerti dal malato.

MALATTIE DELLE VENE.

Varici. — Flebite emorragica.

(Tavola II.)

Figg. 1 e 1'. *Varici.*

La figura 1 rappresenta la vena safena interna. La branca collaterale, così prodigiosamente dilatata e di cui le nodosità rappresentano, con molta esattezza, le circonvoluzioni intestinali, è una diramazione di secondo o di terzo ordine, di cui l' origine ed il termine han luogo in due punti assai lontani dalla nominata vena. Quindi, le due branche, nella quali, inferiormente, la vena safena si suddivide, e che ponno esser considerate come le sue due branche d' origine, si fan qui rimarchevoli per le loro flessuosità alterne, alla guisa stessa di quelle di un serpe.

La parte superiore della vena safena presenta una dilatazione *o varice laterale* considerevolissima, la qual varice venne aperta, a fine di mettere allo scoperto un grumo sanguigno G S, contenuto nella sua cavità.

La vena safena egualmente che le sue divisioni erano ripiene, in tutta la loro lunghezza, da dei grumi sanguigni, leggermente adesi alle pareti di questi vasi. Nè mancavano pure detti grumi entro la vena varicosa, la quale

veniva da essi distesa, come si ha luogo di osservare nel punto V A.

La fig. 1' mostra aperta la parte superiore della vena safena. In essa chiaro si scorge, che la varice laterale non occupava che uno dei punti della circonferenza del vaso, e che tutti gli altri punti di detta circonferenza erano nella più perfetta integrità.

Riflessioni. Si ha in questo caso un esempio delle diverse specie di varici o dilatazioni varicose, che si riscontrano quasi sempre simultaneamente, negli arti varicosi.

1.° *Le varici serpentine*, sono le varici per dilatazione semplice ed uniforme.

Questa forma di varici può spiegarsi in due maniere, o per un allungamento del vaso senza aumento di calibro, o pel suo aumento di calibro senza allungamento, o per la riunione di questi due modi di dilatazione. Ora, agevole sarà a concepire, che una dilatazione pura e semplice senza allungamento propriamente detto, porterà gli stessi resultati che un allungamento reale.

2.° *Le varici* a *cellule* o *varici ampollari* si suddividono in circonferenziali, quando occupano tutta la circonferenza del vaso, ed *in laterali*, quando non occupano che uno dei punti di detta circonferenza. Una varietà di queste varici a cellule è la *varice a compartimenti* o *moltiloculare*, nella quale l' ampolla varicosa è suddivisa in molte cellule più piccole, separate da delle briglie. Le varici ampollari ponno esistere nell' istesso vaso unitamente alle varici serpentine, ed allora esso prende l' aspetto nodoso, come nella vena collaterale della figura 1.

Farò qui osservare, che le varici della safena, come, d'altronde, la vena safena stessa, sono separate dalla pelle per mezzo di una fascia superficiale assai resistente; che

le varici a cellule finiscono per vincere questa resistenza rompendo la detta fascia, e facendosi succutanee; e che la cute stessa andando allora ognor più assottigliandosi pei progressi della dilatazione venosa, espogliandosi dello strato adiposo che ne fa la grossezza e che la compenetra, giunge finalmente essa pure ad aprirsi o per rottura o per erosione.

Non infrequentemente si osservano pel tratto di molti pollici di lunghezza, una serie di varici ampollari separate da degli strozzamenti, in guisa tale che, queste varici addossate rappresentano, con qualche esattezza, la disposizione alternativamente rigonfia e strozzata dell'intestino colon. In questi casi, i punti corrispondenti agli strozzamenti mostrano il calibro normale del vaso. Quando il vaso dilatato abbia conservato la sua direzione rettilinea, egli è facile a rintracciare le aperture di comunicazione delle cellule; ma quando insieme colle ampolle abbiasi il vaso flessuoso, allora gli orifizi di comunicazione perdono i loro rapporti e trovansi situati alternativamente a destra ed a sinistra.

Nelle varici serpentine le pareti venose, anzi che essere assottigliate, han piuttosto acquistato un di più nella spessezza loro, mentre nelle varici ampollari si ha un assottigliamento di pareti proporzionale alla dilatazione, tanto che egli è sommamente difficile, per non dire impossibile, il distinguere le diverse tuniche che costituiscono le pareti vascolari. Nelle cellule poi a compartimenti non riscontrasi ingrossamento di pareti, se non che in corrispondenza delle briglie che separano le piccole cellule.

Ma cosa avviene delle valvule nelle dilatazioni varicose? Sarebbe razionale lo ammettere, che gli strozzamenti che separano le cellule, corrispondano al bordo aderente delle valvule, ma cotal supposto teoretico non viene sanzionato dalla osservazione. Le valvule sembra non ab-

biano parte nella formazione delle varici; scompariscono quasi completamente nelle vene varicose, non rimanendone che qualche tenue vestigio.

Tanto le varici serpentine come le varici ampollari di un certo volume, trovansi sempre ripiene di sangue coagulato. Questo coagulo sanguigno era di recente data nel caso rappresentato dalla tavola II, fig. 1. Aveasi poi leggiera flebite adesiva, perchè, come altrove credo aver dimostrato, ove esiste coagulo sanguigno con aderenza, comunque piccolo esser si voglia, esiste pure flebite. E qui non credasi, che le vene così ripiene di sangue cessino per sempre di essere atte alla circolazione: avviene le spesse volte, che l' aderenza, per se stessa leggiera del grumo, resta superata, in qualche punto della circonferenza del vaso, dal sangue circolante, ed allora il grumo venendo respinto su di un lato, una circolazione vivissima si stabilisce tra esso e le pareti del vaso medesimo. Aggiungete a ciò, che il sangue coagulato subisce, grado a grado, tutte le alterazioni alle quali va soggetto quando sia fuori del torrente circolatorio e finisce, talora, per venir completamente assorbito. Così, egli avviene, che in alcuni casi si osservano dei grumi sanguigni del tutto scolorati, aderenti, solo, in un punto della circonferenza del vaso, di cui essi ristringono il calibro. — Più volte, mi occorse di vedere delle varici ampollari permeabili al sangue e tappezzate da uno strato pseudo-membranoso giallo-arancia, che richiama, con qualche esattezza, il colore dei fuocolari apoplettici antichi. Questo colore giallo-arancia può occupare non solo la falsa membrana, ma estendersi puranco alle pareti stesse del vaso.

In altri casi, la flebite essendo più intensa, l' aderenza si fa completa e le vene divenute improprie alla circolazione, si trasformano in dei cordoni impermeabili, sensibili a traverso la pelle, anche pel corso di molti anni.

Rara ad accadere è la flebite suppurativa. Essendo

essa pure circoscritta, il pus che trovasi esattamente limitato da dei grumi, non può, in modo alcuno, penetrare nel torrente circolatorio, e vuotandosi alla maniera stessa di un ascesso, niun fenomeno che stia a indicarne il riassorbimento si manifesta.

Figg. 2 e 2'. *Flebite capillare emorragica.*

Le figg. 2 e 2' rappresentano le vene iliache esterne, femorali e safene di una donna della Salpêtrière, morta per *flebite capillare emorragica* nella cute del piede e della gamba. Questa donna non avea appartenuto alla mia clinica, ed il suo corpo formava soggetto di studio ad uno scuolare della scuola di medicina pratica, allorquando passando io, per azzardo, fui sorpreso dal color rosso violetto delle gambe di questo cadavere, per cui volli assicurarmi dello stato in che si trovavano le vene degli arti. Sugli antecedenti non potei raccogliere altra notizia, se non che aveasi caratterizzato la malattia di questa donna per una cangrena senile.

Ecco frattanto quale era lo stato degli arti inferiori: la gamba sinistra fino al di sotto del ginocchio era di un color feccia di vino, violetto, uniforme, colore che riscontravasi pure alla pianta ed al dorso del piede. Nella gamba destra detto colore non mostravasi se non che nella parte interna lungo il tragitto della vena safena, ed esisteva pure sulla faccia dorsale e lungo il bordo interno del piede.

Lo strato sub-epidermoide della pelle, il derma stesso erano compenetrati di sangue nero in tutta la loro spessezza e mostravasene pure imbevuto il tessuto adiposo succutaneo. Tutte le numerose venuzze che trovansi aderenti alla pelle e che, nate dalla rete capillare di lei, se ne distaccano per traversare il tessuto adiposo, erano distese da del sangue nero coagulato e aderente.

La vena safena interna era tesa alla maniera di una corda, e circondata da un tessuto cellulare compenetrato di sangue, il quale era, in tutti i punti, stravasato. Aveasi, al tempo stesso, emorragia succutanea ed emorragia cutanea.

La flebite (poichè una simile condizione patologica altro per me non è che una flebite) era limitata alle vene succutanee. Perfettamente sane tutte le parti sub-aponevrotiche, ed il pallor dei muscoli, l' integrità delle piccole vene sub-aponevrotiche formavano marcato contrasto colla injezione e cogli stravasi sanguigni dello strato succutaneo. Sede di flebite era pure il tronco della safena interna lungo la coscia; le sue diramazioni i capillari venosi, non meno che la pelle ed il tessuto cellulare erano andati esenti da tal processo morboso.

Presentavasi poi la flebite nei tronchi delle vene profonde tibiali, peroniere, poplitee, femorali, iliache esterne, essendo state rispettate dalla infiammazione tutte le divisioni collaterali e tutti i vasi capillari, in una parola, tutte le parti circumstanti ai detti tronchi principali.

La fig. 2 rappresenta le due vene femorali V F, V F, la vena iliaca esterna sinistra V I E, l' arteria femorale destra A F, le vene safene interne destra e sinistra V S D, V S S. Tutte queste vene, comprese ancora le vene iliache primitive, erano obliterate, ma niuno infiltramento riscontravasi negli arti inferiori. Costituiva poi una rimarchevole singolarità la esistenza di una vena comunicante, estesa dalla vena safena destra alla vena safena sinistra. Questa vena trasversalmente diretta, passava sul davanti della simfisi del pube, corrispondentemente allo stretto superiore del bacino; in perfetto stato d'integrità presso la sua imboccatura destra, mostravasi varicosa alla sua imboccatura sinistra. Un' ansa flessuosa biforcata, costituita da una venuzza estesa dalla safena in-

terna alla detta vena comunicante, vedevasi sul d'avanti della simfisi.

Tutte queste vene erano talmente ripiene di sangue coagulato e aderente, che le si mostravano come se fossero state precedentemente injettate. Solo, sorprendeva in esse la ristrettezza di calibro, che non sorpassava, se pur lo raggiungeva, il calibro delle arterie corrispondenti.

Le sezioni delle vene rappresentate dalla fig. 1 mostravano chiaramente, come esse fossero ripiene di grumi otturatori.

La figura 2' rappresenta aperte la vena iliaca primitiva, la vena femorale e la safena interna del lato sinistro. La vena safena conteneva un grumo scavato in cilindro, di cui la superficie interna presentava delle strie circolari, del tutto simili a quelle della superficie interna dei grumi negli aneurismi. Questo cilindro era in qualche modo, come destinato a ricevere il sangue.

La vena iliaca esterna e la femorale erano intieramente occupate da un cordone bianco, fibroso, sommamente compatto, talmente adeso alle pareti dei vasi, che impossibile sarebbe stato di separarnelo. In mezzo a questo cordone fibroso si presentava come un ago osseo, di color giallastro C O. Quindi nella vena femorale detto cordone vedeasi essere stato spinto su di uno dei lati del vaso, tanto che la circolazione avea potuto continuarsi tra di esso e le pareti del vaso medesimo. Chiaramente però mostravasi, che in tutti questi canali obliterati dalla infiammazione il sangue aveasi aperta una strada con molta difficoltà e lentezza, essendo che il cilindro di nuova formazione fosse in tutti marcatamente irregolare. Il sangue avea dovuto descrivere dei lunghi andirivieni, e talvolta, circolare a spirale attorno le antiche concrezioni. In alcuni punti la circolazione non operavasi se non che a traverso di pertugi capillari, mentre, in altri, il sangue riempiva la totalità del vaso.

La vena poplitea, la quale esternamente presentava al tatto una estrema durezza, conteneva delle concrezioni ossee od osseiformi, di cui alcune erano giallastre, fragili e compatte, altre, bianche, compenetrate da una specie di mastice bianco.

Le vene tibiali e peroniere offrivano un calibro piccolissimo, ed erano ripiene di sangue concreto.

Riflessioni. Presentansi in questo caso alla considerazione del patologo due ordini ben distinti di morbose alterazioni: 1.° la flebite antica, 2.° la flebite capillare.

1.° Egli è evidente, che le vene rappresentate dalle figg. 2 e 2' offrono delle traccie non equivoche di flebite antica pervenuta alla guarigione. Quindi, la formazione degli aghi ossei entro il cordone fibroso che riempiva la vena obliterata è a considerarsi sotto l'istesso aspetto della produzione, frequente a riscontrarsi nelle fleboliti. Solo resterebbe a spiegarsi, come, congiuntamente alla obliterazione quasi completa di tutte le vene principali degli arti, non si avesse il benchè minimo infiltramento in qualunque parte di questi arti medesimi.

2.° Ed in quanto all' altra alterazione di più recente data, fu mio avviso, doversi questa riguardare non altro che una flebite capillare da designarsi col titolo *di flebite capillare emorragica*. Della quale esaminando i diversi fatti e proponendomene la spiegazione, trovava io opportune le considerazioni seguenti. Niente di più comune a riscontrarsi nelle vecchie della Salpêtrière il cuoprirsi la pelle delle gambe di tante macchie o placche di echimosi più o meno estese. Queste macchie o echimosi van sempre congiunte con una tumefazione più o meno diffusa, più o meno solida del tessuto cellulare succutaneo, tumefazione sempre dolorosa e che obbliga i malati a tenersi in letto. Ora questo *scorbuto acuto*

delle gambe (perchè gli arti presentano, in questi casi, tutti i caratteri dello scorbuto) coincide assai frequentemente con uno stato fungoso delle gengive, le quali però ponno anche rimanersi perfettamente intatte, e raramente si aggiunge ad esso una febbre di reazione. I malati guariscono spontaneamente, o, solo, in grazia della posizione orizzontale o dietro l' uso di qualche risolvente. In molti casi si aggiungono dolori intensissimi agli arti, e lentissima ad effettuarsi è la risoluzione del male, ed allora come unico compenso e come mezzo per sollevare ed anche per vincere radicalmente la malattia, sono a impiegarsi le sottrazioni sanguigne.

Quando poi i malati soccombano, ecco quali sono i resultati necroscopici: 1.° un versamento sanguigno subepidermico, 2.° un infiltramento sanguigno del derma, 3.° un versamento sanguigno nel tessuto cellulare succutaneo, talvolta sotto le aponevrosi, nella spessezza dei muscoli, sotto il periostio, e molte volte trovai del sangue entro pure le articolazioni dell' arto inferiore. Alcuni esempi staranno a confermare la descrizione che io vo facendo di questa malattia.

Emorragia spontanea della pelle, del tessuto cellulare e dei muscoli della gamba.

Nel marzo del 1836 fu trasferita nella mia clinica una vecchia, la quale presentava agli arti inferiori delle placche di echimosi con infiltramento sanguigno del tessuto cellulare succutaneo. Il più piccolo movimento, la più leggiera pressione portavano dolore; riconobbi la malattia descritta dagli autori sotto il titolo di *scorbuto*, di *purpura hemorragicum* (*), e da me pure trattata altrove

(*) Vedete Dictionnaire de medécine et de chirurgie pratiques, article *apoplexie*. tom. III. pag. 200.

sotto la denominazione di *apoplessia capillare della pelle* e del *tessuto cellulare*, denominazione a cui poi credei meglio dover sostituire quella di *flebite capillare emorragica*. Nel caso di che si tratta, manifestavasi nella località qualche cosa di morbosa attività che reclamava una medicatura antiflogistica. Le gengive presentavano un bordo fungoso attorno i denti, i quali trovavansi vacillare nei loro alveoli, ma, eccettuato questo bordo libero, il rimanente della gengiva era perfettamente sano. Dure e callose erano quelle tra di esse che rimpiazzavano il posto una volta occupato dai denti.

Abbenchè l' ammalata si trovasse affievolita di forze e per l' età e per un catarro cronico, pure l' intensità dei dolori portommi a far praticare un salasso dal braccio, e quindi, alla applicazione di sanguisughe sugli arti ammalati ed all'uso dell'acetato di piombo liquido, diluto nell' acqua.

Sotto il qual regime migliorò sensibilmente la località, ma lo stato generale si fece più grave. Il sopravvenire della dispnea mi fe' dubitare di una pneumonite edematosa, ciò che stava infatti a confermare la crepitazione umida per un assai esteso tratto, ove mancava il rumore vessicolare. A poco a poco, l' ammalata va perdendo di forza; esile il polso ma non frequente; manca l'ematosi; cessa la vita.

Necroscopia. — Petto. Aderenze antiche; rossore ed ispessimento della mucosa tracheale e bronchiale; indurimento molle e flaccido della parte del polmone, nella quale aveva io avvertito la crepitazione umida; edematoso il rimanente del viscere. Una spuma sierosa sgorga da tutte le divisioni bronchiali. In stato normale tutti gli altri organi. La muccosa del grosso intestino sembrava come punteggiata, e ciò perchè ogni foglicolo riteneva un colore nero, perfettamente circoscritto.

Arti inferiori. Sangue infiltrato nello strato cutaneo sub-epidermoide, non meno che nel derma. Del sangue

stravasato trovasi pure raccolto tra i piccoli cuscinetti adiposi succutanei. Uno strato sanguigno esiste tra lo strato adiposo e l'aponevrosi della gamba. Versamento sanguigno sotto questa aponevrosi, sulla superficie e nella spessezza dei muscoli corrispondenti, e anteriormente al ligamento interosseo.

Emorragia spontanea del tessuto cellulare succutaneo. — Assenza di echimosi cutanee. — versamento sanguigno nella articolazione tibio-tarsiense. — Altro versamento dell' istesso genere sotto il periostio.

Nel novembre del 1837, costituissi nella Sala S. Luca una donna di avanzata età, con una tumefazione dolorosa delle gambe e dei piedi, senza alcuna macchia sanguigna od echimosi superficiale. Intanto era facile a riconoscere, come questo stato tenesse ad un versamento sanguigno succutaneo e come il tessuto proprio della pelle fosse andato affatto esente da qualunque infiltramento di questo genere. Il dolore che l' ammalata provava nella parte edematosa era quale vien cagionato da una forte contusione. Fungose mostravansi le gengive.

Il 5 gennajo 1838, l' ammalata cessò di vivere con delle escare al sacro.

Alla necroscopia, pneumonite edematosa, molle, flaccida del lobo inferiore del polmone sinistro. Una sorta di poltiglia, color feccia di vino, scola dalle incisioni praticate su questo viscere; echimosi succutanea o meglio, sub-adiposa; infiltramento sanguigno di tutto il tessuto cellulare sieroso, intermedio al tessuto adiposo ed all'aponevrosi della gamba. Niuna alterazione sotto l'aponevrosi. Nell' articolazione del collo del piede grumi aderenti alla sinoviale, versamento sanguigno, la di cui origine parvemi rimontare al collo dell' astragalo sui limiti della cartilagine. Segando questo osso, presentasi la cartilagine che ne riveste la faccia superiore, distaccata dalla sotto-

stante superficie ossea e compenetrata di sangue. Al ginocchio, le frangie sinoviali di un colore lavagna, tracce probabili di antico versamento sanguigno.

Durante la vita dell' individuo, io avea potuto constatare, che una delle tibie era gonfia e dolente, ed avea quindi annunziato probabile un versamento sanguigno sotto al periostio, ciò che, infatti, venia a confermarsi colla necroscopia, trovandosi ivi il periostio affatto distaccato, e al di sotto di esso un considerevole strato sanguigno che lo separava dalla superficie ossea.

Terza osservazione. Ai 10 giugno 1835, la Lemaire, di 84 anni, si presenta allo spedale per esser curata di un infiltramento sanguigno succutaneo con echimosi subepidermoide, occupante la metà inferiore della gamba sinistra, ove l' ammalata lagnavasi di dolori intensissimi, esasperantisi al più piccolo movimento, e sotto la più leggiera pressione. Col solo riposo in situazione orizzontale e coi cataplasmi ammoglienti ottennesi marcata diminuzione dei dolori e dell' enfiore delle parti; il color nero delle echimosi cangiossi in un colore giallastro, e l' aspetto della gamba si fè esattamente eguale a quello che riscontrasi nei casi di semplice contusione. Mentre l' ammalata, ottenuta la guarigione, era sul punto di lasciare lo spedale, tutto di un tratto, la gamba destra ci offerse gli stessi sintomi che nella gamba sinistra aveamo antecedentemente riscontrati. Mostraronsi, cioè, tutte le apparenze di una forte contusione con esteso infiltramento sanguigno nel tessuto cellulare succutaneo; tensione dolorosissima insieme a marcata tumefazione dell' arto. Il più attento esame dei grossi vasi arteriosi e venosi non ci fa scoprire la più piccola alterazione. Integro lo stato generale. Niuna reazione febrile. La malattia è puramente locale. L' intensità del dolore, il colore della pelle ed il volume dell'arto m'indussero a praticare un salasso dal braccio, da cui avendosi ottenuto poco

sangue, credei potere passare alla applicazione di quindici sanguisughe, che fu in breve seguita da un'altra di venticinque. Fu grande lo sgorgo del sangue che tenne dietro alla ultima applicazione, e che fu immediatamente succeduta da marcata diminuzione dei dolori e della tumefazione.

Ai cataplasmi ammoglienti fino allora impiegati, sostituissi l' uso di compresse imbevute in una soluzione di acetato di piombo, avvalorata da qualche goccia di acqua-vite-canforata. Il color livido si circoscrisse, insieme col dolore, attorno l' articolazione del piede ed al dorso di quest' ultimo; il resto della gamba presentò una tumefazione giallastra: tutto sembrava accennare ad una prossima guarigione, quando, li 18 settembre, l' ammalata cadde in un generale abbattimento.

La lingua divenne secca; si aggiunse la sete vivissima. Al tempo stesso dolori intensi manifestaronsi in tutto l' arto inferiore, dolori che si esasperavano al più piccolo movimento e che aveano molta analogia con quelli del reuma acuto. Il polso si fece esilissimo. L'ammalata cessò di vivere li 25 settembre.

Necroscopia. — Nell' arto ammalato riscontravasi un versamento di sangue nero semi-coagulato 1.° sotto l'epidermide, 2.° entro la sostanza del derma, 3.° nel tessuto cellulare succutaneo, 4.° negli spazj cellulosi intermuscolari, 5.° nella sostanza dei muscoli, ove il sangue infiltrato, oltre che nel tessuto cellulare che separa i fascetti muscolari, riscontravasi pure nel cellulare che separa le fibre muscolari tra loro, per cui sarebbesi detto essere infiltrate di sangue le stesse fibre carnose.

Quindi, altro versamento sanguigno esisteva 1.° nella articolazione tibio-tarsiense, 2.° in quella del cubito, 3.° in quella coxo-femorale. Nella quale ultima aveasi anche un principio di consumo delle cartilagini.

Sanissime erano le vene e le arterie dell' arto ammalato, e sani pure si mostravano tutti i visceri.

I qui narrati fatti basteranno a dare un'idea dei caratteri clinici ed anatomici della lesione emorragica di che si tratta, lesione che, ora, coesiste con uno stato fungoso delle gengive, ora, è affatto scevra da questa complicanza. Ed in quanto ai caratteri anatomici, sono questi, come anche più sopra accennammo, esattamente eguali a quelli di una violenta contusione. La quale identità di caratteri tra le lesioni spontanee e le lesioni traumatiche non è punto a sorprendere, poichè non è chi non comprenda che nella soluzione di continuità, sia che la venga prodotta da un atto vitale, sia che la s' ingeneri per una violenza esteriore, ogni volta che si abbia stravaso sanguigno, i caratteri anatomici esser dovranno sempre i medesimi.

Per quello poi riguardi il metodo di cura fu da me costantemente osservato, che nel periodo acuto e doloroso di questa malattia, le sottrazioni sanguigne, sieno generali come locali, e le cose ammoglienti riescirono sempre a buon effetto, come sempre nocivi riescirono i tonici, gli antiscorbutici, i quali credo potranno convenire in seguito, dopo, cioè, la scomparsa del dolore e degli altri fenomeni primitivi. Il nome di scorbuto, sotto il quale la malattia in discorso vien designata, porta, in generale, a delle idee terapeutiche, le quali sempre non sono in rapporto colla natura della malattia. E qui nasce il quesito, a cui non si è anco data plausibile spiegazione: se le emorragie spontanee della pelle (*), del tessuto cellulare, dei muscoli, del periostio e delle articolazioni presentino caratteri di analogia colle apoplessie o rammollimenti del cervello, tanto facili a riscontrarsi nella età avanzata. In quanto a me dirò che, *lo scorbuto delle vecchie* sembrami altro non essere che una *flebite capillare emorragica*, analoga a quella che determina l' injezione nelle vene di sostanze irritanti.

(*) Vedete Traité des maladies de la peau, par M. Rayer, Paris, 1835, tome III, pag, 503 et suiv.

MALATTIE DEL CERVELLO.

(Tavola III.)

Apoplessia capillare. — Apoplessia in fuocolari.

La tavola I del fascicolo XXXIX e la tavola I del fascicolo LXIII mi han servito di testo a sviluppare dei punti principali relativi allo studio delle malattie, conosciute dopo le belle ricerche dei sigg. Lallemand e Rostan, sotto il nome generico di *rammollimenti del cervello.* Nello studio di questo genere di lesioni procurai, soprattutto, di mostrare l' affinità esistente tra il rammollimento rosso o apoplessia capillare ed i fuocolari apoplettici.

Quindi, credo aver provato: che l' infiltramento sanguigno della apoplessia capillare ed il fuocolare sanguigno della apoplessia ordinaria costituiscono non altro che dei gradi diversi di una sola e medesima lesione; che tanto l' apoplessia capillare come il fuocolare sanguigno costituiva il primo grado della infiammazione; che il rammollimento bianco non era punto a ritenersi come il periodo più avanzato di una lesione, di cui il rammollimento rosso formava il primo periodo, ma era veramente una condizione da considerarsi a parte; che la materia colorante del sangue lasciava in tutti i punti ove essa andava a depositarsi, delle traccie indelebili, e che un colore giallo-arancia o brunastro, specie di screziatura morbosa, deponeva sempre per un versamento sanguigno anteriore. Finalmente volli io dare la descrizione di un modo

particolare di apoplessia capillare, consistente in delle piccolissime concrezioni sanguigne miliari, più o meno aggruppate, più o meno disseminate.

E sotto il punto di vista diagnostico, dovei concludere, in seguito a numerosi fatti, che se alla apoplessia capillare era assegnabile la denominazione di apoplessia graduale, considerata in rapporto dell' andamento progressivo dei sintomi stanti a indicare la paralisi, in un certo numero di casi però, la invasione dei morbosi fenomeni faceasi in un modo tanto istantaneo ed inaspettato, quanto esser suole nella apoplessia per fuocolare.

In quanto poi alla terapia, fondava sui fatti la curabilità di questa malattia, curabilità che, fino da molto tempo, mancava di essere ammessa da tutti i pratici.

Finalmente, molto insisteva io sulla affinità, che tra la flebite cerebrale e la apoplessia capillare rendeasi manifesta.

Dimostrava su tal proposito nelle mie esperienze sulla infiammazione delle vene, che dei numerosi fuocolari sanguigni erano il resultato ordinario della injezione di materie irritanti nelle vene delle parti corrispondenti; dal che concludeva per analogia, che la infiammazione dei seni della dura-madre e delle vene cerebrali adiacenti, dovesse portare al medesimo resultato per il cervello. E qui ripeterò, che la maggior parte delle osservazioni sulla infiammazione dei seni della dura madre, stabiliscono la coincidenza di questa flogosi colla apoplessia capillare o colla apoplessia con fuocolare.

La fig. I del sunnominato fascicolo XXXIX, che rappresenta il cervello di una giovine di venti anni, somministra un bell' esempio di apoplessia capillare coincidente con una infiammazione del seno longitudinal superiore e delle vene cerebrali adiacenti.

La figura 1 della tavola I del fascicolo attuale ci offre un esempio analogo, colla differenza, che nel caso

rappresentato dalla figura 1 del fascicolo passato, non esiste che del rammollimento senza fuocolare, mentre che nella tavola I del fascicolo attuale, veggonsi dei piccoli fuocolari sanguigni in mezzo a delle parti rammollite per apoplessia capillare.

Il cervello rappresentato dalla fig. 1 di questo fascicolo, apparteneva a una giovine di ventidue anni, e fu trasmesso alla Società anatomica, senza però la descrizione del caso a cui si riportava questo pezzo patologico. In questo cervello veggonsi le numerose vene confluenti nel seno longitudinale superiore ed il seno longitudinale superiore stesso S L A, pieni di concrezioni sanguigne assai compatte, alcune colorite in nero, altre scolorate, e tutte aderentissime alle pareti dei vasi. Nel seno longitudinale superiore poi la flogosi sembra aver progredito dall' indietro in avanti, e ciò perchè il grumo sanguigno che riempie detto seno è, nella sua metà posteriore, scolorato, giallastro e contiene del pus nella sua sostanza.

La convessità dei due emisferi presenta sulla sua superficie delle placche emorragiche, formate da del sangue infiltrato nella sostanza grigia, la quale è quasi completamente scomparsa nei punti corrispondenti a dette placche; e in questi stessi punti, praticate delle incisioni, si mostrano, in alcuni punti dei piccoli fuocolari sanguigni, in altri un rammollimento rosso che resulta da una specie d' immistione della sostanza grigia col sangue; altrove si presentano delle piccole concrezioni sanguigne miliari isolate, o dei piccoli gruppi di concrezioni miliari ben distinti, simili a delle piccole vene varicose. Questa apoplessia per piccoli fuocolari, per infiltramento e per concrezioni miliari, la quale, avente precipua sede nella sostanza grigia, non manca pure di osservarsi talvolta nella sostanza bianca, vedesi circondata dal tessuto cellulare, divenuto di un color giallo-chiaro, della consistenza e dell' aspetto del bianco-mangiare, senza disposizione lineare.

La quale specie di rammollimento, bianco-mangiare, che sembra costituito da un infiltramento di sierosità e di materia colorante, resta ancora a provarsi, se riguardar si debba come l' effetto di una infiammazione o sibbene di una suppurazione.

Mentre faceva io disegnare il cervello rappresentato dalla fig. 1, mancò alla vita una vecchia della Salpêtrière, in uno stato comatoso, ventiquattro ore dopo essere stata collocata nella mia clinica. Sprovvisto di qualunque notizia sullo stato anteriore di questa donna, poteva io soltanto raccogliere, che essa apparteneva alla sezione delle *Gateuses*, ove trovansi riunite delle donne di avanzata età, e di cui lo stato infermo del corpo è il resultato ordinario di un marcato indebolimento cerebrale.

Alla necroscopia, seno longitudinal superiore, vene cerebrali superiori distese da del sangue concreto e aderente, di un nero lucido. L' assenza del pus nel centro dei grumi ed il color nero del sangue concreto stavano a indicare la data recente della flebite. Molti fuocolari di apoplessia capillare mostravansi sparsi qua e là nella sostanza grigia del cervello. L' emisfero destro presentava alla sua convessità una estesissima cicatrice gialla, formata a spese di un gran numero di circonvoluzioni.

Riporto qui sotto un caso, da me raccolto con molta cura, allo spedale della Maternità, il quale starà, coi suoi dettagli, a supplire alla deficienza di notizie cliniche nei casi testè accennati.

Parto naturale. — Peritonite in via di guarigione. — Infiammazione dei seni della dura-madre. — Echimosi superficiali del cervello.

Rosalia Catois, cuoca, di 23 anni, il 10 aprile 1831, partorisce naturalmente. Nella notte susseguente al parto, dolori vivissimi addominali e segnatamente ai reni ed

all' ipogastrio. Prescrivo quaranta sanguisughe in detta regione, susseguite da un mezzo bagno di un' ora di durata. All' indimani, due oncie d' olio di ricino. Marcatissimo sollievo. La febbre del latte percorre il suo ordinario periodo.

Nella notte tra il 17 ed il 18 aprile, brividi marcatissimi di freddo, che perdurarono pel corso di tre ore, ed a cui tennero dietro dei vivi dolori addominali. Il, 18, trovai tutti i segni di una peritonite: intumescenza gazosa e sensibilità estrema dell'addome, soprattutto all' ipogastrio; quaranta sanguisughe all' addome susseguite da mezzo bagno. — Il 19, l'ammalata si lagna di crampi epigastrici: spasmi; oppressione di respiro; a quando a quando, l' ammalata getta acute grida; pozione opiacea, che arreca una qualche calma. Nei giorni seguenti, i dolori si riconcentrano nella fossa iliaca sinistra: due applicazioni di venti sanguisughe; mezzi bagni prolungati; clisteri; cataplasmi ammoglienti. Delle unzioni con pomata canforata sull' addome riescono così vantaggiose, che l' ammalata sembra, presso a poco, guarita della peritonite.

Il 25 aprile, sopraggiunge della cefalalgia; il polso non è febrile. Prestando io ben poca attenzione a questo fenomeno, mi limito alla prescrizione dei piediluvi senapati.

Nei giorni susseguenti aumenta la cefalalgia, e nella notte tra il 28 e il 29, si fa intensissima, e si complica al vomito; quindi assume il carattere lancinante ed aumenta sotto il più piccolo movimento della macchina. La costanza di simil fenomeno morboso comincia a darmi una qualche apprensione, e perciò prescrivo quindici sanguisughe alle apofisi mastoidee; senapismi ai piedi; dai quali compensi niun sollievo alla ammalata. Alla sera, la cefalalgia giunge al più alto grado; vomito di tutta la bevanda ingerita. A undici ore di notte,

difficoltà nella articolazione dei suoni ; grida di dolore.

Il 30, alla visita del mattino, emiplegia con irrigidimento degli arti sinistri e segnatamente dell'arto superiore. Spostati gli angoli della bocca, essendo il destro più alto del sinistro. Vomito di tutte quante le sostanze ingerite. Frequenti contrazioni dei muscoli della faccia. I tratti della fisionomia si attuano alla espressione del dolore. L' ammalata sembra aver conservato la intelligenza, ma non risponde alle domande che le vengono indirizzate. La respirazione è ineguale e soventi volte la si sospende dopo la inspirazione; il polso di frequente che era, si fa tardo. Questo insieme di morbosi fenomeni sta per me a indicare una meningite acutissima, tale come più volte fu da me osservata tanto nei bambini, come negli adulti. Prescrivo un salasso, delle sanguisughe alle apofisi mastoidee, il ghiaccio sul capo, i senapismi ripetuti, un vessicante alla nuca, un clistere con olio di ricino, ma tutto questo senza resultato di sorta.

Il 1.° maggio: alle grida di dolore ha succeduto uno stato comatoso. Aumentata è la paralisi della metà sinistra del corpo; il respiro è rumoroso, stertoroso, alternativamente più lento e più celere. Contratte le pupille; difficile la deglutizione; pozione con tre grani di tartaro stibiato; clistere purgativo; vessicante alla regione sincipitale. Alla sera, l'ammalata cessa di vivere, dopo ventun giorno di letto, e al sesto giorno dalla invasione della cefalalgia.

Sezione del cadavere. Nella quale sono a delucidarsi questi due punti principali: 1.° l' alterazione cerebrale, che era stata causa della morte; 2.° la peritonite, che per due volte aveasi potuto vincere. La midolla spinale, messa allo scoperto in tutto il tratto di sua lunghezza, non offerse alcuna alterazione tanto nel suo tessuto, come nei suoi inviluppi. Tolta la volta del cranio, richiamò la nostra attenzione il seno longitudinal superiore, non

solamente per la sua distensione, ma per la sua compattezza e pel suo color turchiniccio. Sarebbesi detto di esso come di un seno ripieno di una injezione nera consistentissima. Le vene cerebrali superiori egualmente distese come il seno longitudinal superiore, rassomigliavano a delle corde nere, visibili anche a traverso alla dura-madre. Il seno longitudinal superiore era ripieno di grumi, in mezzo ai quali riscontravasi una materia purulenta, color feccia di vino. Il seno laterale destro, che offriva egualmente delle traccie di flebite, era doppio nella sua origine presso al torcular d'Erofilo; ma dopo un breve tragitto, le due branche d'origine, alle quali corrispondevano le due doccie del cranio, riunivansi in un sol canale. Un pus, feccia di vino, riempiva detto seno, e questa alterazione prolungavasi fino al golfo della vena giugulare, ove esisteva un grumo, che stabiliva una linea di demarcazione ben distinta tra il seno e la vena, la quale ultima era perfettamente sana. Egualmente infiammate erano le vene della base del cervello che terminano al seno laterale destro. Il seno laterale sinistro, come tutti quelli della base del cranio, si erano mantenuti in stato d'integrità. La superficie del cervello presentava delle echimosi, le quali non occupavano se non che lo strato superficiale della sostanza grigia, lungo le vene cerebrali infiammate, tanto alla convessità, come alla base dell'encefalo, ma soprattutto presso quest'ultima.

Addome. Gl'intestini presentavano sulla loro superficie delle striscie irregolari d'injezione, disposte nel senso della loro lunghezza. Essi mostravansi liberi da qualunque aderenza, eccettuato nella escavazione della pelvi, ove alcune anse dell'intestino tenue, come pure l'intestino retto, aderivano al ligamento lato ed al bordo dell'utero per mezzo di briglie appena organizzate, che la più piccola trazione avea bastato a rompere. Queste aderenze intercettavano un fuocolare purulento, alla formazione del quale concorrevano

le pareti del tenue intestino, che, in questo punto, erano molto assottigliate e si lasciavano facilmente lacerare.

Vedeasi poi un altro ascesso, il quale restava suddiviso dalla tromba rovesciata, dall' ovajo e dal ligamento largo del lato destro.

Niuna traccia di flebite. Il tessuto dell' utero, come rientrato in se stesso, faceasi rimarchevole per la sua fragilità. Distinguevasi patentemente sulla sua interna superficie il punto della inserzione della placenta per tanti piccoli grumi sanguigni, neri, compattissimi, prominenti e prolungantisi, per un tratto assai esteso, nell' interno delle vene uterine. Niuna alterazione nel torace.

Riflessioni. Avea dunque l'ammalata, soggetto di questo caso, trionfato pienamente della peritonite puerperale ed avea soggiaciuto ad una infiammazione dei seni della dura-madre. Ma quale è il nesso esistente tra i fuocolari purulenti del bacino e la infiammazione dei seni. Di ciò assai difficile sarebbe a dare la spiegazione; e solo può dirsi, che lo stato puerperale predispone talmente alla infiammazione ed alla suppurazione, che una tal coincidenza non dee gran fatto sorprendere.

Relativamente agli ascessi del bacino, ed in quanto ai fuocolari purulenti del bacino stesso e delle circonvoluzioni intestinali, sono questi a considerarsi come un esito frequente delle peritoniti puerperali circoscritte o generali che si suppongono guarite per risoluzione. Le piccole collezioni di pus finiscono, alla lunga, per essere assorbite. Infatti ebbi luogo, le spesse volte, di osservare delle traccie di suppurazione circoscritta sul peritoneo, molti mesi dopo la guarigione di peritoniti, le quali aveano lasciato, per un qualche tempo, i malati in uno stato di languore, attribuito a tutt' altra causa.

Che in quanto alla infiammazione dei seni della dura-madre e delle vene cerebrali respettive. Deggio io, con mio molto rammarico, rimproverarmi, nel caso qui descritto

di non aver prestato sufficiente attenzione alla cefalalgia, come ad un segno proprio a far distinguere detta infiammazione; mentre egli è assai probabile, che un trattamento energicamente antiflogistico impiegato nei primi momenti, avrebbe forse bastato a vincere il processo inflammatorio.

La infiammazione dunque dei seni della dura-madre può annunziarsi, talvolta, con dei sintomi, che han molta analogia con quelli della meningite. Vero si è, che niuna altra osservazione fu giammai riportata da chicchesia, nella quale questa cefalalgia lancinante fosse annunziata come sintoma della infiammazione dei seni. Forse, nel caso da me narrato, l' intensità dei morbosi sconcerti ripeter doveasi dalla estrema acuità della malattia (*).

La osservazione seguente stabilirà, in un modo anche più positivo, le connessioni esistenti tra l' apoplessia capillare e la infiammazione dei seni, ed offrirà pure un fatto di coincidenza di flebite delle vene iliache ed azigos e di flebite dei seni della dura-madre.

Paralisi graduata del senso e del moto. — Numerosi rammollimenti delle circonvoluzioni del cervello. — Flebite del seno longitudinal superiore. — Il rammollimento è circoscritto a tutte le parti del cervello che corrispondono alle vene cerebrali infiammate. — Flebite della vena iliaca primitiva. — Flebite della vena azigos.

Il 9 novembre 1836, Benoit, di 80 anni, entrò nella infermeria della Salpêtrière, clinica S. Alessandro N.° 10, per un infiltramento *non doloroso* dell'arto inferiore sinistro. Questo infiltramento datava da qualche giorno; le vene femorale e poplitea non presentavano alcun che di

(*) Vedete Tonnellé, *Mémoire sur les maladies des sinus veineux de la dure-mere. Paris*, 1829, *in.* 8.°

particolare. L'ammalata camminava con difficoltà fino da qualche tempo, ma l'indebolimento non era più prevalente su di uno che su di un altro membro.

Il 15 novembre, mi si rende manifesta la emiplegia dal lato sinistro per una diminuzione notabile del senso e del moto nell' arto superiore di questo lato. L' ammalata muove detto arto con molta difficoltà e soffrendovi dolore, ma possibili sono tutti i movimenti, sebbene assai debolmente. L' arto inferiore sinistro è completamente paralizzato nel moto e notabilmente indebolito nel senso. Il solleticare della pianta del piede è debolmente percepito e determina appena un leggiero moto nelle dita. In generale, il senso è marcatamente ottuso negli arti paralizzati, ed in qualche momento si mostra quasi completamente abolito. La faccia e la lingua sono state rispettate dalla paralisi. Facile è la deglutizione. L' intelligenza conservasi intatta. L' ammalata racconta, che fino da qualche tempo, sentivasi, grado a grado, indebolita, e che per un mal di reni trovavasi impedita a camminare, ciò che sommamente angustiavala. Non aveva mai sofferto di cefalalgia. Suppongo *un rammollimento del cervello.*

Il 16 e nei giorni successivi giungo a constatare, insieme col mio Ajuto Interno che vedeva l'ammalata nelle ore di mia assenza: che la paralisi spiegavasi tanto sul senso come sul moto; che essa presentava notabili cambiamenti, tanto che l' ammalata, a momenti, sembrava insensibile al più forte pizzicottare della pelle, altra volta, invece, avvertiva cotali offese della cute, abbenchè sempre assai debolmente ed in un modo oscuro. E tanto era a dirsi del moto, perchè da un istante a un altro l' ammalata poteva, o no, movere il braccio offeso. Le quali alternative nelle morbose apparenze che mai congiungonsi coi fuocolari apoplettici propriamente detti, più volte ebbi io luogo di osservare nei rammollimenti del cervello.

Il 19 novembre, comparve nell' arto superiore sinistro una rigidità, che alternavasi col rilasciamento, fenomeno non infrequente a riscontrarsi nei rammollimenti cerebrali. Integra si mantiene la intelligenza della ammalata, la quale molto si accuora della sua posizione, e va ripetendo sempre che essa desidera vivamente la morte.

Il 20, completa si fa la paralisi degli arti, se si prescinda da un qualche leggiero avanzo di facoltà motrice; la intelligenza persiste.

Il 23, la metà destra del corpo sembra essere stata compresa nella paralisi, come la metà sinistra. La intelligenza continua a mantenersi nella sua integrità; l' ammalata intende, apre gli occhi quando le si parla, ma non risponde. La deglutizione si effettua perfettamente. Il polso è filiforme. Completa insensibilità al più forte pizzicottare della cute.

Morte il 24.

Necroscopia. — Nella cavità della aracnoide, al di sotto la dura-madre, sottile strato di sangue coagulato, recentemente formato, che occupa tutta la superficie convessa degli emisferi cerebrali. Al di sotto l' aracnoide cerebrale, altro strato di sierosità di due linee di altezza, per cui il cervello non riempiva completamente la cavità del cranio.

Flebite del seno longitudinal superiore e della parte corrispondente dei seni laterali, la quale vien caratterizzata, in alcuni punti, da del sangue coagulato, aderente ma senza cangiamento di colore, in altri punti, da del sangue scolorato che, più posteriormente, mostra avere acquistato la consistenza di una falsa membrana recente. La flebite dei seni laterali non si stende che ad un pollice soltanto dal confluente o torculare d' Erofilo.

Le vene cerebrali superiori sono egualmente distese da del sangue aderente ed in parte coagulato. La flebite non ne occupa tutta la loro estensione.

Spogliato dalle sue membrane, il cervello presenta tutti i gradi del rammollimento rosso o apoplessia capillare. Questo rammollimento che occupa l'emisfero destro, quello, cioè, opposto al lato paralizzato, vedesi esteso in molti punti dell' emisfero medesimo, tanto sulla sua faccia convessa come su quella interna. Solo le circonvoluzioni frontali e quelle della base del cervello sono state rispettate. Questi fuocolari o centri di rammollimento che sono, come io diceva, numerosissimi, occupano dunque le anfrattuosità, cioè a dire, le faccie delle circonvoluzioni e si estendono fino al loro bordo libero, il quale, mostrasi attaccato solamente in qualche raro punto. Parimente solo in pochissimi punti il rammollimento vedesi esteso ad ambedue le faccie della medesima circonvoluzione, e spesso, invece, lo si osserva diffuso dalla faccia di una circonvoluzione all' altra faccia corrispondente della circonvoluzione vicina. Sulla circonvoluzione stessa poi si mostra per un tratto più o meno grande.

Vi han dei fuocolari che occupano soltanto lo strato superficiale della sostanza grigia, altri che si estendono fino circa alla metà della sua altezza, altri, infine, che l' hanno compresa in totalità. Niuno di essi però la sorpassa, nè si estende fino alla sostanza bianca.

Nei punti nei quali lo stravaso o infiltramento sanguigno non è considerevole, appena esiste rammollimento della sostanza cerebrale. Si osservano poi alcuni fuocolari di rammollimento, i quali sembra non sieno costituiti se non che da dei vasi dilatati. Quindi il rammollimento, ora, si mostra uniforme, ora, come sparso di piccole echimosi, e presentando diversi gradi d' intensità, ritiene, in qualche parte, un colore rosso ortensia, altrove, un rosso amarante chiaro o cupo. Dai quali diversi gradi di colore mal potrebbesi trarre, se al vero mi appongo, un giusto criterio a stabilire se codesti numerosi punti di rammollimento riconoscano nella loro origine,

una data eguale, o se appartengano a delle epoche differenti. Però, presuntivamente parlando, io proponderei a crederli tutti contemporanei.

Molte circonvoluzioni della faccia interna dell' emisfero e della scissura del Silvio presentano delle cicatrici color pelle di daino, le quali sembranmi appartenere a degli antichi rammollimenti prevenuti alla guarigione. Tra le quali cicatrici alcune offrono delle perdite di sostanza sottilissima pellicola, color pelle di daino; altre sono formate da una polpa giallastra; egualmente del color suaccennato, la quale rimpiazza la porzione mancante nelle circonvoluzioni distrutte.

Procedendo quindi alla ricerca delle cause che all'infiltramento degli arti inferiori poteano aver dato origine, io discopersi una flebite già passata alla suppurazione nella vena iliaca primitiva e nella vena iliaca esterna dal lato sinistro. Nella grande vena azigos contenevasi pure del pus, il quale si arrestava in prossimità della vena cava superiore.

I polmoni erano sani. Nella cavità pleuritica sinistra trovossi una raccolta di due bicchieri di sierosità. I due ossi parietali erano in alcuni punti atrofizzati, e questa atrofia manifestavasi per una depressione sulla loro faccia esterna e per un estremo assottigliamento con marcata trasparenza, per cui, in detti punti, erano queste ossa come ridotte ad una lamina compatta. Finalmente alla volta del cranio, in corrispondenza di una sutura, esisteva un osso wormiano interno.

Riflessioni. Le principali circostanze che meritano essere rimarcate in questa osservazione sono, a quello mi sembra, le seguenti: la coincidenza della apoplessia delle meningi e del rammollimento colla flebite dei seni e delle vene del cervello; la particolar circostanza, che le vene

infiammate avevano la origine loro dalle porzioni del cervello rammollite; la quantità grande dei fuocolari di apoplessia capillare e i diversi gradi del loro calore, che non costituivano delle differenze di data, ma delle differenze di intensità; l'abbondante stravaso sieroso sub-aracnoideo; la flebite della vena iliaca primitiva, della vena iliaca esterna, della vena azigos, la quale, secondo tutte le probabilità, avea preceduto la flebite dei seni della duramadre; il mantenersi integra la intelligenza, a malgrado l'alterazione di un gran numero di circonvoluzioni; la emiplegia prodotta da una apoplessia capillare della sostanza grigia delle circonvoluzioni, mantenutisi intatti il talamo ottico ed il corpo striato; finalmente, la cicatrice superficiale di un gran numero di circonvoluzioni, circostanza che sta, per così dire, a rivelare il meccanismo della guarigione delle apoplessie capillari delle circonvoluzioni.

Caderà qui in acconcio il rammentare la osservazione da me fatta in moltissimi casi, che nè colla apoplessia capillare, nè tampoco attorno un fuocolare apoplettico ordinario, giammai mi si è presentata la suppurazione.

Quindi, l'altra osservazione, dello avere io visto, frequenti volte, delle apoplessie capillari, caratterizzate non da una paralisi graduata e progressiva, ma da una emiplegia così istantanea, quale suole tener dietro alla produzione dei fuocolari apoplettici ordinari, tanto che quando volli io pronunziare un diagnostico rigoroso sulla causa materiale di una emiplegia istantaneamente sopraggiunta, non esclusi mai la possibilità di una apoplessia capillare.

Infatti non mancano esempi di apoplessie capillari fulminanti, come lo sono le apoplessie per fuocolari. Il caso seguente va comprovandolo.

La Farge, in età di 69 anni, erasi costituita alla Salpêtrière, e collocata nella Sala S. Luca, N.° 9, per una diarrea, che resistè a tutti i mezzi di cura dal 14 aprile

giorno dell' ingresso della ammalata nello spedale, fino al 5 giugno.

Nella notte dal 4 al 5, senza sintomi precursori, e senza si potesse stabilire il momento preciso, questa ammalata cade in uno stato comatoso con perdita completa del moto, del senso e della intelligenza. Alla mia visita del mattino, insensibilità generale. Solo, al solleticare della pianta dei piedi, leggiero movimento nelle dita, dal lato sinistro. Gli arti, una volta sollevati, ricadono come masse inerti; coma che si assomiglia ad un profondo sonno. Respirazione un poco frequente. Dilatazione delle pupille: la pupilla sinistra è più dilatata della destra. Avendo io fatto penetrare delle goccie d' acqua entro la cavità della bocca, ne ottengo un leggiero movimento di deglutizione.

Diagnostico. Lo stato di completa abolizione delle funzioni cerebrali potendo aversi anche senza una causa materiale apprezzabile, come molti esempi ne fanno prova, poteva esso nel caso attuale, essere unicamente il resultato di una irritazione simpatica, esercitata dagl' intestini sul cervello. Da un altro lato poi trovavasene la spiegazione, ammettendo l' apoplessia della protuberanza anulare ed il doppio fuocolare apoplettico, poichè le due metà del corpo erano egualmente attaccate. Il doppio rammollimento cerebrale non corsemi punto alla mente. Frattanto essendo morta l' ammalata nel giorno del 5 giugno, *la consecutiva necroscopia* mostrava un rammollimento nei due emisferi.

1.° *Nell'emisfero destro* molti rammollimenti sensibili a traverso la trasparenza delle membrane aracnoidea e pia-madre le quali mostransi appena injettate. Nell' asportare colla massima cautela queste membrane si osserva che in più punti di esse, son rimasti adesi degli strati di poltiglia cerebrale attinenti alle parti rammollite. Le *due grosse circonvoluzioni parietali* che occupano il bordo

anteriore e la parte superiore della scissura del Silvio, mostrava aver subito il rammollimento color feccia di vino chiaro o color lilla, nella totalità della loro sostanza grigia. Queste circonvoluzioni sono evidentemente aumentate di volume. Frattanto, il rammollimento vedesi esteso fino alle circonvoluzioni dei lobuli del corpo striato. Altri rammollimenti a diversi gradi di colore, alcuni cioè, colore ortensia, altri color lilla, altri color feccia di vino, si osservano su questo emisfero, il quale presenta in grazia di essi, un aspetto marmorizzato. Quindi, in una grande anfrattuosità si osserva uno strato di rammollimento color feccia di vino cupo o di fravola ammaccata, del colore, cioè, proprio della apoplessia capillare la più intensa. In generale, il rammollimento di questo emisfero limitasi ovunque alla sostanza grigia.

2.° *Nell' emisfero sinistro, le circonvoluzioni occipitali*, quelle che occupano la protuberanza occipitale posteriore, come pure quelle che corrispondono alla porzione riflessa o inferiore del ventricolo laterale, han subito l' apoplessia capillare, colore feccia di vino chiaro. Ma ben poco considerevole è questo rammollimento, e le membrane lasciansi asportare, senza alcuna lacerazione della sostanza cerebrale; quivi pure, la malattia non ha sorpassato la sostanza grigia. Il corpo striato, visto dal lato del ventricolo, presenta una leggiera depressione, la quale corrispondeva ad una perdita di sostanza del corpo striato stesso, ma senza alcun particolare colore.

Intestini. La metà inferiore degl' *intestini tenui* presenta delle ripiegature di una apparenza valvulare, di colore scuro, coperte di una pseudo-membrana sfrangiata. Queste ripiegature resultano da una specie di raggrizzamento o corrugamento, determinato dalla infiammazione della muccosa. Quindi, nei grossi intestini si osserva dell' iniezione con delle piccole placche pseudo-membra-

nose, e due o tre ulcerazioni. Tanto nei primi che nei secondi, i foglicoli non han preso che piccolissima parte alla infiammazione, la quale è intieramente del genere delle eritematose.

Riflessioni. Il mezzo tanto valido di derivazione nelle malattie cerebrali non preserva dunque dalle congestioni sanguigne verso questo organo. E qui uopo è confessare, che la teoria della derivazione e della sostituzione di una irritazione ad un'altra, non è ancora sufficientemente stabilita. Sul qual proposito raccomanderemo alla considerazione dei patologi le riflessioni generali sulla flussione, esposte nelle Memorie del Bartez, proponendo quindi su tale argomento di patologia un quesito di non lieve importanza, lo stabilire, cioè, in quali circostanze una irritazione muccosa o cutanea servir possa a produrre una derivazione dal cervello, ed in quali casi o condizioni, la stessa irritazione far si possa la causa di una simpatica congestione cerebrale. Questioni son queste che, ad ogni momento, ci presenta la pratica, ma che tuttora si rimangono irresolute.

In niun altro caso d' apoplessia capillare la tumefazione delle circonvoluzioni rammollite mi apparve così manifesta, quanto nel caso testè descritto. Questa tumefazione moltiplicandosi come i fuocolari di rammollimento, ben s' intende, che grandissima esser dovea la compressione cerebrale, che da essa necessariamente avveniva.

Spiegazione della figura 2 della tavola III.

Le figg. 2 e 2' rappresentano un cervello spettante ad un soggetto, sul quale manco affatto di notizie cliniche. Queste figure ponno servir di tipo per l' apoplessia capillare portata al suo più alto grado di intensità. La

fig. 2 rappresenta la superficie del cervello sparsa di placche di un color feccia di vino, variamente graduato. Queste placche sono circoscritte da delle linee a zizzag, molto somiglianti, per la irregolarità, a quelle linee flessuose, che, su di una carta geografica servono a limitare una provincia da un' altra, linee che vengono costituite da una serie di globuli sanguigni molto scuri. Quindi, indipendentemente dalle nominate placche color feccia di vino, le quali resultano dalla combinazione del sangue colla sostanza cerebrale, si mostrano sulla stessa superficie del cervello dei globuli sanguigni, disposti in altrettante linee irregolari (*).

La fig. 2 presenta poi un enorme fuocolare apoplettico, sottostante alle placche color feccia di vino.

La fig. 2' nella quale vedesi scolpita la sezione di uno degli emisferi, serve a stabilire, che lo stravaso sanguigno non era limitato alla sostanza grigia, ma che estendevasi ancora alla sostanza bianca; e ne fa pure conoscere le varietà della apoplessia capillare, dalla macchia di sangue fino al piccolo fuocolare.

Riflessioni. Riesce dunque bastantemente dimostrato, che può esistere una emorragia cerebrale capillare, nell'istesso modo che la emorragia cerebrale con fuocolari sanguigni. Quindi, che dei gradi insensibili passano dall'uno all' altro di questi due modi di emorragia, e che le più spesse volte, tra loro distinti, si trovano ancora esistere simultaneamente; che l' apoplessia capillare non è punto a considerarsi il primo periodo di una lesione, di cui il rammollimento bianco sarebbe l' ultimo grado; che detta apoplessia è anche meno il primo grado di una infiammazione, ossia, uno stato analogo all'indurimento rosso

(*) Questo cervello è quell' istesso che fu modellato in cartone dal sig. Dott. Thibert, in un pezzo veramente sorprendente per la tanta imitazione del vero.

della pneumonite; che essa non porta per resultato se non che un processo riparatore di assorbimento e di cicatrizzazione; che non vi hanno esempi di suppurazione stabilitasi nelle porzioni di cervello colpite da apoplessia capillare, non meno che attorno di un fuocolare sanguigno apoplettico; finalmente, che l' apoplessia capillare è curabile, quando non sia diffusa ad un esteso tratto di parti.

Digitized by Google

Fascicolo 69.

MALATTIE DEL POLMONE.

Melanosi o edema nero. — Ciste acefalociste.

(Tavola I.)

L' alterazione rappresentata dalla fig. 1, apparteneva ad una donna dell' Ospizio della Maternità, morta nel 1831, durante la epidemia del tifo puerperale, che ogni anno infieriva, a quando a quando, in detto Ospizio. Era questo il primo caso che io riscontrava di una simile alterazione, la quale, solo per altre due volte, potei osservare nello spedale stesso. Frattanto, nel caso di che si tratta, niun sintoma della malattia puerperale potea collegarsi colla speciale alterazione offerta dalla necroscopia. L' ammalata soccombè, come tutte le vittime di tifo puerperale, alla infiammazione del peritoneo, del tessuto cellulare sub-peritoneale e dei vasi linfatici uterini ed ovarici.

Sembravami convenientissima la denominazione *di edema nero* a questa alterazione del polmone, alterazione che consisteva nell' infiltramento di una grandissima quantità di nera sierosità, che trovasi raccolta entro un tessuto facilmente lacerabile, e che sotto una benchè minima pressione, o previa qualche incisione, sgorga ab-

bondantemente o di mezzo al parenchima del viscere, o pei canali bronchiali.

Riflessioni. Ora, l' attossicamento del sangue, fatto innegabile nel tifo puerperale, può egli invocarsi a dare una spiegazione della speciale alterazione risiedente negli organi respiratorj?

Essendo questa una tal questione, che lo stato attuale della scienza lascia tuttora nella sua irresolubilità, non intratterrommi io su di essa, e passerò invece a fare osservare il marcato ravvicinamento esistente tra l' edema ordinario del polmone e la lesione in discorso, lesione a cui, come testè diceva, meglio si conviene la denominazione *di edema nero*, in luogo di quella di *melanosi*: sa ognuno infatti, che il polmone va soggetto ad un infiltramento sieroso o, piuttosto, ad una esalazione di sierosità, probabile resultato di inceppata circolazione, sierosità che riempie le vessichette polmonari e intercetta completamente il passaggio dell'aria. Ora codesta sierosità vessicolare, che è bene altra cosa della sierosità intervessicolare o interlobulare, presentando diverse gradazioni di colore, dalla limpidità, cioè, la più perfetta fino al colore giallastro e brunastro, gradazioni che dipendono dalla diversa quantità della materia colorante del sangue, non potrà essa offrire il color nero come un ultimo termine di coloramento?

La figura 2 rappresenta una porzione di polmone ricoperta da placche cartilaginee o piuttosto ceree, cioè a dire, simili a delle goccie di cera, lasciate cadere sulla superficie di questo organo; le quali placche, previe delle incisioni su di essa superficie praticate, si mostrano affatto superficiali. Le linee bianche poi che veggonsi serpeggiare sulla superficie del viscere, sembranmi non essere altro che dei vasi linfatici obliterati e induriti.

Riflessioni. — Queste placche ceree della superficie del polmone, che per la somma trasparenza e tenuità di cui sono

dotate, sottraggonsi talvolta ad una poco attenta osservazione, costituiscono una delle forme le più ordinarie del cancro consecutivo di questo organo, ed io, spesse volte, le riscontrava nei cancerosi della Salpêtrière, e più particolarmente, nei casi di cancro mammario. Che in quanto alla loro sede, abbenchè, di primo tratto, debbasi credere doversi questa riporre nella pleura, ove queste placche si presentano così superficiali, che quasi le si direbbero non sorpassare detta membrana, pure, avendo io, frequentemente dovuto convincermi, che anche gli strati i più superficiali del polmone le presentavano, e che forse, quelle della pleura erano, molte volte, consecutive; piuttosto che in questa ultima membrana, ammetterei io la sede di dette placche nello strato più superficiale dei visceri respiratorj. Così, ne insegna la osservazione che queste placche cancerose, ora più, ora meno estese, e più, o meno compenetrate di suco canceroso, conducono, per gradi insensibili, ai tubercoli cancerosi propriamente detti, i quali risiedono costantemente negli strati superficiali del polmone, e talvolta ancora nelle più interne parti di questo viscere.

Però non si concluda da tutto questo, che io intenda escludere il cancro della pleura indipendente dal cancro polmonare, poichè molti esempi me lo addimostrarono limitato affatto a questa membrana, come altri me l'offersero nel peritoneo, indipendente da qualunque lesione dei visceri che dal peritoneo vengono ricoperti.

La fig. 3 rappresenta il lobo superiore del polmone sinistro trasformato in una ciste acefalociste.

Una donna della campagna andava soggetta, fino da molti mesi, a degli accessi di tosse violentissima. Il sig. Dott. Laferrière chiamato a soccorrerla, prescrisse, ma senza successo alcuno, i mezzi calmanti e dolcificanti. Un giorno, l'ammalata rese, alla presenza del medico ed in seguito a forti colpi di tosse, una pellicola bianca,

avente l'aspetto di una membrana acefalociste. E questo fatto, narrossi allora essere avvenuto bene altre volte, e che sempre era stato susseguito da marcato sollievo per parte dell' ammalata. Dopo non molto tempo venuta a morte questa donna istantaneamente in un colpo di tosse, il sig. Laferrière avendo potuto devenire alla sezione del cadavere, inviommi il pezzo da me reso colla fig. 3. In essa vedesi che il polmone sinistro è fatto cavo per una ciste acefalociste a grosse pareti fibrose. Questa ciste contiene un gran numero di acefalocisti, di cui alcune sono vuote, altre piene, altre ridotte in frammenti. Quindi, la maggior parte di queste membrane mostransi scabre per tante granulazioni, che, viste col microscopio, rappresentano quell' istesso aspetto che dalla fig. 3 viene indicato.

P è la stretta apertura, per la quale le membrane acefalocisti eransi fatte strada nelle vie aeree, e questa perforazione avea avuto luogo nella trachea, un poco al di sopra della biforcazione di questo canale.

Riflessioni. Molto semplice è la patogenia relativa al pezzo rappresentato dalla tavola I. Sotto l' influenza di una causa sconosciuta, una ciste acefalociste avea potuto svilupparsi nella sostanza del polmone. Questa ciste del tutto superficiale, avea contratto delle aderenze colla corrispondente porzione della trachea, nella quale, infine, erasi aperta. E per questa apertura le acefalocisti aver doveano una continua tendenza a penetrare nella unica via che loro si parava d' avanti, penetrazione, che se era impossibile ad effettuarsi per le acefalocisti intatte, molto agevole si faceva per le acefalocisti vuote. E quale e quanta esser dovesse la irritazione e come incalzante la minaccia del soffocamento per la presenza di queste membrane nella trachea, ciascuno agevolmente potrà concepire, e come gli accessi della tosse convulsiva dalle stesse membrane provocati, riescissero validi mezzi a favorire il

passaggio di queste per entro la stretta perforazione della trachea.

Quindi, ben s' intende la morte avvenuta per soffocazione, tanto per l' ostacolo meccanico indotto dalla presenza nella trachea di una membrana, che intercettava il passaggio dell' aria, quanto per lo spasmo di tutte le vie aeree.

Non meno importante delle precedenti è la fig. 3' in quanto che si ha in questa una dimostrazione non equivoca di uno dei modi di produzione delle acefalocisti. Infatti, negherebbesi invano, che in tutte quelle vessichette residenti sulla superficie della membrana non si dovessero vedere tante future acefalocisti.

Avvertirò poi, che se la ciste principale non fosse stata cotanto estesa, e se tutte le acefalocisti avessero potuto essere eliminate, non solo possibile ma anco facile riescita sarebbe la guarigione. Poichè il sacco fibroso che conteneva le acefalocisti, e che facea necessariamente parte delle vie aeree, sarebbe ritornato sopra a se stesso ed avrebbe allora presentato, alla necroscopia, l'aspetto di una caverna a pareti fibrose, di cui la vera origine rimasta sarebbe assai difficile a determinarsi. Ciò probabilmente avveniva nel caso consegnato dal Maloet nelle *Memorie della Accademia Reale delle Scienze*, 1732, e nel quale non altro che delle membrane acefalocisti potrebbero riguardarsi i frammenti membranosi, di cui dà l'autore la descrizione, frammenti simili a dell' albume d'uovo cotto, elastico, i quali venivano dal malato espulsi colla espettorazione (*).

Egli è un fatto meritevole di spiegazione, come le cisti acefalocisti dei polmoni sieno più comuni nei ruminanti che nella specie umana. Più che a delle differenze

(*) *Dictionnaire de médecine et de chirurgie pratiques*, article Acephalocystes, tome I, pages 245.

di organizzazione, ciò tiene senza dubbio a delle differenze di alimento. E la esperienza non manca di prove a dimostrare, che la umidità delle pasture favorisce in questi animali, in un modo quasi eguale, tanto lo sviluppo dei tubercoli, come lo sviluppo delle acefalocisti.

Nella osservazione clinica potrebbero, di primo tratto, venir confusi dei frammenti di acefalocisti espettorati, con dei frammenti pseudo-membranosi; ma toglierà tosto l' errore la forma tubulosa delle false membrane, e la differenza di aspetto tra queste ultime e le membrane acefalocisti.

MALATTIE DEI RENI.

(Tavole II e III.)

Spiegazione delle figure della tavola II.

La fig. 1 rappresenta un calcolo orinario, contenuto nella pelvi del rene. Il rene è atrofizzato, il suo colore è giallastro, la sua superficie percorsa da una quantità di vasi.

Questa figura tende a dimostrare, che uno degli effetti della presenza dei calcoli renali nella pelvi del rene è *l' atrofia di questo viscere.* La quale atrofia, d'altronde non congiunta alla benchè minima distensione del rene, è il manifesto resultato della compressione esercitata dal calcolo sul tessuto del rene medesimo, mantenendosi intieramente libera la circolazione dell' orina, escludendo pure la possibilità che l' atrofia non sia primitiva, ma piuttosto consecutiva ad una irritazione esercitata sul rene dalla presenza del calcolo, come va per di più confermando lo sviluppo vascolare della superficie dell' organo. Frattanto, il colore giallastro del tessuto del rene, la sua disposizione granulosa gli somministrano tutte le apparenze di quella alterazione descritta sotto il nome di malattia di Bright. Niuna notizia poteva io procurarmi risguardante il soggetto, a cui apparteneva il rene ammalato testè descritto.

La fig. 2 rappresenta la sezione di un rene, in cui è a rimarcarsi il color giallo, l' assenza di qualunque gra-

nulazione e la predominanza della sostanza corticale sulla sostanza tubulare. Non avea io pure in questo caso, notizia alcuna sul soggetto in cui era stato ritrovato questo rene, nè conosceva, quando feci disegnare questa figura, la malattia di Bright; per cui senza riportare l'alterazione alla sua vera sorgente, io l' avea fatta rappresentare unicamente come un oggetto di curiosità, o piuttosto, come un fatto di anatomia patologica che reclamar ulteriori ricerche.

La fig. 3 rappresenta un rene trasformato in una ciste moltiloculare. Ecco la osservazione dettagliata, relativa a questa alterazione, che può servir di tipo nelle lesioni di che si tratta.

Orine purulente. — Tumefazione rimarchevole e dolente della regione lombare destra. — Morte quasi repentina in uno stato comatoso. — Calcolo nella pelvi del rene. — Trasformazione del rene in una ciste moltiloculare. — Apoplessia delle circonvoluzioni del cervello.

Anna Giuseppina Laberthe, di 67 anni, entrò alla Salpêtrière e fu ricevuta direttamente nella mia clinica (Sala S. Marta N.° 3) nel maggio 1838, e soccombè nel novembre 1839. Ecco i sintomi da essa presentati, durante questo lungo intervallo di tempo.

Stato generale. Faccia di un rosso vivo; aspetto della più florida salute; gajetà; niuna inquietudine sul proprio stato. L' ammalata soffre nella posizione sedente, ma di più ancora, nella stazione, tanto che ella ha dovuto condannarsi a guardare costantemente il letto, occupandosi in dei lavori di ago, nei quali moltissima è la sua abilità.

Stato locale. Orine sempre torbe e purulente. Il pus costituisce la metà del liquido reso, e si deposita in fondo al vaso, perfettamente puro e senza esser congiunto a

muccosità, presenta tutti i caratteri del pus flemmonoso. D' altro lato, la restante orina che soprannuota, è di una rimarchevole limpidezza, di un color citrino, ed offre tutti i caratteri dell' orina normale.

Frattanto, l' ammalata lagnasi costantemente del rene destro, specialmente sotto la pressione, il quale, essa dice, dover esser pieno di calcoli, affermando ancora, di avvertire il rumore prodotto dai reciproci contatti di queste pietre. Si ricusa ella intanto ad una esplorazione diretta sul rene, ed appena tollera quella pressione necessaria a riconoscere e circoscrivere col tatto questo viscere, che per la grande obesità della ammalata, si rende anco più difficile a riscontrarsi.

Quindi, ai fenomeni suddescritti si aggiunge pure uno sventramento considerevole e doloroso al di sopra dell' ombellico, ed una rimarchevole dilatazione dell' anulo ombelicale, che può dare adito alla introduzione di un dito. L' ammalata vien sorpresa, di quando a quando, da fierissimi dolori colici e da vomiti, che ne fan ricorrere ai bagni, ai cataplasmi, al salasso, al sanguisugio. I quali ultimi sconcerti, che han costantemente ceduto ai mezzi antiflogistici, mi tennero sempre titubante, in fatto della causa che gli produceva, tra la lesione del rene e lo sventramento, potendosi questi ritenere tanto come i resultati di un leggiero strozzamento od anche come gli effetti di una colica nefritica.

Che in quanto poi ai commemorativi, potemmo venire in cognizione, che quarant' anni addietro, avea questa donna, senza una causa manifesta, resi, per la prima volta, dei calcoli, di cui l' espulsione era stata preceduta da febbre e da coliche nefritiche con vomiti, che avevano ceduto al salasso; che fino da detta epoca, essa aveva espulso colle orine più di duecento calcoli, talora in numero di sei tutt' in un tempo; che questa espulsione era stata sempre preceduta dai nominati vomiti e dolori

nefritici; che, secondo pure il deposto della ammalata, tutti questi morbosi sconcerti aveano potuto vincersi per mezzo della ingestione di molta quantità d'olio d'oliva puro, asserendo ella inoltre, aver bastato a sanarla da questa malattia calcolosa un rimedio volgare, consistente negli escrementi di capra infusi nel vin bianco; finalmente, che nella sua famiglia non avea mai dominato nè la gotta, nè la renella.

Il 21 novembre 1839, al momento della mia visita, questa donna trovavasi in uno stato di apparente salute; passò quindi il resto del giorno assisa sul suo letto, ed occupata a cucire, secondo soleva fare ordinariamente. A quattro ore di sera fece la sua refezione, che consistè in delle aringhe, le quali essa mangiò col migliore appetito. Ma finito appena di trangugiare questo suo cibo, l'assalse una cefalalgia intensissima, la quale occupava segnatamente la regione occipitale, ed a cui si aggiunse impetuoso ed incalzante vomito. Chiamato a soccorrerla il medico astante, credè questi, non di altro si trattasse che di una indigestione, ritenendo la intensa cefalalgia non come un segno diretto di affezione cerebrale, ma piuttosto come un resultato secondario, per cui limitossi a prescriverle del thè insieme alle posche sulla fronte con aceto allungato. Intanto i suenunciati sconcerti continuaronsi dalle ore quattro pomeridiane fino alle ore otto della sera. Passata di poco codesta ora, l'ammalata è costretta ad alzarsi per avere qualche evacuazione alvina, e fino a questo momento, niuna lesione nei movimenti della lingua erasi presentata. Ma a nove ore e mezza, la si ode russare fortemente e la si trova colla testa inclinata sul petto, in una assoluta immobilità. La inserviente, credendola immersa nel sonno, le presenta la bevanda, ed invano impiega dei mezzi per scuoterla da quella sua posizione, chè ella non fa alcun movimento. Intanto la respirazione diviene ognor più forte e rumorosa, e a due ore del mattino accade la morte.

Sezione del cadavere. — *Cervello.* Incisa la duramadre trovo, a destra, un sottile strato di sangue nella cavità della aracnoide, e al di sotto di questa, immediatamente sull' emisfero destro mi si presenta il vero fuocolare di un versamento sanguigno. Questo versamento occupava tutta la faccia convessa del cervello, e andava aumentando d'intensità a misura del suo avvicinarsi alla scissura del Silvio. Tutto quanto questo sangue infiltrato era concreto, eccettuato quello, in piccola quantità, contenuto nella cavità della aracnoide, che mostravasi bastantemente sciolto.

Separando i bordi della Scissura del Silvio, mi si offerse un grosso grumo sanguigno che comprimeva validamente ed avea, per così dire, schiacciato il lobulo che riempie detta scissura (il lobulo del corpo striato), il quale però mantenevasi intatto. Solo, le piccole circonvoluzioni che lo costituiscono, sembravano assottigliate, e la sostanza grigia vedeasi sparsa di piccoli fuocolari di apoplessia capillare.

La emorragia aveva origine da una lacerazione o piuttosto da una distruzione di sostanza di alcune tra le circonvoluzioni del lobo posteriore, che appartengono alla scissura del Silvio, mancanza di continuità che riscontravasi pure nella circonvoluzione la più vicina al lobulo del corpo striato. Vedeasi dunque nei punti ove le circonvoluzioni erano rimaste distrutte, restata a nudo la sostanza bianca, la quale, d' altronde, mostravasi nella sua integrità, non offrendo nè lacerazioni nè l'infiltramento sanguigno dei fuocolari apoplettici ordinari. Ed in quanto all' infiltramento sanguigno sub-aracnoideo, occupava questo, non solo la convessità, ma anche la base dell' emisfero destro, la grande fenditura cerebrale, la faccia inferiore della protuberanza, non mancando pure di mostrarsi esteso fino al lobo anteriore dell' opposto emisfero sinistro. Nel rimanente, tutte le altre parti del cervello erano sane ed in particolare i talami ottici ed i corpi striati.

Reni. Il rene destro (fig. 3, tav. II) presentava il volume del capo di un neo-nato; respingeva fortemente in alto il fegato, e poggiava colla sua faccia posteriore sulla colonna vertebrale; anteriormente, erano come su di esso adesi il colon ascendente ed il duodeno.

Inciso quest' organo, lo trovo trasformato in una ciste moltiloculare ripiena di un pus flemmonoso, senza alcuna immistione coll' orina, e nel quale mostransi natanti dei calcoli. Le cellule (fig. 3) che han rimpiazzato i coni renali, comunicano tutti colla pelvi. Molte poi si veggono comunicare scambievolmente tra loro, e molte sembravano suddivise da tante specie di briglie.

Il rene (fig. 3) è circondato da grandissima quantità di adipe, che ne riempie i vuoti e lo rende, in qualche modo, di una superficie eguale e levigata. Questo tessuto adiposo T A aderisce intimamente al viscere e sembra far parte di lui, circostanza la quale, più che tutt' altro, mi ha indotto a farne eseguire il disegno. Non avea io mai osservato uno strato adiposo di tanta compattezza la quale, d' altronde, doveasi unicamente a delle lamine fibrose che traversavano in tutti i sensi la sostanza del viscere. Questa disposizione faceasi manifesta ove si osservasse il rene spogliato del notato strato di grasso, potendosi allora chiaramente scorgere, che il suo tessuto non in altro consisteva, se non che in una membrana disposta in cellule a pareti sottilissime.

La pelvi renale conteneva un calcolo diviso in due frammenti, di cui il superiore avea la forma di un cono, e l' inferiore, che io rendeva colla fig. 3', riempiva la pelvi stessa ed ostruiva incompletamente l'orifizio superiore dell' uretere. Che in quanto poi alla ernia della linea bianca o sventramento sub-ombelicale di che più sopra faceva io menzione, chiaro mostravasi, che tale anormalità veniva costituita da una massa considerevole dell'epiploon, mentre ove s'introducesse il dito di tro all' ombel-

lico, penetrava questo nel centro di detta massa epiploica, la quale era disposta a guisa di sacco, a larga apertura, ove avrebber potuto facilmente impegnarsi gl' intestini. Finalmente, potemmo vedere come il sacco erniario restasse validamente imbrigliato.

Riflessioni. 1.° Relativamente all' attacco dell' apoplessia meritano speciale osservazione, perchè non soliti a riscontrarsi, i sintomi coi quali, fino dal suo principio, erasi questa sviluppata, dir voglio la cefalalgia ed i vomiti; ed è pure a rimarcarsi lo stato di sopore, che ad essi avea susseguito e in mezzo al quale, come immersa in un sonno apparente, l' ammalata avea cessato di vivere. Finalmente, non è poco a sorprendere, come in questo caso la emiplegia, questo carattere quasi costante della emorragia cerebrale, mancasse in totalità o, almeno, non avesse esistito tanto nel primo sviluppo del male, come quattr' ore dopo, poichè come nell' istoria avvertimmo, l' ammalata era stata in grado di alzarsi per avere delle alvine evacuazioni. Solo potrebbe affacciarsi il dubbio, che detto sintoma si fosse presentato nel periodo del sopore.

Questo fatto mi ritorna alla memoria quello di un negoziante conosciutissimo il sig. Delisle, il quale, nella sua età di circa 45 anni, fu, un tal giorno, dopo aver copiosamente mangiato del gambero marino, istantaneamente sorpreso da nausee, da vomiti continui, da sudor freddo a cui si aggiunse pure lo scomponimento della fisionomia. Chiamato a soccorrerlo, trovai, al mio arrivo, due ore dopo mezzogiorno, il mio amico dottor Vallerand, che già aveva apprestato i primi compensi. Il malato, giacente su di una sedia da riposo e sostenuto da molte persone, mi stende la mano, esclamando che egli era perduto. Nè altrimenti potea credersi all' osservare quella profonda alterazione della fisionomia e quel color cada-

verico in un uomo, che faceasi distinguere pel suo abituale aspetto di florida salute. Frattanto il polso era esilissimo, freddissime le estremità; il vomito suscitavasi costantemente dietro l' ingestione di qualunque sostanza. In questo apparato di morbosi fenomeni riportando io, insieme col Dott. Vallerand, lo stato sincopale ad una indigestione, faccio mettere il malato in un letto ben caldo; quindi, prescrivo l' applicazione dei senapismi e le frizioni su tutti gli arti con dei panni caldi frequentemente rinnovati. Mi trattengo circa ad un' ora presso il malato, nel qual tempo, il calore si riordina; il polso si rialza, ed egli mi dice trovarsi meglio e mi prega a lasciarlo in riposo. Tornato a visitarlo dopo sei ore, trovo la famiglia a desinare nella maggior tranquillità e da essa intendo, che il sig. D. . . . . avea riacquistato intiera salute, che, fino dalla mia partenza egli riposava di un sonno il più tranquillo, tanto che, appunto per non toglierlo al suo riposo, non aveasi voluto nemmeno porgergli la bevanda e quasi mi s'invitava a rimettere la visita all' indimani. Entrato nella camera del malato, resto sorpreso dal suo russare profondo, ciò che mi viene annunziato essere in lui abituale. Me gli avvicino, e al primo colpo d'occhio, mi atterrisce la sua faccia scontraffatta. Il polso è forte, vibrato, ineguale. Sollevo le palpebre: le pupille sono contratte e immobili; sollevo le membra, ed esse ricadono come delle masse inerti; sollevo pure il capo ed esso pure ricade sotto il proprio peso. La intelligenza è affatto perduta; intieramente aboliti il senso ed il moto: trattasi di un uomo agonizzante. Di tali morbosi fenomeni solo il cervello è la sede; è questa una apoplessia fulminante, e l' infermo non passerà la notte. Prevengo di tale sciagura la famiglia, che dalle più lusinghiere speranze è passata alla più alta costernazione; faccio chiamare altri colleghi, ed intanto soccorro il malato con un ampio salasso dal braccio, con delle

sanguisughe alle giugulari, con dei vessicanti e dei senapismi alle gambe. Invano tento di farlo bere; impossibile è la deglutizione. La respirazione va facendosi ognor più rumorosa e stertorosa. Dopo due ore accade la morte. Mi venne impedita la sezione del cadavere.

Non ostante la mancatami sanzione nei ritrovati necroscopici, la molta somiglianza che tra questo fatto e quello della donna Laberthe si riscontra, mi autorizza bastantemente ad ammettere, che pure nel Delisle trattar doveasi di apoplessia delle circonvoluzioni, di infiltramento sanguigno nel tessuto cellulare sub-aracnoideo, di vasta compressione del cervello. In generale, la osservazione mi ha dimostrato, che in un certo numero di apoplessie fulminanti precedute da fiera cefalalgia, il fuocolare apoplettico occupa le circonvoluzioni o le vicinanze delle circonvoluzioni, ed il sangue trovasi essersi fatto strada al di sotto l'aracnoide. In quanto poi alla assenza della emiplegia, spiegasi questa per la mancata circoscrizione del sangue versato, e per la integrità dei talami ottici e dei corpi striati. Quindi alla irritàzioue esercitata dal sangue sulla aracnoide riferir si deggiono l'acuta cefalalgia, i vomiti continui e lo stato sincopale, nel primo irrompere del morbo.

Ma quali sono le indicazioni terapeutiche a cui chiamar deve il medico una malattia di tal genere? Nel primo periodo, egli è chiaro, esser primo oggetto della cura il riparare allo stato sincopale; e ben poco razionale sarebbe il ricorrere immediatamente a delle sottrazioni di sangue, le quali converranno solo quando siasi effettuata la reazione, a cui se vadano associati dei sintomi di compressione generale del cervello per un avvenuto versamento, sarà questa sempre susseguita dalla morte.

2.° Che tornando al principale argomento della malattia del rene, relativameute alla sua trasformazione in una ciste purulenta moltiloculare, limiterommi a dire, che

nella donna Laberthe, questa trasformazione sembrava subordinata alla presenza di un calcolo nella pelvi renale; che questo calcolo, servendo come di un mezzo otturatore, avea dovuto produrre una ritensione di orina nel rene stesso e per conseguenza, la distensione, l'atrofia, la trasformazione di ciascun lobulo renale in una ciste continuantesi col corrispondente calice, quindi la infiammazione lenta della membrana interna della ciste moltiloculare e la secrezione del pus; che, previo questo mezzo otturatore nella presenza del calcolo, il sacco non potea vuotarsi se non che come per regurgito; che il rene di questo lato, ogni giorno, somministrava alla vessica il suo contingente di pus; che probabilmente gli accessi dei dolori colici e dei vomiti congiunti a febbre, nascevano da più considerevole distensione del rene, indotta da una completa momentanea ritensione dell' orina. Del rimanente, è un fatto veramente rimarchevole, come tanto la digestione che la nutrizione potessero effettuarsi nella loro integrità, e coesistere colla continua formazione del pus e con un disordine organico così profondo.

In proposito del fatto concernente lo sbarazzarsi della ciste a goccia a goccia, e, per così dire, ad ogni momento, del troppo pieno del liquido in essa contenuto, ricorderò qui altro fatto risguardante una donna della Salpetrière, che per ben quattro volte, si è costituita nella mia clinica, ammalata di affezione renale, che presentavasi coi segni i più manifesti. Abitualmente di buona salute, questa donna veniva presa, a quando a quando, da nefralgie fierissime con vomiti e viva febbre. Queste nefralgie dissipavansi talvolta spontaneamente in seguito ad una evacuazione di pus nelle orine; altra volta, manteneansi ribelli, e allora l'ammalata era costretta a trasferirsi alla infermeria.

L' esplorazione della regione lombare sinistra facea riconoscere un tumore considerevole, dolente, facilmente

apprezzabile tanto dalla regione lombare, al di sotto la ultima costa, come dalla regione anteriore e laterale media dell' addome. Sensibilissima offrivasi al tatto la fluttuazione; e più volte sarei io devenuto a praticare la puntura nella parte ammalata, se il fatto non mi avesse ripetutamente mostrato, che dopo qualche giorno di durata, i dolori vivissimi e le turbe simpatiche, resultati quasi inevitabili delle lesioni profonde del rene, cessavano istantaneamente dietro la spontanea evacuazione di rimarchevole quantità di orina purulenta, dopo di che il tumore diminuiva rapidamente, e al termine di pochi giorni, l' ammalata trovavasi nella più soddisfacente salute, tanto che anche la più esatta esplorazione non avrebbe fatto conoscere, corrispondentemente alla regione del rene, alcuna tumefazione, nè la pressione vi avrebbe risvegliato dolore di sorta.

Il fatto seguente, rappresentato dalla tavola III, che venivami comunicato dai sigg. Recamier, dott. Vayton, Amadeo Perrot, l' ultimo dei quali studente in medicina, somministrerà argomento a delle importanti considerazioni sulla specialità morbosa di che si tratta.

Spiegazione delle figure della tavola III.

Figg. 1, 1", 1'".

Nel mese di decembre 1839, il sig. Dott. Vayton portò nel mio laboratorio, per commissione del sig. Récamier, un rene, che pregommi di esaminare colla più grande attenzione, e sul quale il sig. Amadeo Perrot dovea fornirmi le più circostanziate notizie istoriche. Aveva io, di recente, fatto disegnare il rene della tavola III, ed il ravvicinamento di due fatti analoghi dovea piccare la mia curiosità.

Frattanto, il rene che mi era stato trasmesso aveva

il volume rappresentato dalla fig. 1 tav. III, ed esalava un pessimo odore. Praticatane la sezione, non fu piccola la nostra sorpresa nel ritrovarlo ripieno di materie fecali; e tali infatti, erano le materie ivi ritrovate, poichè ritenevano di queste l' odore, il colore e tutti quanti, in somma, i caratteri di esse.

Esaminando allora la superficie del viscere, potemmo mettere in chiaro, che corrispondentemente alla sua faccia anteriore, avea dovuto esistere una aderenza intima tra detta faccia ed il colon ascendente, tanto che la separazione del rene dal colon non avea potuto farsi senza si manommettesse, in qualche modo, il primo di questi organi, e dalla apertura in esso operatasi, aveano potuto farsi strada le materie fecali, le quali somministravano il notato pessimo odore al pezzo patologico. Così, fino da questo momento, si rese manifesto, che una comunicazione morbosa erasi stabilita tra la cavità del colon ed il sacco formato dal rene, e che le materie aveano potuto introdursi dal colon in detto sacco. Sbarazzato dalle materie fecali che lo riempivano intieramente, senza alcuna mescolanza di orina, o di materie purulente, il rene (*vedete* fig. 1) presenta la trasformazione in ciste moltiloculare, a cellule ineguali per la capacità, senza vestigio alcuno del tessuto proprio del rene. Molte di queste cellule sono separate tra loro unicamente per delle briglie; una di esse vedeasi intieramente occupata da un calcolo assai voluminoso, il quale (fig. 1) mostravasi come strozzato corrispondentemente all' orifizio della cellula, e presentava, in detto punto, una specie di colletto a cui sarebbesi detto esser sovrapposto un capo che vedesi contenuto in un' altra cellula. Diviso nella sua porzione la più voluminosa, questo calcolo presentò un nucleo centrale compattissimo (fig. 1'''), formato da laminette sovrapposte, alcune delle quali di un color nero, e quindi una massa amorfa non cristallizzata, occupante la sua circonferenza.

La fig. 1" presenta la sezione di questa massa, e la fig. 1'" la sezione del nucleo.

Ecco frattanto un transunto esattissimo e circostanziato del caso a cui spetta questa particolare trasformazione del rene; e questa succinta istoria pervenivami dal sig. Perrot, amico di quell' individuo che da tal malattia veniva afflitto.

Il 7 ottobre 1839, il sig. Perrot fu chiamato a visitare una Signora, che egli avea precedentemente conosciuto in Società, e che fino da nove giorni, giacevasi in letto per violenta colica nefritica.

L' ammalata era allora crucciata dai più atroci dolori che le strappavano acute grida. L' addome, tumefatto in tutta la sua estensione, presentava, corrispondentemente al fianco destro e presso la regione ombelicale, una rimarchevole prominenza, che doveasi ad un tumore duro, resistente alla maniera di una palla di cantchouc piena. Non esisteva fluttuazione propriamente detta. Il tumore avea il suo principio al di sotto del fegato, da cui lo separava un solco sonoro sotto la percussione e terminavasi immediatamente al di sopra del pube. Nel senso trasversale poi questo tumore raggiungeva la linea bianca.

Le orine erano rare, poco abbondanti, rese senza dolore (mancossi di osservare la loro quantità). Eruttazioni; lingua coperta di densa patina; polso a 85.

Commemorativi. Stato malaticcio nella infanzia, che dette poi luogo, arrivata la mestruazione, ad una giovinezza la più brillante di salute. Maritata a ventisei anni, questa Signora partorì, dopo diciotto mesi, un figlio del migliore essere fisico. Trascorsi quindici anni, andò soggetta, per la prima volta, ad un accesso di coliche nefritiche, il quale si ripetè, in principio, ogni sei mesi, quindi, ogni quattro mesi, e negli ultimi tempi, ogni otto giorni. Violentissimi al segno da far temere talvolta,

della vita della ammalata; questi accessi si scioglievano sempre colla emissione di una quantità grande di orina sedimentosa. Negl' intervalli che separavano questi morbosi accessi aveasi completa assenza di dolore e la salute tornava alla sua integrità, restando solo, come sintoma di malattia, il fetore abituale delle orine.

Avvalorato da cotali precedenti, facile a stabilirsi riesciva la diagnosi. Parve al sig. Perrot che la sede del tumore ed il principio di tutti i morbosi sconcerti riportar si dovessero al rene; quindi, che la malattia consistesse in una distensione del rene medesimo, dei calilici renali e della pelvi, indotta da un ostacolo al corso delle orine esistente nell' uretere, escludendo qualunque degenerazione di tessuto dietro al fatto, che l'ammalata restava completamente libera dal dolore dopo terminato l' accesso del male.

Chiamato a consulto, gli 8 novembre il sig. Récamier, affacciò questi l' idea della convenienza di una puntura esploratrice, dalla quale però si restava egli per il momento, temendo di ferire l'intestino colon. All'indimani, tornato a riveder l' ammalata insieme col sig. Amussat, il sig. Récamier con quell'ardire che è figlio della sicurezza, si risolse alla preconizzata operazione, e praticò una puntura superficiale in dietro ed all'infuora del tumore, a tre pollici dal bordo esterno del muscolo quadrato dei lombi, servendosi di un tre-quarti, che avea non più di una linea di diametro. Fluì dalla ferita una quantità di circa tre pinte di un liquido torbo, di un odore spermatico pronunziatissimo, e l' ammalata trovossi immediatamente e alquanto sollevata; nè più si udirono le acute grida di dolore ma si ebbero invece la gioia, la calma ed un marcato ben-essere. Così, questa ingegnosa operazione fe' ritornare una vita, che era già presso ad estinguersi (*).

(*) Il liquido evacuato per mezzo della puntura, fu immmediata-

Il notato miglioramento si sostenne, senza alcun rimarchevole accidente, dal 9 ottobre fino agli 8 novembre, cioè a dire, pel corso di un mese, nel qual tempo, le orine soltanto mostraronsi albuminose, muccose e spesso con sedimento arenoso.

Li 8 novembre, tutto di un tratto, vomiti fetenti come le materie fecali, e dell' istesso odore puranco le orine; al tempo stesso, alterazione profonda della fisionomia, faccia terrea, dilatazione delle pinne nasali; polso piccolo, depresso, a 96. L'identità nell'aspetto e nell'odore tra le materie rese per vomito, quelle rese per orina, e le materie alvine, fa sospettare una comunicazione del rene nel colon ascendente.

Gli stessi sconcerti continuano nei giorni successivi (*),

mente analizzato dal sig. Chevallier. Esaminato col miscroscopio questo umore presentava dei globuli agglomerati in masse, ed aggruppati alla guisa stessa che il Dott. Rayer rappresenta quelli del mucco. (*Traité des maladies des reins et des alterations de la secretion urinaire*, tome I.). Molti di questi globuli erano circondati da una areola oleosa. Sembrava, cioè, che un globulo opaco fosse sovrapposto ad altro globulo oleoso più grande del primo, in modo da lasciare allo scoperto l'areola oleosa indicata. Del rimanente, non mostravasi al microscopio alcun altro globulo isolato.

Il resultato poi dell' analisi fatta dal sig. Chevallier, era il seguente: » 1.° Dell'acqua, 2.° una materia animale viscosa particolare, 3.° » dell'acido urico, 4.° del fosfato di calce, 5.° diversi sali e specialmen» te sali ammoniacali, 6.° dell' albume in grandissima quantità, 7.° una » materia grassa. 8.° dell' urea, 9.° una combinazione di materia ani» male e di calce, 10.° la maggior parte dei sali, soliti a riscontrarsi » nelle orine normali. »

Conclusioni della analisi. » Le particolarità rimarchevoli che resul» tano dall' esame di questa orina sono le seguenti: 1.° la presenza di » una materia glutinosa avente l' odore di sperma, 2.° dell' albume in » grandissima quantità, 3.° la presenza di una materia grassa, 4.° infine » quella di una combinazione di calce e di materie animali, che noi » consideriamo come una combinazione unita ad un sapone di una na» tura particolare.

(*) Trovo il passaggio seguente nella osservazione del sig. Perrot, alla data degli 11 novembre: » l'ammalata ha reso una enorme quan-

ma con delle alternative di esacerbazione e di remissione. Continuano pure i vomiti di sostanze fetide; orine, in principio, purulente, poi sanguinolente, e queste ultime vengono espulse con molto dolore; estremo spossamento. Morte li 24 novembre.

Sezione del cadavere. Un tumore enorme ma flaccido formato dal rene, occupava il fianco destro e la metà destra della regione ombelicale. Lungo tutto il lato sinistro di questo tumore corrispondeva il colon ascendente, il quale così tenacemente ad esso aderiva, che il bisturino, portato colla maggior precauzione nei punti delle aderenze, aveva in parte manomesso il rene e, per questa soluzione di continuità si facevano strada al di fuora delle materie analoghe a quelle emesse per vomito e per orina.

Venne praticata una legatura attorno questa apertura del rene, onde impedire che le materie in esso contenute finissero di escire in totalità. L' uretere (fig. 1) presentava molte pietre di considerevol volume.

Il rene sinistro era visibilmente ipertrofizzato, e ripieni di pus mostravansi tanto i calici come la pelvi.

Riflessioni. Resumendo ora questo fatto nelle sue più speciali circostanze, osserveremo, che nel corso di quindici anni, avevamo avuto renella, coliche nefritiche, interrotte da dei periodi della più perfetta salute.

Nell' ottobre 1839, intensissime le coliche nefritiche. Trasformazione del rene in un sacco voluminoso; fenomeni morbosi della maggior gravezza; puntura praticata nella parte affetta con un tre-quarti sottilissimo; allevia-

» tità di orina purulenta: quindi ella trovò nel proprio letto molte » piccole pietre bianche, brillanti, cristallizzate, zuccherine, aventi tutta » l' apparenza dello zucchero di canna ». Crede il sig. Perrot che questi frammenti provengano dalle vie orinarie, ed io invece credo che altro non sieno che dei piccoli frammenti di zucchero caduti accidentalmente nel letto della ammalata.

mento immediato e marcatissimo della malattia, il quale continua pel corso di un mese; quindi invasione di turbe morbose di nuovo genere; vomiti stercoracei; orine stercoracee; sospetto di comunicazione del rene destro col colon ascendente. Morte. Alla necroscopia, comunicazione del colon col sacco renale, che mostrasi pieno di materie stercoracee: un calcolo renale e molti altri calcoli nell' uretere.

Alcune considerazioni generali sulle lesioni di canalizzazione del rene faran maggiormente risaltare il valore e la importanza dei fatti qui sopra descritti; ma prima di occuparci di queste, si rende necessaria qualche spiegazione sulle figg. 2 e 3.

Le figg, 2 e 3 rappresentano due reni appartenenti ad una vecchia donna della Salpêtrière. Nella pelvi di essi esistevano molti calcoli modellati fra loro e di una superficie assai levigata, la quale stava bastantemente a dimostrare, che avea in essi esistito un attrito scambievole. Molti di questi calcoli sono coralliformi, presentando delle ramificazioni estese nei calici vicini a quello nel quale erano essi contenuti (ved. fig. 2'). D' altronde i reni non han subito alcuna dilatazione generale, ma bensì delle dilatazioni parziali, atrofiche, che resultano dal volume dei calcoli e dalla pressione meccanica da essi esercitata sui calici e sui reni medesimi. Finalmente, molti di questi calcoli sono bianchi, duri e semi-trasparenti.

Lesioni di canalizzazione dei reni.

Le lesioni di canalizzazione dell' apparato delle vie orinarie comprendono la più estesa e la più importante sezione delle malattie di questo così complicato apparato organico. Abbracciano esse tutte le anormalità che avvengono nel corso delle orine, le ritensioni, le incontinenze, le fistole, tutti gli ostacoli per ristringimento, per lesione organica o vi-

tale: di più, sono esse comprese nello studio delle renelle, della pietra e dei calcoli orinari, che sono ordinariamente la sorgente di tante lesioni dell'apparato di che si tratta (*). Le lesioni di canalizzazione dei reni riconoscono quasi sempre per causa dei calcoli orinari. Le renelle e le pietre ponno divenire un ostacolo al corso delle orine, quando risiedono nell' uretere e nel canale dell'uretra, giammai, quando stanzino nel rene (**), meno i casi nei quali, la loro situazione in questo viscere sia tale, che essi vi facciano l' ufizio come di tappo o di valvula.

Tutti quanti i morbosi sconcerti a cui traggono i calcoli renali, sono referibili: 1.° all'ostacolo m eccanico che la loro presenza induce nel libero circolo dell' orina; 2.° alla irritazione che essi determinano direttamente sul rene, e, simpaticamente, sugli organi piu o meno lontani da esso.

I calcoli contenuti nei calici e nella pelvi renale non fanno ostacolo, ordinariamente, alla libera circolazione dell' orina, perchè questa trova una strada tra la superficie del calcolo ed il sacco membranoso nel quale esso trovasi contenuto. Di più, la presenza del calcolo nel rene, non determinando sempre la infiammazione di que-

(*) Questo punto importante della scienza fu trattato col più possibile sviluppo dal sig. Dott. Rayer. Vedete la sua opera: *Traité des maladies des reins et des alterations de la secretion urinaire*, Paris 1839, 1840, 2 vol. in-8.° Le tavole XII, XIII, XIV, XV e XVI sono destinate alla pielite calcolosa ed ai calcoli renali.

(**) Esiste, fino da molto tempo, nella mia clinica un malato attaccato cronicamente di una malattia del rene sinistro. Provava spesso questo individuo moltissima difficoltà a orinare, e rendeva, in mezzo ai più vivi dolori, della renella bianca mescolata a del mucco, col quale veniva a formare un magma assai coerente. Questa renella mescolata al mucco, veniva ordinariamente espulsa dall' orina, e facilmente riempiva il canale dell' uretra, il quale se ne sbarazzava sempre a mala pena. Questa renella era costituita da dell' urato di ammoniaca e da del fosfato ammoniaco-magnesiano.

sto viscere, può rimanersi inavvertita per un corso ancora di molti anni, ed intanto il calcolo aumentarsi gradatamente ed estendersi entro i calici, assumendo allora la forma ramosa del corallo o la forma poliposa. Di questa forma sono ordinariamente i calcoli renali che mi han presentato la maggior parte delle vecchie donne della Salpêtrière, tra le quali era appunto la donna, a cui spettano le figure 2 e 3, tav. III di questo fascicolo.

La immobilità di cui son dotati questi calcoli ramosi o stallattiformi è la circostanza che favorisce la loro innocuità sul tessuto a cui stanno a contatto. Egli è un fatto, che attorno di essi il tessuto del rene si atrofizza, e ciò per due modi diversi, *per compressione*, cioè, o *per distensione*: 1.° *per compressione*, quando il calcolo, aumentando continuamente di volume, finisce per intercettare, più o meno, la circolazione nella porzione di rene nella quale esso vien contenuto; 2.° *per distensione*, quando il calcolo, impegnato in un calice, ottura l'orifizio di comunicazione tra detto calice e la pelvi renale. Tanto, adunque, l'atrofia per compressione come quella per distensione sono o parziali, o generali, secondo che la causa di compressione o di distensione agiscono su di una parte o sulla totalità del rene. Così, in alcuni casi di calcoli renali risiedenti nella pelvi ebbi luogo di riscontrare dei reni piccoli, granulosi, giallastri, rappresentanti, con qualche esattezza, l'alterazione del fegato, designata col nome di cirrosi. Questa alterazione atrofica di che si tratta, suppone una intiera libertà nel corso delle orine. (Ved. fig. 1, tav. II di questo fascicolo.)

Il altri casi di calcoli residenti nella pelvi, riscontrasi il rene trasformato in un sacco moltiloculare, di cui le pareti membranose vengono costituite dal tessuto proprio del rene atrofizzato.

Che resumendo ora i principali effetti della presenza dei calcoli nei reni può dirsi.

1.° Che, in un certo numero di casi, questi calcoli non si manifestano per alcun segno sensibile.

2.° Che in altri casi, disturbano, più o meno, la circolazione dell'orina e divengono causa di ritensione più o meno completa di questo liquido; e che nei casi di ritensione completa, il rene acquista delle dimensioni considerevoli e si trasforma in un sacco moltiloculare.

3.° Che, in qualche circostanza e talvolta concorrentemente alla ritensione, i calcoli determinano una infiammazione acuta o cronica, sia della membrana interna dei calici e della pelvi, ciò che costituisce il catarro del rene, sia del tessuto proprio del viscere, terminandosi allora in una quantità di ascessi miliari, e talvolta, in molti ascessi più o meno considerevoli.

Occupiamoci ora per un momento, del resultato il più rimarchevole che tien dietro alla ritensione dell' orina nel rene, dir voglio della sua distensione o della sua idropisia, essendo che con questa ultima denominazione venga a designarsi dagli autori la distensione del rene.

Frattanto questa istessa distensione del rene e la sua trasformazione in un sacco moltiloculare può esser *primitiva*, quando, cioè, l'ostacolo esista nella pelvi, o *consecutiva*, quando questo risieda nell'uretere, nella vessica o nel canal dell' uretra.

Quantunque in un certo numero di casi la distensione si limiti alla pelvi ed ai calici, che acquistano allora il volume di una grossa vessica e tutto il rene atrofizzato trovasi respinto sopra uno dei lati del tumore, le più spesse volte però, la si vede comprendere non solo le parti suaccennate, ma il tessuto del rene puranco.

Poichè l' orina trattenuta comprime, in principio, le prominenze formate dai coni del rene, i quali finiscono per obliterarsi, quindi la sostanza tubulosa, la quale

pure va distruggendosi insieme colla sostanza granulosa, di maniera tale che, ogni cono renale si trasforma in un sacco conoide che continuasi col respettivo calice. Però, se in qualche parte rimanga vestigio di tessuto renale, ivi si ha orina secreta, e solo quando il rene è nella sua totalità degenerato in una membrana o ciste moltiloculare di cui ciascuna cellula rappresenta un cono, allora il liquido raccolto nel sacco renale, non contiene alcun principio di orina e non in altro consiste, se non che in della pura sierosità.

Ora questo particolare stato di malattia del rene vien meglio controdistinto colla denominazione di idropisia del rene, piuttosto che con quella di ritensione delle orine. Rarissima a riscontrarsi è la totale degenerazione del viscere secretore dell' orina, rimanendo sempre, tanto sulla superficie, come nei punti della sostanza più compatta che separano tra loro le basi dei coni e le cellule, alcune traccie di tessuto proprio rimasto intatto. Il più alto grado di trasformazione membranosa del rene fu da me osservato su due feti nati morti. Su di uno di questi un sol rene, e sull' altro, ambedue, presentavano la trasformazione di tutti i coni renali in altrettante cellule a pareti sottili e trasparenti. Nel primo di questi casi mancava per l' affatto l' uretere del rene ammalato, ed è probabile che nel secondo caso gli ureteri mancassero da ambedue i lati.

La completa intercettazione del corso delle orine per la obliterazione dell' uretere sembrerebbe non potersi, in modo alcuno, conciliare colla continuazione della vita; pure vi han numerosi esempj di individui, nei quali uno dei reni esser dovea, fino da lungo tempo, trasformato in un sacco moltiloculare, non esistendo alcuna comunicazione colla vessica. Di che sembrami possa aversi una spiegazione da questa legge generale che presiede alle malattie degli apparati secretorj tutti, cioè, che qua-

lunque ritensione completa di un liquido secreto, ha per resultato definitivo la soppressione, di primo, incompleta, in seguito, completa della secrezione.

La ritensione di orina nel rene può essere intermittente. Si concepisce, infatti, che quando la distensione del viscere è portata ad un certo grado, la resistenza opposta dal rene disteso all'accumulamento di nuova quantità di liquido, la dilatazione che si estende, per gradi, fino alla porzione del canale occupato dal calcolo, lo spostamento del calcolo stesso, deggiono avere per resultato l' evacuazione del liquido: tale è il caso di quella ammalata della Salpétrière, di cui testè mi occupava, la quale, di quando a quando, costituivasi alla infermeria pel sopraggiungere di dolori nefritici intensissimi, perduranti i quali, manifestavasi, corrispondentemente alla regione lombare ed al fianco destro, un tumore considerevole, che scompariva istantaneamente col dileguarsi dei dolori ed in seguito alla emissione spontanea di molta quantità di orina purulenta.

Non son rari i casi, nei quali avendo cessato di esistere l' ostacolo al corso delle orine, il rene degenerato somministra, per così dire, ogni giorno, il suo contingente di morbosa secrezione alla vessica; è ciò appunto quando le orine presentano una miscela di liquido normale, che è il liquido separato dal rene non attaccato dalla malattia, e di altro liquido anormale, albuminoso, purulento o di altra natura, che è quello proveniente dal rene ammalato. Nei quali casi, che pure si contano in gran numero, ben s' intende, come abbiasi potuto conciliare la salute, pel corso ancora di molti anni, supplendo, in essi, ai bisogni della economia il rene rimasto nella sua integrità; ciò che viene luminosamente confermato dal fatto della donna Laberth (tav. II).

La distensione del rene può divenire eccessiva, e farsi causa di morbosi sconcerti, che sembrino render necessa-

ria la puntura: ciò accadde, come testè dimostrammo, nel caso a cui appartiene la tav. III, ed in molti altri casi pure, dei quali l'archivio della scienza trovasi ampiamente fornito. Nella osservazione seguente, pubblicata dal Corvisart (*), e che può considerarsi come il tipo del quadro fenomenologico proveniente dalla ritensione dell'orina nel rene, questo gran Pratico non volle impiegare la puntura, che egli inutilmente avea praticata in un caso analogo.

Ecco in succinto la narrazione del fatto.

In un individuo di 62 anni, tumore oblongo, esteso dall' ipocondrio destro alla fossa iliaca sinistra, ricurvato in modo, che la concavità riguarda in alto e la convessità in basso; fluttuazione oscura.

Questo tumore, che sembrava formato dall' agglomeramento di molti tumori più piccoli, cagionava dei dolori intermittenti; era sensibile sotto la pressione. Alla prima visita del Professore, rilevavasi che solo da due mesi i dolori erano stati di tale intensità da impedire al malato di continuare nelle sue occupazioni, e da toglierlo anco al riposo, durante la notte.

Corvisart riconobbe, che il tumore avea sua sede nel rene destro, e ricordandosi, che in altro caso simile, nel quale pure il rene presentava una raccolta sierosa e linfatica avea egli, senza alcun successo, praticata la puntura, giudicò non dovere, nel caso attuale, ricorrere a simile operazione, non potendo questa riescire che tutt' al più come un mezzo di momentaneo sollievo; per cui limitossi ad impiegare i calmanti e i depurativi, coi quali il malato fu trattato fino al momento della sua morte, che avvenne due mesi e mezzo dopo il suo ingresso nello spedale.

Alla necroscopia, tumore enorme inegualmente ber-

(*) *Journal de medécine* par Corvisart, Leroux et Boyer, tome VII, page 387.

noccoluto, occupante tutto il lato destro dell' addome e molta parte del lato sinistro. L' estremità superiore respingeva in alto il fegato, la inferiore occupava la fossa iliaca sinistra e riempiva lo stretto superiore del bacino. Era formato questo tumore a spese del rene, di cui ritenea la figura. Il suo volume superava, di trenta o quaranta volte, quello di quest' organo nello stato sano.

Praticatane la incisione, se ne ottennero da sette pinte di un liquido torbo, in parte, rossastro, in parte, giallastro, mescolato a dei fiocchi bianchi, gialli o verdi, simili a del mucco un poco ispessito, nel quale l' analisi chimica dimostrò la presenza di una grande quantità di albumina. L' interno del tumore resultava da tanti sacchi, che tutti aprivansi in un sacco comune, rappresentante la pelvi del rene. In questo sacco comune risiedevano liberi da qualunque adesione quattro calcoli, del volume e della forma di una grossa nocciuola. L' uretere sembrava terminare in questo sacco, ma impossibile riescì lo scoprirne l'orifizio, per cui poteva dirsi, che non esisteva alcuna comunicazione tra la cavità del rene dilatato e l' uretere medesimo.

Le pareti poi della ciste renale resultavano 1.° dal peritoneo che le serviva come di mesenterio, 2.° da una membrana interna, vera membrana muccosa, fungosa e granulosa, 3.° da un tessuto cellulare interposto a queste due membrane. Nei punti della maggior compattezza dette pareti offrivano una grossezza di tre linee; negli altri punti presentavano uno *stato d' ingorgo che partecipava dello scirro non esulcerato* e che, probabilmente, altro non era che un indurimento del tessuto proprio del rene. L' uretere che, come accennammo, non comunicava colla pelvi renale, mancava pure di qualunque comunicazione colla vessica; nel tratto intermedio, avea esso concepito una tal dilatazione, che il diametro si estendeva a diciotto linee. Dalla quale ampolla essendo

stato evacuato tutto il pus che vi si raccoglieva, l'interno dell' uretere presentò tutti i caratteri di una membrana muccosa. L' altro rene era perfettamente sano.

Riflessioni. Così, abbenchè in questo caso il rene ammalato mancasse affatto di dutto escretore, pure la vita avea potuto continuare, e ciò s' intende, 1.° perchè il rene disteso avea cessato di separare un liquido morboso; 2.° perchè al rene malato aveva supplito il rene sano. Supponete, infatti, una ritensione completa della bile nel fegato, organo impari, ed avrete sconcerti incompatibili colla vita.

Il rene disteso può infiammarsi, dar luogo alla formazione di un ascesso nel tessuto cellulare circumstante, e questo ascesso farsi strada all' esterno nella regione lombare, portando a delle fistole renali, come in alcuni casi, sono state osservate. Non so se la puntura possa, in qualche parte, aver contribuito alla formazione dell' ascesso sub-diaframmatico osservato nel caso seguente (*). Un malato presentava un tumore fluttuante di ragguardevol volume nella regione del rene. Una puntura giudicata necessaria, dette esito ad una quantità considerevole di pus. Ne successe un miglioramento che si sostenne per otto giorni, ma al giorno quindicesimo, il malato mancò alla vita. Nella consecutiva necroscopia, riscontrossi un ascesso considerevole intermedio al diaframma, alla milza ed al rene. Questo ascesso comunicava ampiamente colla cavità del rene stesso, il quale vedeasi trasformato in un vasto sacco, ove andavano ad aprirsi, alla maniera di tante appendici, un gran numero di cavità sferoidali, di cui ciascuna corrispondeva ad un cono del rene. L' uretere era completamente obliterato nel punto in cui si continua colla pelvi.

(*) Osservazione e pezzo patologico comunicati alla Società anatomica dal sig. Sazie, allora Interno dello spedale Necker.

I reni trasformati in un sacco purulento, ponno aprirsi ancora entro l' intestino colon. Qual resultato, che, in generale, vien ritenuto come un esito favorevole, poichè per esso si ottiene la evacuazione del sacco renale, è invece, a quello mi sembra, una delle più funeste resultanze di questo genere di malattia, potendo avvenire, che per la operatasi apertura le materie fecali passino dall' intestino colon nel sacco renale. Di simil fatto abbiamo parlante esempio nel caso rappresentato dalla tavola III di questo fascicolo.

Fascicolo 70.

MALATTIE DEI RENI.

(Tavola I.)

Fig. 1. — *Flebite renale.*

La fig. 1 tav. I rappresenta un caso di flebite renale, osservato in una donna, morta alla Maternità, nel corso di una epidemia di tifo puerperale. Questa flebite da un lato, è limitata esattamente alla vena renale, e non sorpassa punto la sua imboccatura nella vena cava, da un altro lato, terminasi tutt' in un tempo, nelle sue prime diramazioni. Il grumo è aderente nel tronco principale di essa vena, e libero nelle sue divisioni. Nel centro del grumo esiste del pus assai legato. Il tessuto del rene è pallido, ma sano.

Non è questa la prima volta che io riscontrava delle flebiti renali, indipendenti dalla flebite della vena cava e da quella della vena ovarica sinistra. E qui farò osservare, che l' imboccatura delle vene renali è quasi sempre il limite della infiammazione della vena cava.

Ma come rendersi conto di queste flogosi circoscritte ad un punto isolato del sistema venoso? E perchè la flogosi limitasi alle grosse vene, e lascia perfettamente intatte le vene capillari?

Anche nel caso suaccennato, il pus contenuto nel centro del grumo, come in generale suol riscontrasi e come io pure ho sempre ritrovato, osservasi perfettamente racchiuso in ciste. Ed è appunto in questo fatto costante

della flebite che il sig. Dott. Tessier (*) ha creduto aversi un saldo appoggio alla sua opinione contro la teoria della flebite come causa degli ascessi dei visceri che tengon dietro alle ferite ed alle operazioni chirurgiche: in tutti i periodi della infiammazione venosa, dice questo autore, in un suo lavoro scientifico d'altronde assai stimabile, il pus trovasi come sequestrato nel canale della vena infiammata da dei grumi o da false membrane, per cui il passaggio di detto pus nel sangue è cosa affatto impossibile. D' altro lato, fondandosi su di un certo numero di fatti, nei quali mentre, da un lato, il più accurato esame non avea fatto scoprire la benchè minima traccia di flebite, ed intanto numerosi ascessi si erano presentati nei diversi punti della economia, l' istesso autore conclude, che le dottrine della flebite e del riassorbimento purulento sono a ritenersi *come false nel loro principio, nel loro metodo, nella loro teoria, e, presso a poco, nulle nella loro applicazione;* ed aggiunge inoltre, preso così come egli è dall'ardore contro le dottrine della flebite, che anche ammettendo il passaggio del pus nel sangue, non puossi in questa miscela avere la spiegazione di quelle alterazioni patoliche che a questa sola causa voglionsi attribuire.

Ma quale è la teoria che il sig. Tessier sostituisce alla dottrina della flebite, dottrina così solida e così bene convalidata da numerosi fatti ed esperienze, tendenti tutte a stabilire l' infezione del sangue prodotta dal pus ingeneratosi in una vena infiammata, deposto in natura nel torrente della circolazione e portato per quello in tutti i capillari, ove agisce alla maniera di un corpo estraneo irritante? Niun' altra teoria che quella della alterazione del sangue per *la diatesi purulenta.* Ed alla

(*) Vedete l' *Expérience, journal de médecine et de chirurgie, Paris,* 1838, *tome I, page* 545; *tome II, pages* 1 *e* 81. — *Bulletin de l' Académie Royale de médecine, Paris,* 1840, *tome VI; pages* 14 *et suivantes.*

ricerca, in che faccia egli consistere questa diatesi purulenta, è sua unica risposta, doversi intendere per detta diatesi una *modificazione* dell' organismo caratterizzata dalla *tendenza* alla produzione del pus nei solidi e nei liquidi coagulabili della economia, e questa disposizione purulenta riconoscere per cause efficienti una estesa riunione di molti malati in una medesima Sala, le influenze morali triste, i dolori intensissimi sofferti dai malati nell' atto del loro sottoporsi alle operazioni, ec.

Quali sono le prove della esistenza di questa diatesi purulenta? Invano andava io cercando nella Memoria del sig. Tessier dei fatti positivi all' appoggio di questa dottrina, la quale, infine, altro non è che l'umorismo della antica scuola ritornato in vigore; nè altre prove sapea rintracciarvi, oltre le seguenti che sono unicamente prove negative: 1.° la insufficienza delle prove sulle quali riposa la teoria, intesa nel senso opposto a quello che professa l' autore; e che nella flebite suppurata, il pus trovandosi sempre sequestrato da dei grumi o da false membrane in tutti i periodi della infiammazione venosa non può questo umore aver passaggio nel sangue; 2.° che le stesse alterazioni, le quali sonosi *frequentemente* osservate coincidere colla presenza del pus nelle vene, le si son viste pure nei casi, nei quali la necroscopia non ha fatto scoprire la più piccola traccia di pus nel sistema vascolare.

Ma fino a che altre prove più concludenti e più dirette non concorrano a sostenere questa diatesi purulenta del sig. Tessier, *questa incognita modificazione* dell' organismo, questa *tendenza* dei solidi e dei liquidi alla produzione del pus, io riterrò sempre esser cotal dottrina una mera ipotesi, la quale cade interamente di fronte a questo gran fatto: che la introduzione diretta del pus, del mercurio, di un corpo estraneo nel sistema venoso, ha per resultato dei fenomeni identici a quelli della flebite sup-

purata, consecutiva alle ferite od alle operazioni chirurgiche. Nè io intendo negar con questo che il sangue possa giungere ad alterarsi direttamente per altre vie, per la inoculazione, per la infiammazione dei vasi linfatici ec; e che un cattivo alimento, delle cattive condizioni atmosferiche non possano indurvi delle particolari circostanze, per le quali la sua crasi venga ad esser viziata: sono questi argomenti sui quali non faccio io cadere il benchè minimo dubbio, e solo sostengo come una dimostrazione di fatto: che gli ascessi dei visceri, consecutivi alle ferite ed alle operazioni chirurgiche, riconoscono la origine loro nella infezione del sangue indotta dal pus della flebite suppurata.

Parimenti mal potrei non ammettere che le flebiti iniziali come sorgente di infezione nel sangue, non sempre ed in tutti i casi di ascessi dei visceri consecutivi alle ferite ed alle operazioni chirurgiche, sieno state riscontrate. Solo qui mi sia permesso di emettere un qualche dubbio sulla esattezza delle ricerche di queste flebiti, e di annunziare come abbia io, più volte, riscontrata la flebite in quelli stessi casi nei quali altri era stato, nella ricerca di simile infiammazione, meno fortunato di me. E soprattutto le flebiti ossee credo si abbiano ad avere come una sorgente feconda e spesso ignorata degli ascessi detti metastatici; mentre uopo è pur confessare, che i casi di ascessi molteplici senza una qualche provenienza da vene infiammate, van sensibilmente diminuendo a misura che le cadaveriche dissezioni vengono eseguite con maggiore esattezza e con più accurata direzione.

Che in quanto poi al grande argomento contro la flebite, concernente la presenza di un grumo sanguigno presso i limiti della suppurazione della vena ed il sequestro del pus, dirò primieramente: che detto sequestro non è forse così frequente quanto lo si vorrebbe fare apparire; che nelle flebiti ossee particolarmente, sia delle ossa

del cranio, sia del femore, sia della tibia, altro io non seppi riscontrare che delle cellule imbiancate dal pus, a lato di altre cellule ripiene di sangue non coagulato; che in un certo numero di casi trovai il pus separato dal sangue circolante per mezzo di un grumo disposto a guisa di membrana, della grossezza di circa solo una mezza linea. E anche concedendo che la circoscrizione del pus per mezzo di un grumo, sia costante e completa, in questo supposto, domanderei se la miscela di questo umore col sangue potrà riguardarsi unicamente effettuabile per una larga comunicazione, aperta tra il fuocolare venoso purulento ed il sangue stesso? Non potrebbe egli spiegarsi l'infezione del sangue per un semplice fatto di capillarità? Il fenomeno dell' exosmosi e dell' endosmosi a cui si volle attribuire cotanto ufficio nella economia, applicandolo a delle cose che sono del dominio esclusivo della vitalità (*), questo fenomeno, io dico, non sarebbe egli pure applicabile in tutta la sua pienezza nel caso in questione? Non potrebbe egli il pus, per via di *imbibizione* traversare il grumo otturatore e mescolarsi al sangue circolante? Non è egli dimostrabile, quasi direi tutti i giorni, un fenomeno analogo nella flebite suppurata, nelle false membrane delle sierose?

Quando una flebite, di adesiva che essa era in principio, diventa suppurativa, il pus allora occupa costantemente il centro del grumo sanguigno, nè mai si fa intermedio tra la parete venosa ed il grumo stesso: ora, d' onde proviene questo pus? Due sole ponno essere apparentemente le sue sorgenti; può egli, cioè, o essere il prodotto della secrezione della vena o venir segregato dal grumo; ma il grumo sanguigno non è dotato di vita; suscettibile solo di provare dei cambiamenti nella sua

(*) Dutrochet, Memoires pour servir à l' histoire anatomique et physiologique des végétaux, Paris, 1837, tome I, pages 1 et suivantes.

densità, nel suo colore, nella sua grossezza, giammai però, sia pure esso in qualunque condizione, o entro un sacco aneurismatico, od in una varice o nel tessuto cellulare, giammai io dico, appunto perchè coagulato e privo, per conseguenza, di vita, diverrà idoneo a partecipare del grande fenomeno della infiammazione e della suppurazione.

E qui se affacciar si volesse il resultato delle osservazioni microscopiche dei moderni sulla presenza del pus entro i grumi sanguigni, per le quali essi van proclamando, doversi intendere la trasformazione di detti grumi in pus, unicamente per la ragione, che questi grumi trovansi allora spogliati della loro materia colorante, e solo resultano di fibrina; e quindi riportar le esperienze chimiche e microscopiche del Dott. Mandl (*) che ad esso facevano annunziare, che i globuli del pus altro non sono che dei globuli di fibrina, e che non vi ha differenza alcuna tra questi globuli ed i globuli bianchi del sangue.

Con tutto il rispetto alle moderne autorità, d'altronde stimabili sotto tanti altri riguardi, non mi asterrò qui dal protestare, che mentre sono io ben lontano dallo escludere la provenienza del pus dal sangue e la trasformazione del sangue vivente, del sangue in circolazione, in globuli purulenti, non per questo ammetterò mai che il grumo sanguigno possa trasformarsi in pus, e che il grande fenomeno della suppurazione sia effettuabile entro di un grumo sanguigno dimostrato da tanti fatti spoglio intieramente di qualunque vitalità.

Che in quanto all'altra proposizione, che il sangue coagulato è incapace di qualunque vitalità; che esso va costantemente comportandosi alla maniera stessa di un corpo

(*) *Anatomie microscopique*, Paris 1839, IV livraison, Du Pus, in-fol. fig. — *Traité pratique du microscope*, Paris, 1839, in-8, pag. 117.

estraneo ed affatto innocuo, nel più gran numero dei casi, grandissime sono le prove sulle quali si trova questa basata, ed io prego le persone che non dividono con me questa opinione, a citare un solo fatto positivo, il quale stabilisca, che il sangue coagulato sia stato suscettibile di malattia, cioè a dire, siasi mostrato provvisto di vitalità. Quindi la dottrina della imbibizione trovasi, del pari, applicabile a quei prodotti di secrezione che occupano le cavità delle false membrane, la di cui formazione data da pochi giorni (poichè, a differenza dei grumi sanguigni, le false membrane sono suscettibili, col tempo, di organizzazione): infatti, le false membrane che, come io diceva, non sono peranco organizzate, resultando da tanti strati concentrici a diversi gradi di densità, quelli tra questi strati che sono i più esteriori e che avvicinano o la pleura, o il pericardio o qualunque altra membrana sierosa, ritengono una densità più considerevole degli strati i più interni, i quali presentano, soltanto, i primi lineamenti, per così dire, della falsa membrana, ed i quali, certamente, sono stati gli ultimi a formarsi; ora, quale è il modo di produzione di questi ultimi più interni strati? certo che non sono essi il prodotto dello strato pseudo-membranoso adiacente, il quale appena ha cominciato a costituirsi in membrana, nè tampoco di quello più vicino alla membrana sierosa, che, come abbiam supposto, non è ancora organizzato.

La sola membrana sierosa è dunque l' organo a cui riportar si deve la formazione di questi più interni strati, ed i prodotti secreti di questa membrana, invece che deporsi tra essa e lo strato pseudo-membranoso contiguo, filtrano a traverso tutti gli strati e giungono fino alla superficie libera.

Che concludendo ora dalle cose fin qui discorse ripeto, che per spiegare la miscela diretta del pus e del sangue nella flebite suppurata, non è necessario ammettere

l'assenza di qualunque grumo ai limiti della raccolta purulenta, potendosi avere detta immistione anche a traverso ai grumi, unicamente pel dato e fatto della imbibizione.

Figg. 2 e 2'.

Le figure 2 e 2' rappresentano dei corpi adiposi nella spessezza della sostanza corticale del rene. E questa è la prima volta che delle produzioni adipose mi si sono offerte in questo viscere. Ordinariamente, l'atrofia di questo organo porta seco un accumulamento di grasso nel suo inviluppo adiposo, giammai entro il suo tessuto proprio, differendo in ciò, immensamente, dal viscere fegato. Così, la milza, i corpi cavernosi, i polmoni, l'utero, il cervello, la spinal midolla sono visceri nei quali avvi assoluta incompatibilità colla formazione del grasso, mentre i muscoli, il fegato (*), le glandule salivari, il tessuto cellulare sieroso, sono, frequentemente, la sede di uno sviluppo di grasso.

Figura 3.

Il rene rappresentato dalla fig. 3 mi è sembrato rimarchevole: 1.° per lo sviluppo della sostanza corticale, congiunto alla atrofia della sostanza tubulosa; 2.° pel grado del suo colore tendente al giallo. Manco però di qualunque notizia sul soggetto a cui apparteneva questo organo, il quale, non ostante le suaccennate apparenze, mi do a credere non fosse da riguardarsi come fuori dello stato normale.

(*) Il sig. Dott. Bouvier ha pubblicato una osservazione interessante, che risguarda la materia adiposa di un fegato grasso di un tisico (*Bulletin de l'Academie royale de médecine*, Paris, 1840, tome V, page 393).

MALATTIE DELLE OVAJA.

Gravidanza ovarica colla sortita del feto, il quale resta fluttuante nella cavità addominale.

(Tavola II).

Spiegazione delle figure.

Il pezzo rappresentato dalla tavola II di questo fascicolo, esisteva nelle scuole di medicina in un soggetto, del quale non aveasi notizia alcuna. Ma l' anatomia patologica può bastare, alla interpretazione dei fatti.

La figura 1 rappresenta un feto in miniatura F appeso all' ovaja destra O D.

L' ovaja destra O D avea il volume di un grosso uovo di gallina e nella sua parte esterna, la sua superficie era avviluppata da una specie di guscio cartilagineo. In dietro e dal lato interno di essa ovaja, tra l' utero e lei era situato il sunnominato feto, che non teneva all' ovaja stessa se non se per una ripiegatura di membrana sierosa o del mesenterio che continuavasi col peritoneo. Alcuni filamenti cellulosi dalla ovaja destra e dall' utero andavano all' intestino retto.

Tutto l' utero era molto più voluminoso dell' ordinario.

La figura 2 rappresenta il feto visto per parte, l' u-

tero diviso verticalmente U O e l' ovaja destra aperta O D O.

Quest' ultima presenta nella parte interna ed inferiore una cavità a superficie perfettamente levigata, di cui le pareti anfrattuose alla maniera stessa delle circonvoluzioni e delle anfrattuosità del cervello, erano, presso a poco, contigue e modellavansi tra di loro.

La membrana che tappezzava questa cavità apparteneva evidentemente alla classe delle sierose. Quindi, i due terzi esterni del sacco formato dall' ovaja erano ripieni da una massa spungiosa, areolare, bianco-giallastra, che presentommi tutti i caratteri del tessuto placentare. Il terzo interno di questo istesso sacco vedeasi ripieno di un sangue alterato.

Le figure 3, 4 e 5 rappresentano il feto in miniatura visto da differenti facce, e servono, sotto questo aspetto, a completare le figure 1 e 2. Assai facile mi è riuscito il determinare la posizione di tutti i pezzi di questo piccolo scheletro, poichè la maggior parte delle ossa, eccettuati gli umeri, le clavicole e l'antibraccio sinistro, erano nei loro rapporti naturali.

Le figure 1 e 2 rappresentano il feto in posizione, cioè a dire, nei suoi rapporti coll' utero e colle ovaja. Nella figura 1 il feto è rappresentato di faccia, o piuttosto, nei suoi tre quarti; nella figura 2 si presenta per parte, e tanto nell' una che nell' altra di queste figure, esso vien riprodotto senza aver subito alcuna preparazione e solo avviluppato da una sottile pellicola, che sembra non essere altra cosa che il resultato della essiccazione della pelle e dei muscoli, la qual pellicola venne asportata, quando si volle riprodurre il feto colle figure 3, 4 e 5. Ora ad agevolare la intelligenza di tutte le figure, egli è necessario lo avvertire, che in questo scheletro la testa è validamente rovesciata

indietro sulla colonna vertebrale, e tale inversione è così pronunziata, che l' occipite giunge a toccare la estremità della pelvi; di più, che la testa sviluppatissima relativamente alle altre parti, forma la porzione la più considerevole dello scheletro; finalmente, che essa è appianata e vuota come nei microcefali. Frattanto, a riprodurre il meglio possibile cotal disposizione di parti si prestano, come chiaramente vedrassi nella tavola II, le figg. 1 e 2, ma segnatamente la figura ultima: mostrasi in queste il torace sporgente molto in avanti, gli arti superiori in alto, gli arti inferiori in basso; in dietro ed al di fuora una grossa protuberanza formata dalla testa, di cui l'occipite guarda in basso e la faccia in alto; quindi una superficie depressa di un colore più cupo delle parti vicine, rappresenta chiaramente l'orbita ed anche la traccia dell'occhio, esistendo pure in detto punto una pellicola nerastra, che è l' avanzo dell' occhio e delle palpebre disseccate.

La figura 3 rappresenta il feto visto dal lato destro, e per conseguenza, dal lato opposto a quello rappresentato dalla figura 2. In questa figura il capo del feto rimane completamente nascosto, ciò che prova che non avea subito un rovesciamento in direzione retta, ma un poco piegato a sinistra. Su questa stessa figura si distinguono perfettamente le coste, l' omoplata destro O D, la estremità della clavicola sinistra C S, l' umero destro U D, l' anti-braccio destro A B D; la mano destra, l' osso coxale, il femore destro F D, il femore sinistro F S, una parte della gamba sinistra G S e finalmente una porzione dell' anti-braccio sinistro A B S, la quale sorpassa, in basso, il femore.

La figura 4 rappresenta lo scheletro, disposto in modo, che la regione superiore a cui corrisponde la testa, guarda in alto, mentre la faccia è volta in avanti; la regione anteriore o sternale del petto riguarda in basso; il lato destro dello scheletro guarda in avanti, il lato si-

nistro, in dietro. O E D è la cavità orbitale destra. M S P la mascella superiore; M I D la mascella inferiore vista dal lato destro; A B D l' anti-bráccio destro e la mano destra; O D, l' omoplata destro; U D, l' estremità dell' umero destro; C D, C S, l' estremità delle clavicole destra e sinistra. — F D, il femore destro; F S, il femore sinistro; G S, la gamba sinistra; P D, il piede destro. A B S, l' anti-braccio sinistro.

La fig. 5 rappresenta il lato sinistro dello scheletro visto nella stessa posizione di sopra accennata, cioè a dire, colla sommità del capo diretta in alto, e la regione sternale diretta in basso.

O E S, è l' orbita sinistra; M I S, la mascella superiore; M I I, la mascella inferiore, e l' una e l' altra viste dal lato sinistro. — U D, è l' umero destro; C D, porzione della clavicola destra; C S, la clavicola sinistra; U S, l'umero sinistro.

Le figg. 6 e 6' appartengono ad un altro soggetto. La figura 6 rappresenta l'ovaia sinistra O S, tale quale la riscontrai sul corpo di una vecchia della Salpêtrière. Sorpreso dalla mollezza quasi fluttuante di questa ovaja, la incisi e trovai, fig. 6', una massa adiposa mescolata a dei peli, alcuni dei quali aderivano alle pareti della ciste. Delle piccole placche cretacee vedevansi sparse, qua e là, sulla superficie interna del sacco.

Era la prima volta che una ciste così piccola presentavasi alla mia osservazione.

Riflessioni. Non vi ha dubbio, che il feto rappresentato dalle figure 1, 2, 3, 4, 5, non costituisca un esempio di gravidanza extra-uterina. Nè di molto valore riescir potrebbe l' altra opinione, a cui forse trarrebbe la testè accennata posizione delle parti, che il feto, cioè, fosse contemporaneo dell' individuo che lo portava e la sua presenza nella cavità addominale il resultato di una

compenetrazione dei germi in un caso di gravidanza doppia; poichè lo stato embrionario del feto e soprattutto lo stato in che si trovava l' ovaja, sembranmi argomenti senza replica, a sostenere il primo asserto. Infatti, e che altro potrebbero dirsi quella cavità sierosa e quel tessuto spungioso che riscontravansi nell'ovaja stessa, se non che le membrane dell'uovo, congiuntavi la placenta? e non è egli evidente, che dette membrane al feto solo spettavano, il quale, di principio, nell'ovaja raccolto, erasi poi, per la rottura del sacco, fatto strada al di fuori, per quindi rimanere appeso alla ovaja, e così, mostrarsi fluttuante nella cavità addominale? E poi alla altra ipotesi, la quale ammettesse, esser questo un caso di gravidanza extra-uterina primitiva, ed essere a riguardarsi lo sviluppo della ovaja un fenomeno dell' istesso ordine di quelli proprj dello sviluppo dell' utero in tutti i casi di gravidanza extra-uterina, soggiunger potrebbesi, con tutta la fiducia nella maggiore ragionevolezza del nostro concetto, che altra cosa è a ritenersi uno sviluppo ipertrofico, altra, una produzione nuova così complicata come è quella degl' inviluppi dell' uovo umano, e che egli è impossibile il non riconoscere un rapporto immediato, necessario tra le membrane dell'uovo contenute nella ovaja ed il feto appeso a questa ovaja stessa, e fluttuante nella cavità addominale.

Però egli è a dirsi, che le gravidanze extra-uterine ovariche si rendono suscettibili di una quantità di esiti, i quali offrono tanto interesse alle considerazioni dell'ostetrico, quanto ne presentano a quelle del patologo, per le molteplici malattie, di cui ponno essere consecutivamente l' origine.

Sotto questo doppio oggetto sono stati considerati i casi a cui appartengono molte tavole dei fascicoli 34 e 35. Qui voglio io resumere in poche parole tutti gli esiti

osservati in questa specie di singolari deviazioni dallo stato normale.

Le gravidanze extra-uterine ponno terminarsi in più e diverse maniere.

1.° Il feto può percorrere nella ovaia tutti i periodi del suo sviluppo. Ciò, egli è vero, non avviene che raramente, poichè, nella maggior parte dei casi, il sacco ovarico si rompe al secondo, al terzo ed anche al quarto mese del concepimento, ed allora una emorragia mortale accompagna quasi sempre questa rottura, la quale può essere, o no, preceduta da dei gravi sintomi di infiammazione.

2.° Nei casi nei quali la rottura del sacco ovarico non è susseguita da emorragia, la presenza del feto nella cavità addominale, che è il resultato di detta rottura, si fa causa quasi inevitabile di infiammazione. Ciò fu da me osservato in un caso, che io altrove ricordava (*). Ivi trattavasi di un feto a termine, contenuto nella cavità peritoneale in mezzo a grandissima quantità di pus, e che teneva, per mezzo del cordone ombellicale, ad un tumore sferoidale, voluminoso, formato da una ciste ovarica rovesciata, e di cui la superficie esterna era formata dalla placenta. La peritonite indotta dalla presenza del feto, era cronica, ciò che prova avere esso soggiornato, per un tempo assai lungo, nella cavità peritoneale; e che questo feto avesse anco sopravvissuto chiaramente appariva dal non presentare che egli faceva alcuna alterazione, e tanto meno alcuna traccia di putrefazione, per cui era bene a credersi, che la sua morte avesse dovuto precedere di poco tempo, e forse anco, solo di qualche ora, la morte della madre. Finalmente, questa penetrazione del feto nella cavità peritoneale non cessa

(*) Fascicolo 34. Tav. III.

di poter divenire una causa di peritonite acutissima e rapidamente mortale.

3.° Il fatto pubblicato con questo fascicolo stabilisce, che l' embrione può, impunemente pel peritoneo, passare dall' ovaja nella cavità addominale, e soggiornarvi senza, pertanto, che egli resti isolato da una ciste. Egli è vero, che nel caso di che si tratta, il feto era rimasto adeso alla ovaja, ma ciò non mi toglie a credere, che lo stesso sarebbe avvenuto, se esso si fosse trovato libero nella cavità peritoneale. Non di piccola entità si è poi la circostanza, riguardo alle gravidanze peritoneali, del trovarsi il feto sempre vivente, o, no, nella cavità del peritoneo, potendo ciò influire moltissimo sullo stato di questa membrana. Rapporto al primo caso, ricorderò qui il fatto occorsomi nella mia pratica, sono ora già circa otto anni. Fui consultato, a detta epoca, da una Signora, la quale dicevasi gravida di sette mesi, e che avvertiva nell'addome delle scosse violentissime. Alla ispezione che io, da me stesso, feci di questi movimenti, tosto mi avvenne di conoscere, che le membra del feto corrispondevano immediatamente al di sotto la pelle, e che esso poteasi liberamente distendere in tutta la cavità addominale, senza che alcuna ciste lo circoscrivesse. Di primo tratto, nel propormi la spiegazione di quei movimenti, era io titubante tra le scosse convulsive del diaframma ed i movimenti di un feto; ma infine potei pronunziarmi per questa ultima opinione, ed annunziare che trovavasi un feto contenuto nella cavità peritoneale, ossia che trattavasi di una gravidanza peritoneale primitiva, o consecutiva che ella fosse. A cotal mio supposto però mancommi la conferma di fatto, perchè in seguito non ebbi più occasione di vedere l' ammalata.

4.° In altri casi, il prodotto del concepimento muore nella ovaja ad un' epoca più o meno avanzata della

vita embrionaria e fetale, ed allora tanto la ovaja come gl' inviluppi dell' uovo insieme confusi, costituiscono una ciste inerte, entro la quale riscontrasi un feto mummificato (*).

5.° Il feto morto agisce alla maniera stessa di un corpo estraneo, e provoca, in mezzo a degli accidenti più o meno gravi e spesse volte mortali, una infiammazione, la quale ha per resultato l' eliminazione dei resti del feto a traverso le pareti dell' addome, della vessica, del retto ec. (**).

6.° Finalmente, il feto o piuttosto l' embrione, contrae delle aderenze colle pareti della ciste ovarica, e da queste aderenze, da questa fusione più o meno profonda, più o meno completa, resultano le cisti pelose dell' ovaja.

Sul qual fenomeno della adesione, altrove andava io addimostrando, che essa non solo tra le diverse parti di un medesimo individuo, ma tra due individui puranco potea effettuarsi; che i mostri doppj altro non erano che due feti aderenti tra loro; che queste aderenze presentavano delle numerose gradazioni, dal semplice incollamento, cioè, superficiale, cutaneo di due individui, fino alla fusione completa, fino alla inclusione di uno degli individui nel corpo di un altro individuo, e che questa inclusione può venir contenuta in delle borse, come recentemente poteva io stesso osservare allo spedale della Carità nella clinica del sig. Velpeau, o che può esistere anche libera nella cavità addominale.

E le stesse cisti pelose esser ponno il resultato della

(*) Fascicolo 34. Tav. III.

(**) C. F. Burdach, *Traité de phisiologie considerée comme science d' observation.* Paris, 1839; tome IV, page 189.

adesione di due individui; la quale adesione si fa con una più o meno completa fusione di parti, tanto che, o dei denti, o degli avanzi di mascella, o delle ossa più o meno informi, o dei lembi di tessuto cutaneo e di cuojo capillizio guernito di peli più o meno lunghi, sono, quasi sempre, il solo vestigio della presenza anteriore di un feto. E così, i casi più complicati riescono di una spiegazione naturale dei casi i più semplici, dei casi, cioè, di cisti ovariche, nei quali si trovano soltanto come resti morbosi della materia grassa e dei peli.

MALATTIE DEL PERITONEO.

(Tavola III.)

Gravidanza peritoneale.

Le *gravidanze peritoneali* si dividono in due generi ben distinti: 1.° in gravidanze peritoneali primitive, 2.° in gravidanze peritoneali consecutive. Al primo di questi due generi appartengono i fatti resi colla tavola II e colla tavola III di questo fascicolo. Nel caso di gravidanza peritoneale primitiva, il feto non è punto libero nella cavità del peritoneo, ma trovasi invece avviluppato da delle membrane, le quali contraggono delle aderenze coi visceri addominali. Nel caso poi di gravidanza peritoneale consecutiva, il feto è libero nella cavità peritoneale, non contrae aderenza alcuna, e la sua presenza in detta cavità sarebbe necessariamente una causa di peritonite prontamente mortale, la quale però non ha mai campo di effettuarsi, perchè sempre prevenuta dalla morte che sussegue alla imponente emorragia che ordinariamente si associa alla rottura delle membrane. Quindi, dall' epoca della gravidanza in che si effettua questa rottura, emerge una importante distinzione nei due generi di gravidanza di che si tratta; come pure un'altra distinzione parimente importante la si trova in ciò: che il feto può essere penetrato intieramente ed esser libero nella cavità peritoneale, o sivvero, non può aver penetrato, che in parte, in detta cavità ed essere rimasto adeso alla ovaja

od alla tromba, come nel caso rappresentato dalla tavola precedente.

Frattanto, avanti di passare a descrivere il fatto, che è soggetto di questa tavola III, voglio con più dettaglio narrare un caso di *gravidanza peritoneale consecutiva* di cui dava io qualche cenno nel fascicolo 34 e nella tavola II del fascicolo presente, e che sembrami possa qui richiamar maggiormente la nostra attenzione.

Feto sviluppatissimo, libero nella cavità peritoneale. — Infiammazione cronica del peritoneo. — Tumore formato dalle membrane dell' uovo rovesciato.

Una donna di trenta anni entrò alla Maternità, nella Clinica del sig. Professor Moreau, nell' estate del 1831. Ecco quale era il suo stato: marasmo portato al più alto grado; addome voluminosissimo, nel quale faceasi agevolmente riconoscere la presenza di un feto, la di cui situazione sembrava essere molto più superficiale dell'ordinario e dalla quale poteasi arguire, che il corpo del feto non era ricurvato sopra se stesso, ossia non nella posizione nella quale questi si trova, quando è rinchiuso nello stretto recinto formato dal sacco uterino. Frattanto scorgevasi perfettamente trovarsi il capo al di sotto il diaframma; ed a traverso l' ondeggiamento di un liquido facile a spostarsi si distingueva il corpo del feto; ma era sicura l' ascite. Praticato il riscontro, trovai il collo dell' utero non esser punto obliterato ed il muso di tinca sufficientemente dilatato, da permettere l'introduzione del dito, il quale penetrando assai profondamente, ne faceva scorgere la cavità uterina perfettamente libera. L'utero, quantunque voluminoso sembrava leggerissimo, ciò che teneva da un lato, alla sua vacuità, e da un altro lato, alla presenza della ascite. Lo stato della ammalata mostrava stantemente trattarsi di un caso ormai disperato. Dolori

addominali, febbre lenta, vomiti frequentissimi. Morte dopo qualche giorno.

Alla necroscopia riscontrasi il feto nella cavità del peritoneo, e ondeggiante entro grandissima quantità di siero. Questo feto mostra lo sviluppo di un feto a termine, senza alcuna traccia di putrefazione, ciò che sta a provare la sua morte recente.

Un cordone ombelicale voluminosissimo, e di cui i vasi erano sommamente dilatati, partiva dal lato interno di una grossa massa molle, elipsoide, appianata, del volume del capo di un adulto, che occupava la fossa iliaca destra. L' origine di questo cordone corrispondeva alla superficie del tumore e resultava da tante ramificazioni, al modo stesso col quale il cordone ombelicale si vede sorgere dalla faccia fetale della placenta.

Ed altro infatti non era il tumore summenzionato se non che una enorme placenta, disposta in un globo elipsoide, nel centro del quale poteasi agevolmente riconoscere una cavità tappezzata dal corion e dall'amnios.

Dalla quale disposizione di parti agevole riesciva il riscontrare, che detto tumore era formato dall' uovo rovesciato, di cui la superficie fetale era divenuta la superficie esterna, mentre rivestivano la sua cavità le membrane esterne dell' uovo; e questo rovesciamento, chiaro mostravasi, essere il resultato della rottura delle membrane, a traverso le quali il feto avea potuto passare nell' addome.

Del rimanente, il peritoneo presentava tutti i caratteri di una cronica infiammazione. La porzione di questa membrana che riveste le pareti addominali era tappezzata da uno strato pseudo-membranoso compattissimo, di una o due linee di grossezza, che agevole riescì, a malgrado la compattezza sua, di separare dal peritoneo, sul quale poi vedeansi serpeggianti delle vene sviluppatissime.

Quindi sulla detta pseudo-membrana che tappezzava

il peritoneo, scorgevansi, più qua e più là, dei punti bianchi come tubercolosi, disseminati pure entro la sua spessezza, ed il suo aspetto ricordava quello di una densa gelatina, in mezzo alla quale si lasciassero distinguere differenti corpi opachi.

Gl' intestini, tutti adesi tra loro, erano pure coperti da una falsa membrana. L' ultimo tratto dell' intestino tenue aderiva al tumore elipsoide della fossa iliaca interna.

Il grande epiploon avvolto sopra se stesso e avviluppato da una falsa membrana, formava un grosso cordone cilindrico, che rassomigliava ad una ansa intestinale. Uno specillo introdotto nel suo centro, ne compenetrava facilmente tutta la sua sostanza, e la cavità che nel centro stesso si riscontrava, era solo il resultato dell' avvolgimento del grande epiploon sopra se stesso.

Tanto le false membrane dell' epiploon come quelle degl' intestini lasciavansi facilmente asportare.

Il fegato atrofizzato era respinto in alto, e tra esso e il diaframma scorgevasi un denso strato di pseudomembrana, della consistenza di una gelatina a metà opaca. — La milza, piccola, respinta nel fondo dell'ipocondrio sinistro, era, in tutti i suoi punti, adesa. Lo stomaco era ristrettissimo, ed il grande epiploon appeso alla sua grande curvatura, sembrava non essere altro che una appendice di questo organo. I polmoni sani erano adesi al diaframma. — Tutto il tubo intestinale mostrava un volume doppio del naturale; niuna falsa membrana esisteva nella sua cavità. Sane pure riscontravansi la tromba e la ovaja del lato sinistro, non meno che la ovaja destra. La tromba destra, facilissima a riconoscersi dalla sua inserzione nell' utero, lasciavasi agevolmente scorgere per un tratto di qualche linea, fino a che essa andava a perdersi entro il tumore.

Si ha dunque in questo caso concepimento tubale

con rottura dell' uovo senza emorragia, penetrazione del feto vivente nella cavità peritoneale e rovesciamento completo del sacco dell' uovo, di modo tale che, la superficie esterna erasi fatta interna, ed esterna la superficie fetale. Aveasi poi il ritorno sopra a se stesso dell'uovo, tanto che la placenta, la quale certamente non occupava che una porzione soltanto della circonferenza dell'uovo stesso, avanti alla rottura, formava quivi un guscio quasi completo. Che se mi si domandasse l'epoca di questa rottura, non sarei titubante a rispondere, esser questa di antica data, dietro il fatto della cronicità della peritonite. Quindi, il rovesciamento del sacco fetale è prova certa, che il feto era penetrato vivo nella cavità peritoneale, e che questo passaggio era avvenuto per la trazione esercitata sul feto stesso dal cordone ombelicale, nel punto della sua inserzione.

E qui pure alla ricerca, se il feto avesse potuto vivere e svilupparsi nella cavità peritoneale, non esiterei a pronunziare, che in esso erano manifesti tutti i caratteri della vitabilità, che la sua perfetta integrità attestava bastantemente avere esso potuto esser vivente il giorno avanti ed anche l' istesso giorno della morte della madre; che ciò deducevasi pure dalla permeabilità del cordone, dal volume enorme della placenta, dalla integrità sua e dall' essere questa impiantata su delle parti idonee a somministrarle tutti i materiali per la sua nutrizione e per la sua circolazione, per cui, sotto questo rapporto, essa trovavasi nelle stesse condizioni, nelle quali si trova quando è nei suoi normali rapporti colla superficie interna dell' utero.

Ora, ammesso come dimostrato, che per la rottura dell' utero effettuatasi un mese circa prima della morte della madre, il feto avea potuto continuare a svilupparsi nella cavità peritoneale, nel modo stesso che se egli fosse stato contenuto nell' utero, poichè, come dicemmo, questo feto offriva tutti i caratteri di un feto a termine,

che sarebbe egli avvenuto, se l'ammalata avesse continuato a vivere? Qual pratico avrebbe egli osato, in un caso simile, di incidere le pareti addominali, onde estrarre dalla cavità il feto ed i suoi annessi? e se ciò non fosse stato operato, avrebbe il feto morto portato necessariamente la morte della madre? o sivvero, divenuto corpo estraneo, e racchiuso in una ciste, avrebbe egli potuto mummificarsi, e farsi la sua presenza conciliabile colla vita della madre? Ecco delle congetture le quali, d'altronde, non sono del tutto fuori della osservazione di fatto.

Farò, per ultimo, osservare, che l'utero, in questo caso, avea subito un grande sviluppo, come in tutti i casi di gravidanza extra-uterina, e la sua cavità non era punto tappezzata da una membrana che avesse un qualche rapporto colla membrana decidua. Un caso del tutto simile a questo fu da me osservato in una donna che morì di emorragia, consecutiva alla rottura del sacco fetale, al terzo mese di una gravidanza ovarica.

Il fatto, che io passo a descrivere è il soggetto della tavola I di questo fascicolo, ed appartiene evidentemente ad una gravidanza peritoneale primitiva.

Fu questo fatto presentato alla società anatomica dal sig. Thivet, uno dei suoi Membri, e la sua istoria, che io riporto qui testualmente, trovasi inserita nel bullettino del gennaio 1840, anno 14.°.

Gravidanza peritoneale. — Morte dopo diciotto anni.

» Maddalena Martin, in età di quarantasei anni e nove mesi, di fortissima costituzione, morì li 6 maggio 1839, in seguito di un'ernia strangolata. Il sig. Jause, Medico, che non era stato in tempo ad apprestare i convenienti soccorsi alla ammalata, mi fè chiamare, prima

di devenire alla autopsia, la quale da noi due praticata, ci mostrò un feto, situato al di fuora dell' utero, cioè, nella cavità del peritoneo.

» Le notizie che sui precedenti di questa donna ci pervenivano dalla sua famiglia, erano le seguenti:

» Nel 1811, partorì essa una bambina, la quale sopravvisse. Dieci anni dopo (1821) divenne nuovamente incinta, e la sua gravidanza percorse tutti i periodi ordinari. Ad una certa epoca, ella sentì distintamente i movimenti del feto, i quali però non furono più da essa avvertiti circa tre mesi avanti l'epoca presunta del parto; arrivata la quale, presentaronsi dei dolori affatto simili a quelli che una donna prova nell'atto dello sgravarsi del prodotto del concepimento, intanto che niun flusso di liquido amniotico comparve.

» Chiamato un medico, questi, di primo tratto, credè la donna incinta; ma vedendo, in seguito, che il parto non si effettuava, e probabilmente, non riscontrando uno sviluppo notabile dell' utero, negò la gravidanza, e l' ammalata passò nelle mani del sig. Lagrange. Questi pure, come l'altro medico, non ammise gravidanza; combattè, nel corso di tre mesi, col salasso più volte ripetuto, dei dolori intensissimi, che continuarono al basso ventre, nel lasso di tempo suddetto, e che in parte cederono ai calmanti ed ai bagni. Tornata ad uno stato di plausibile salute, la Martin volle consultare sullo stato del suo utero, i sigg. Dubois e Boyer, i quali constatarono una gravidanza extra-uterina, procurando tranquillizzare su di ciò l' ammalata coll' annunziarle, che, a malgrado l' anormale gravidanza, essa avrebbe potuto vivere lungamente.

» Dopo quattro anni, la Martin fu attaccata da ittorizia, e provò, al tempo stesso, dei vivi dolori addominali; affidata alle cure del sig. Laborie, questi reclamò il giudizio dei sigg. Lacroix e Husson, e tutti insieme constatarono una gravidanza extra-uterina. Fu a

codesta epoca, che sopraggiunse l' ernia ombellicale, la quale, in seguito, acquistò il volume di un uovo di gallina; ma, ciò non ostante, l' ammalata continuò in uno stato di plausibile salute fino al 22 aprile 1839; allora sopraggiunsero dei dolori acutissimi cagionati dallo strozzamento del tumore erniario.

» Il medico chiamato in tal circostanza, avendo invano tentata la riduzione dell' ernia, trattò coi bagni e con generosa applicazione di sanguisughe le turbe morbose, che dallo strangolamento dell' ernia provenivano, alle quali però dovè finalmente cedere l' ammalata, che mancò alla vita il 6 maggio, dopo 15 giorni di malattia.

» L' indimani, il cadavere offriva le seguenti particolarità: il tumore ombellicale cangrenoso era flaccido, e delle materie stercoracee escivano da una perdita di sostanza dell' intestino. Corrispondentemente a questo punto trovammo gl' intestini tenui aderenti, per un assai esteso tratto, alle pareti addominali, e delle materie fecali versate nella cavità del peritoneo. Dopo distrutte le notatate aderenze, introdussi la mano dietro la massa degl' intestini tenui, e trassi fuora un feto, che era natante nell' addome e solo fissato ai visceri per mezzo di alcuni prolungamenti membranosi sottilissimi.

» Essendo imminente la inumazione del cadavere, e così stringendo il tempo, tolsi tutti gl' intestini insieme coll' utero, avendo bene avvertito di non distruggere alcuno dei nessi tra il feto ed i visceri, e quindi portai il tutto in mia casa, per ivi potere esaminare le parti con più attenzione.

» Ecco quali erano i resultati delle mie osservazioni. *L' utero* non era sensibilmente aumentato di volume; la sua consistenza era normale, meno in alcuni punti, ove presentava dei rilievi della grossezza di una nocciuola, dovuti allo sviluppo di tanti piccoli corpi fi-

brosi nella spessezza dell'organo. Le faccie anteriore e posteriore del viscere erano libere da qualunque aderenza, eccettuato in dietro, ove tra l' utero ed il retto vedevasi una sottil briglia.

» I ligamenti rotondi non offrivano niente di singolare; la tromba uterina sinistra era obliterata verso la sua porzione sfrangiata, ed avea, in qualche punto, l'aspetto di un sacco della grossezza di una pera, e di una forma analoga a quella dello stomaco. Parimente obliterata era *la tromba del lato destro*, ma a differenza della sinistra, non presentava alcun rigonfiamento; aderiva, da un lato, alla ovaja, dall' altro lato, all' S del colon per mezzo di una lunga briglia. Questi due organi non presentavano nè rotture nè cicatrici.

» *L' ovaja sinistra*, ridotta al volume di un piccolo pisello, mostravasi rammollita, per cui la più leggiera pressione bastava per ridurla in una poltiglia.

L'ovaja destra, della grossezza di un marrone, non offriva alcuna traccia della sua organizzazione primitiva, venendo formata da un ammasso di materie di una consistenza lapidea, ed in alcuni punti, dell'aspetto della silice, senza averne però la durezza. Rotta pertanto la scorza concreta del tumore, vedeasi nel suo interno contenuta una sostanza, la quale decomponevasi in tanti filamenti come la sostanza del testicolo, e che inviluppava un grosso vaso, da cui partivano quattro o cinque diramazioni, le quali andavano a raggiungere la superficie del tumore. Questo poi non offriva alcun vestigio di feto, nè aveva alcuna comunicazione col feto natante nella cavità del peritoneo.

» Quest'ultimo non era punto encistico, e, al primo colpo d' occhio, sarebbesi detto spoglio da qualunque inviluppo (fig. 1), tanto le sue forme esteriori erano pronunziate; ma esaminandolo con più accuratezza, veniasi in chiaro, che esso non era per niente sprovvisto delle sue mem-

brane primitive, le quali, dopo averlo strettamente rivestito, andavano prolungandosi, sotto forma di briglie I F, I F ed a fissarsi al colon ascendente e trasverso, per perdersi poi insensibilmente nel peritoneo.

» Il feto era leggiermente curvato in avanti, colla testa piegata sul petto, e cogli arti inferiori in una semi-flessione.

» Il suo volume (fig. 1.) era, presso a poco, quello di un feto a termine, la sua lunghezza di 16 pollici. Prima che io lo estraessi dal ventre materno, aveva potuto, per mezzo del tatto, accertarmi, che egli era situato trasversalmente, colla testa corrispondente a destra.

» Quest'ultima era allungata ed appianata in modo da diminuire notabilmente il diametro bi-parietale; la sua forma era quella di una piramide triangolare. Delle tre faccie di questa piramide, due corrispondevano alle regioni temporo-parietali, le quali venivano separate tra loro, in dietro e sulla linea mediana, da un angolo assai prominente, e la terza corrispondeva alla faccia propriamente detta. Di questa poi non scorgevasi traccia alcuna, e solo una piccola prominenza stava a indicare il posto che avrebbe occupato il naso. Perfettamente delineata appariva l' orecchia sinistra, e la sua cartilagine sembrava ossificata; l'orecchia destra era appena visibile. La parte media e occipitale del capo dava attacco a moltissime di quelle briglie I F, I F, di cui più sopra si fe' menzione, e che, colla altra loro estremità, aderivano al colon ascendente; queste briglie, sembrommi, fossero organizzate, avendo io potuto in esse constatare la presenza di vasi e di piccoli cuscinetti di grasso del volume di una nocciuola. Il restante del capo era libero da qualunque aderenza; tutto insieme presentava un colore bianco-sporco, con delle macchie turchinicce in diversi punti, tanto che il suo aspetto offriva marcata analogia con una massa informe di sapone ordinario.

» In tutte le sue parti il capo mostrava al tatto molta resistenza, e solo con una valida pressione potevansi deprimere le sue pareti. Visibilissime si presentavano le suture sagittale e landoidea, e lungo esse vedeasi anche, in qualche punto, una sovrapposizione delle ossa. La piccola circonferenza del capo era di 9 pollici e mezzo, la sua altezza di quattro pollici.

» Il collo era eccessivamente corto a motivo della flessione del capo sul petto; e su di esso dei lembi membranosi, dopo avergli formato come una specie di collare, andavano a riunirsi in dietro, per continuarsi poi con quelli da noi osservati sul capo.

» La inflessione del tronco era tale, da fare una continuazione con quella che incominciava dal capo (*). La somma di queste due curve era di 10 pollici, e la corda che le sottendeva, di 6 pollici e mezzo. La circonferenza del ventre, corrispondentemente alla regione ombellicale, era di 8 pollici, meno qualche linea; detta regione mostravasi un poco appianata dall' avanti all' indietro, di modo che il suo più gran diametro era il trasversale. Il colore del tronco manteneasi, presso a poco, lo stesso di quello del capo; presentava un gran numero di granulazioni; era libero in tutti i punti, meno che sul lato destro, ove scorgevasi un ispessimento di quei lembi membranosi che noi osservammo sul collo e sul capo, e che mostravano manifesta analogia cogli avanzi di una placenta. Ora tutti questi prolungamenti, la di cui presenza non mancava pure di osservarsi ai piedi del feto I F, servivano al feto stesso di mezzi di sospensione nella cavità addominale.

» Quindi, dall' istesso lato destro, il tronco presentava delle traccie di decomposizione putrida: così, l'omopleta e l' arto superiore di questo lato mostravano dei

(*) Sulla figura, il tronco è stato addirizzato.

lembi di tessuti disorganizzati. Molte coste, rimaste a nudo, lasciavano vedere, tra i loro intervalli, il polmone destro avere anche esso partecipato della alterazione; rimasto pure a nudo mostravasi l' osso coxale. Tutto lo scheletro ed il rimanente del tronco erano andati immuni dalla putrescenza; quest' ultimo offriva alla pressione una cedevolezza maggiore di quella offerta dal capo, segnatamente nei punti ove corrispondono naturalmente le parti molli. L'ombellico era visibilissimo, ma il cordone ombellicale mancava affatto. Ma ne avea, di primo tratto, imposto per detto cordone una briglia membranosa che vedeasi inserirsi al di sotto due linee dell' ombellico, ma che, dietro più attento esame, mostrossi chiaramente altro non essere, che uno di quei lembi membranosi, simile a quelle briglie da noi più volte descritte. Di queste briglie trovavansene ancora sulle parti genitali, le quali tolte via colla più grande cautela, altro non presentarono sotto di loro che un rafe bianco, molto appariscente sul fondo turchiniccio del perineo. Questo forse era l' unico segno su cui stabilire, che il feto non apparteneva al sesso mascolino.

» L' arto superiore sinistro era perfettamente conservato; la porzione umerale adesa al tronco; l' anti-braccio direttamente flesso sul braccio, e la mano, deforme, applicata, colla sua faccia dorsale, sul moncone della spalla. La lunghezza di quest' arto era di 4 pollici e mezzo.

» L' arto inferiore sinistro, di una lunghezza di 4 pollici e 10 linee, era pur esso perfettamente conservato. Il destro mostravasi scheletrizzato verso la sua articolazione col tronco. Più in basso, vedevasi una frattura del femore in vicinanza dei condili. Finalmente, i piedi erano torti, e ad essi pure si vedevano aderire gli stessi prolungamenti membranosi, già più volte citati, che probabilmente servivano a sostenere il feto.

Una commissione nominata in seno della Società anatomica alla esecuzione della sezione di questo feto, essendosi più volte riunita, non solo potè constatare la esattezza dei fatti qui sopra narrati, ma fu pure in grado di mostrare alla Società stessa le circostanze seguenti.

1.° Al di sotto le membrane d'inviluppo esisteva una crosta semi-calcarea e semi-ossificata, che l'analisi chimica dimostrò quasi unicamente formata da dei sali di calce. Questa crosta avviluppava il feto nella sua totalità, attorno al quale formava una specie di guscio, della grossezza di una linea, ed in qualche punto, anche di due. La fig. 2 mostra gli occhi perfettamente conservati non meno che la lingua ed il naso; ponno ivi riscontrarsi tutti gli ossi della faccia e del cranio, i quali sono perfettamente somiglianti a quelli di un feto a termine.

2.° Sotto il notato guscio calcare vedevasi la pelle perfettamente conservata in tutta la sua estensione, molle, flessibile, sommamente elastica. La cute capillata era vestita di capelli notabilmente più lunghi di quelli di un feto a termine.

3.° Tra le ossa del cranio e la dura-madre scorgevansi, qua e là, delle masse analoghe, in quanto alle qualità fisiche, a dell'olio d'oliva congelato. Nella cavità del cranio non riscontravasi alcuna traccia di sostanza cerebrale, in luogo della quale vedeasi esistere una massa simile a quella che risiedeva tra le ossa del cranio e la dura-madre. La totale quantità di questa sostanza potea valutarsi a due oncie e mezzo. In quanto poi alla sua analisi chimica, di cui fu incaricato il sig. Baudet, farmacista, ecco quali erano i resultati di essa, che l'istesso sig. Baudet mi rimetteva.

» La materia che mi fu data ad analizzare, presentava una consistenza butirrosa; di un aspetto granelloso,

di un bianco giallastro, offriva essa i caratteri fisici del grasso umano e componevasi, come quello, di una parte solida e di un liquido oleoso, analogo alla oleina.

» La parte solida, disimpegnata dalla oleina per mezzo di una pressione graduata tra due lamine di carta, e trattata, a più riprese, coll' alcool bollente, si disciolse, quantunque in piccola parte.

» Tanto la parte disciolta come la non disciolta, essendo state separatamente saponificate, i loro saponi decomposti somministrarono un grasso acido, solubilissimo nell' alcool, cristallizzabile, fusibile a 60, e dotato di tutte le proprietà che appartengono all' acido margarico puro. D' altronde, i grassi neutri che avevano somministrato detto acido, abbenchè per la loro piccola quantità non mi avessero permesso di sbarazzarli completamente dalla oleina, pure chiaramente mostravano una fusibilità, somigliantissima a quella che dal sig. Pelouse e da me fu riconosciuta nella margarina, per cui detti grassi poteano, con tutta ragione, considerarsi non altra cosa se non che questo stesso principio immediato.

» Così, il prodotto sul quale aggirossi il mio esame chimico, può ritenersi come un miscuglio di oleina e di margarina, affatto identico al grasso umano.

» Nè voglio tralasciar di osservare, che oltre ai principii suddescritti, detta materia, parvemi, che comprendesse ancora una piccola quantità di quella sostanza grassa, bianca, che Vauquelin il primo segnalò esistere nel cervello, e per la quale il sig. Couerbe propose il nome di cerebrote.

» F. Boudet. »

4.° Nella cavità toracica, fig. 2 i polmoni P respinti in alto e indietro dal diaframma sollevato, erano perfettamente conservati, molli, rosei, esattamente simili a quelli di un feto venuto in luce, ma che non abbia respirato. Egualmente roseo e ben conservato era il cuore

C. Lungo le vertebre toraciche distinguevasi benissimo la catena dei ganglj del gran simpatico, i quali mostravansi di un bianco perfetto.

5.° Nella cavità addominale riscontravasi il fegato F meno voluminoso della metà di quello di un fato a termine; la sua porzione superiore sinistra era degenerata in una massa grassosa solida, lobulosa, di un bianco sporco. I vasi che a questo viscere si distribuiscono, non erano, in alcun punto, obliterati. La cistifellea conteneva piccola quantità di bile, simile alla sinovia. Lo stomaco S era trasparente, vuoto e flaccido. Gl' intestini tenui, I erano flaccidi, ma contenevano molto meconio perfettamente conservato, che, in maggior quantità, riscontravasi pure negli intestini grossi. — La milza ed i reni, essi pure nella loro integrità, non offrivano cosa alcuna da rimarcarsi; tanto poteva dirsi del diaframma.

6.° Nel bacino esisteva un utero di colore rosso, ben conformato U, provvisto, come nello stato normale, dei suoi ligamenti, delle sue trombe T e delle sue ovaja O. — La vessica V sembrava non contenere liquido alcuno.

7.° Gli arti superiori ed inferiori disseccati mostravano chiaramente, che i muscoli avevano conservato la loro flessibilità, il loro color roseo, e che non differivano punto da quelli di un feto venuto in luce.

Le arterie, le vene ed i nervi presentavano tutti i loro caratteri normali. Finalmente, tutte queste parti erano insieme unite per mezzo di un tessuto cellulare sopraccaricato di grasso, ma che non offriva alcuna particolarità, meno che forse una compattezza maggiore dell' ordinaria.

8.° Le ossa, generalmente, meno lunghe di quelle di un feto a termine, erano più compatte e di una consistenza, apparentemente, maggiore; le epifisi, abbenchè non riunite, trovavansi, ciò non ostante, molto più adese ai corpi delle ossa, di quello sogliano essere nello stato normale.

Riflessioni. Questo caso merita un posto a lato di quello *del feto incrostato di fosfato calcare e mummificato, osservato in una donna di settanta anni*, *morta quarantasette anni dopo una gravidanza extra-uterina*, e di cui fu fatta dettagliata menzione nel fascicolo 34 (Tav. III). Tra i quali due fatti può dirsi, essere solo una differenza in ciò, che in quello del fascicolo 34, il feto era contenuto in una ciste cartilaginea, mentre che, in quello di che ora si tratta, niuna ciste racchiudeva il prodotto del concepimento, che rimaneasi libero e ondeggiante nella cavità peritoneale, e solo teneva alle parti vicine per mezzo di nessi assai numerosi. Riguardo ai quali, che, di primo tratto, io giudicai essere delle aderenze ordinarie, giova qui lo avvertire, come l' istesso sig. Tiret opina in casi analoghi, che essi altro non erano, se non che le membrane fetali applicate, da un lato, così strettamente sul corpo del feto e talmente identificate con lui, che malagevole riescito sarebbe il distaccarle, e dall' altro lato, connesse colle parti vicine. Queste membrane, ciste naturale del feto, oltre a spiegare il perchè si trovasse questi libero e fluttuante nella cavità peritoneale, costituiscono un fatto, che trovato compatibile colla durata della vita della donna che ce l' offriva, sottrarrebbesi a quella legge di patologia, a cui d' altronde mal saprei dare eccezione: che, cioè, *qualunque corpo estraneo, qualunque prodotto accidentale venuto dal di fuori o anche formato entro di noi, non può mantenervisi impunemente pei nostri organi, se non che quando resti isolato per una ciste che lo racchiuda;* se pure, generalizzando questo fatto particolare, per quanto un fatto particolare sia generalizzabile, non voglia dirsi, che se la ciste non ha luogo nella gravidanza peritoneale primitiva, stanno come a sua vece gli inviluppi fetali.

In quanto alle aderenze che contraggono le membrane dell'uovo col peritoneo, spiegasi la loro esistenza per la

vitalità di cui esse van fornite e che vi si mantiene anche dopo la morte del feto. Quindi la crosta calcare che quest'ultimo inviluppa, sottraendo gli organi tutti dal contatto dell' aria e da tutte le altre condizioni idonee a favorire la putrefazione, dan ragione della inalterabilità di essi, e la putrefazione osservata nell' arto superiore del lato destro, deesi probabilmente ritenere come anteriore di qualche giorno alla morte della madre, e come il resultato della peritonite consecutiva all' ernia ombellicale strozzata. Non so poi qual' altra teoria servir potrebbe a spiegare la formazione dei piedi torti, se non fosse quella della compressione esercitata sugli arti inferiori del feto per la posizione stessa che esso prende nella cavità addominale (*). E qui ricorderò, come in un caso di gravidanza extra-uterina ovarica tra i sette e gli otto mesi, aveansi ambedue i piedi torti in un feto, il quale trovavasi ripiegato a doppio sopra a se stesso, di modo tale che i piedi sorpassavano, in alto, la testa e poggiavano contro la parete superiore della ciste.

Finalmente, quanto alla completa conservazione, allo stato di mollezza, alla flessibilità dei visceri toracici e addominali, dei muscoli, dei vasi e dei nervi, pel corso di diciotto anni, conservazione così perfetta, che ne avrebbe permesso, fino ad un certo punto almeno, la dissezione degli organi, intendesi questa coll' ammettere una specie di essiccazione a vapore, avvenuta nella cavità addominale. Solo, il cervello e la spinal midolla perdono, in simili casi, la loro normale struttura, trasformandosi in una materia grassa concreta.

(*) Vedete discussione alla Accademia reale di medicina sulla etiologia dei piedi torti e sugli arresti di sviluppo. (Bulletin de l' Accademie royale de médecine, Paris, 1838, t. III, pages 85 et suiv.)

Digitized by Google

Fascicolo 71.

MALATTIE DELL' UTERO E DELLA VAGINA.

(Tavola I.)

Cangrena dell' utero e della vagina. — Comunicazione della vagina colla vessica. — Cronica infiammazione dell' uretere e del rene dal lato destro.

Nei primi giorni del maggio 1840, fu trasportata allo spedale della Carità, una donna, di anni quaranta, nello stato seguente: vomiti ostinati; freddo algido delle estremità; assenza di polso; profonda alterazione della fisonomia. Il giorno dopo a quello del suo ingresso nello spedale, l' ammalata cessò di vivere.

Frattanto i commemorativi mi portano a credere una degenerazione dell' utero, che, dietro l' apparato fenomenologico, suppongo consistere nella cangrena di questo organo.

Sezione del cadavere. Non restava dell' utero che il corpo (vedete fig. 3 di questa tavola); il collo era rimasto completamente distrutto dalla cangrena, insieme colla porzione superiore della parete posteriore della vagina. Dalla qual distruzione del collo uterino e della parte superiore della vagina, vedeasi esser resultato un fuocolare cangrenoso sub-peritoneale, o forse peritoneale, limitato da delle aderenze, e che occupava la faccia

anteriore del retto, il quale però non avea punto partecipato alla disorganizzazione. La tromba e l' ovaja T, O, rovesciate in avanti tra la vessica e l' utero, e intimamente unite alle parti vicine, concorrevano a limitare, in alto, il fuocolare cangrenoso. Finalmente, alla distruzione cangrenosa del collo uterino e della parte superiore della parete posteriore della vagina, aggiungevasene altra nel basso fondo della vessica; dal che nasceva una larga comunicazione tra la vagina e la vessica stessa.

La superficie interna della vessica C V era piena di ripiegature, e presentava un color nero, che non doveasi punto alla cangrena, ma che era proprio del tessuto stesso della muccosa, la quale vedeasi coperta da una sottile pseudo-membrana.

L' uretere destro U D, fig. 1, era voluminoso, il suo calibro, U A, fig. 2, più considerevole dell' ordinario, e le sue pareti sommamente ispessite. La membrana muccosa che lo riveste, ripiegata longitudinalmente in tutto il tratto della sua lunghezza, presentava poi due più marcate ripiegature o diaframmi.

Il rene destro era circondato da uno strato adiposo T A compattissimo, intimamente unito alla capsula fibrosa C F: e questa aderenza, che impossibile riesciva il togliere senza lacerazione delle parti, doveasi alla trasformazione adiposa delle lamine che traversavano il tessuto adiposo stesso, e stava, per me, a deporre, che il rene era andato soggetto ad una cronica infiammazione.

Infatti, la capsula fibrosa aderiva così intimamente al tessuto proprio del viscere, che il suo distacco, eseguito con tutte le precauzioni possibili traeva seco, or più qua or più là, dei lembi superficiali del tessuto proprio del viscere stesso F R.

Quindi la superficie del rene dispogliata così della sua membrana, presentava dei rilievi bianco-giallastri, i

quali non erano punto dei fuocolari di pus, come di primo tratto avrebbesi potuto supporre, ma venivano costituiti da un tessuto compattissimo, giallastro, come screziato di più colori.

La figura 2, che rappresenta una sezione del rene, dà una esatta idea della maniera colla quale il tessuto di questo organo trovavasi infiltrato di materia giallastra: si vede in essa come l' alterazione avesse attaccato non solamente la sostanza tubulosa, ma la sostanza corticale puranco; e come un gran numero di mammelloni fossero rimasti distrutti, tanto che in fondo di molti calici renali scorgevasi chiaramente quella sostanza bianco-giallastra screziata, di cui più sopra faceva parola.

Unitamente al rene volli io rappresentare la capsula surrenale C S, fig. 1, pel notabile sviluppo che in essa scorgevasi.

La figura 2 rende con molta esattezza la sezione di questa istessa capsula, la quale vedesi chiaramente resultare da una membrana ripiegata sopra se stessa.

Riflessioni. Molte considerazioni sono a farsi, tanto a riguardo della lesione del rene, dell' uretere e della vessica quanto in proposito della lesione dell' utero e della vagina.

1.° Il rene, l' uretere e la vessica sono stati la sede di una cronica infiammazione, la quale rendesi manifesta nella vessica pel color lavagna; nell' uretere, per l' ispessimento delle sue pareti, e nel rene, per l' infiltramento del pus. Che in quanto al color lavagna avvertirò, esser questo, tanto nelle membrane muccose come nelle sierose, un segno il più sicuro di una cronica infiammazione la quale ha esistito su dette membrane o nelle parti ad esse limitrofe. Questo colore resulta dalla combinazione della materia colorante del sangue coi tes-

suti sui quali si mostra; ed ora, coincide colla attualità della flogosi, ora, è indipendente da qualunque morboso processo attuale, attestando allora di un processo flogistico anteriore, che può non aver lasciato alcuna altra traccia cadaverica, ed avere anche sussistito congiuntamente alla integrità di tutte le funzioni.

E per quello riguardi lo stato del rene, il quale è degno di speciale attenzione, dirò, come le molte volte siami occorso di riscontrare nei diversi organi quella specie di indurimento giallastro col colore screziato, senza poter determinarne il vero carattere. Nel caso attuale però può dirsi, che detto indurimento non come una lesione morbosa speciale analoga, o no, alla affezione tubercolare, ma piuttosto come un modo di guarigione di numerosi ascessi del rene era a ritenersi; e che la parte liquida del pus essendo rimasta assorbita, i residui solidi e la materia colorante gialla si erano combinati col tessuto cellulare fibroso che costituisce la cicatrice del fuocolare, da cui l' indurimento giallo.

Ora questo fatto di risarcimento organico, che, di primo tratto, potrebbe anco confondersi con delle lesioni speciali, non è la prima volta che alla mia osservazione si è presentato. Altrove, infatti, potei io dimostrare, che spesse volte esistono nei polmoni dei tubercoli i quali, piuttosto che tubercoli di disorganizzazione, sono a ritenersi tubercoli di cicatrizzazione. E di questi ultimi moltissimi me ne han mostrati i polmoni dei vecchi; ed ivi vennemi fatto di constatare, come essi sieno di un nero lucido, o grigio nerastri, ora, miliari, ora, in piccole masse irregolari, talvolta, compenetrati di fosfato calcare sotto forma, o di renella, o di piccoli calcoli, ed in mezzo ad un tessuto polmonare perfettamente sano.

2.° Relativamente alla cangrena dell' utero, altrove ebbi io occasione di parlare della cangrena come termi-

nè frequente del cancro di questo organo. Considerata sotto questo aspetto, la cangrena, ora distrugge successivamente, strato per strato, le parti che il cancro aveva attaccate, ora s' impossessa, in massa, di tutte le parti degenerate, tanto che appena vi resta un vestigio della alterazione primitiva; da cui soltanto o anche da qualche glandula linfatica carcinomatosa di quelle del bacino o della regione lombare, si rese apprezzabile il vero carattere della malattia. Vero sì è, che ambedue i suaccennati modi di procedere della cangrena han segni bastantemente distinti al letto del malato. Poichè, nel caso di cangrena per strati successivi, rivelano la presenza di essa una febbre intensa, lo scolo di un licore fetido e abbondante, e il presentarsi all'esame fatto collo speculum, una perdita di sostanza con dei piccoli frammenti nella vagina grigio-nerastri; nel caso poi di cangrena in massa, stanno bastantemente a dimostrare questo esito micidiale, l' invasione istantanea dei più gravi sconcerti in mezzo ad uno stato di salute, che sembra compatibile con una vita più o meno prolungata, comparendo istantaneamente, in simili casi, il freddo alle estremità, la decomposizione della fisonomia, fenomeni offerti dal soggetto della tavola I di questo fascicolo. E questa cangrena dell' utero consecutiva alla degenerazione cancerosa, è perfettamente congenere a quella della mammella o dello stomaco cancerosi; e come in quella di questi ultimi organi, in essa pure può dirsi, che ove la si determinasse ad un periodo del cancro poco avanzato o la si estendesse, nell'istesso momento, a tutte le parti degenerate, la guarigione, almeno temporaria, si farebbe possibile.

Vi è poi una cangrena dell'utero che succede al parto, e che sorprende, per così dire, l'organo in preda al processo flussionario e riparatore, a cui viene detto viscere condotto dalle grandi modificazioni di tessuto che si associano allo stato di gravidanza ed al parto stesso. Que-

sta cangrena che io, più volte, potei riscontrare alla Maternità, ha per suo special carattere la presenza di piccoli frammenti neri, glutinosi, aderentissimi, che occupano la faccia interna dell' utero, a spese degli strati interni membranosi, dai quali viene essa rivestita.

Ma può egli darsi, fuori dello stato di gravidanza, una cangrena primitiva dell' utero, cioè a dire, una cangrena indipendente da qualunque specie di degenerazione anteriore? Ed a questa categoria può egli esser referibile il fatto rappresentato dalla tavola I di questo fascicolo? Non volendo io pronunziarmi in un modo definitivo, su tale argomento, relativamente al caso testè descritto, perchè non mi pervennero bastanti notizie sui precedenti di esso, limiterommi in generale ad osservare, che se, da un lato, le tracce di flogosi cronica del rene dell' uretere e della vessica, si presentano almeno come indizj di una malattia anteriore dell' utero; d'altro lato, l' assenza completa di qualunque degenerazione cancerosa ai limiti della cangrena, sembra militare in favore della cangrena primitiva.

Daremo nella osservazione che qui succede, un esempio di cangrena per erosione della vagina, consecutiva a un indurimento canceroso del tessuto cellulare del bacino. In questo caso è a rimarcarsi, come la cangrena si rimanesse affatto inavvertita e solo si credesse non di altro trattarsi che di una nefralgia sciatica, quindi, di un edema doloroso spontaneo.

Dolori ischiatici intensissimi. — Fuocolari sanguigni succutanei molteplici. — Edema doloroso dell' arto inferiore sinistro. — Indurimento canceroso del tessuto cellulare del bacino. — Cangrena per erosione della parte superiore della vagina.

Nei primi giorni del settembre 1840, la Dubois, di

trentasei anni, cucitrice, abitualmente di buona salute, costituissi allo spedale della Carità, per un dolore ischiatico dal lato sinistro. L'ammalata indicava perfettamente il tragitto del nervo ischiatico, dalla sua sortita per la smangiatura ischiatica fino a mezzo della coscia. Essa raccontava, che questi dolori, i quali esistevano fino circa da due mesi addietro, erano provocati o almeno esasperati dal moto di progressione, tanto che riescivale spesso impossibile di fare un passo, e talvolta era costretta a fermarsi, tutto di un tratto, pel sopraggiungere di un improvviso e intenso dolore, lasciandosi cadere a terra anche in mezzo alla via, fino a che l' accesso del male non si fosse dissipato.

Da queste circostanze credei poter diagnosticare una nevralgia ischiatica. Frattanto niun disturbo presentavasi, sia nella mestruazione, sia, nelle funzioni digestive. Lo stato generale sembrava eccellente. — Le sanguisughe applicate lungo il tratto del dolore, le ventose secche ed escarificate, le frizioni con linimento volatile canforato, i bagni zulfurei successivamente impiegati, arrecarono così marcato sollievo, che l' ammalata trovavasi già al momento di escire dallo spedale.

Una mattina, alla mia visita, essa parlommi di una contusione, che diceva aver riportata, qualche tempo addietro, alla gamba sinistra, ed intanto mostrommi un piccolo tumore succutaneo, di cui il colore turchiniccio rivelava bastantemente esser questo non altro che un tumore sanguigno. Attorno di esso molti altri tumori dell'istessa natura si presentavano, ed altri pure, lungo ambedue gli arti inferiori, tanto che se ne poterono contare fino a cinquanta. In questi tumori vedeva io i resultati di una flebite: era questa per me una flebite emorragica, congiunta a dei piccoli fuocolari apoplettici cutanei e succutanei, di cui la risoluzione non tardò gran fatto ad effettuarsi. Ma quale era la causa di questa flebite? fummi affatto impossibile il rintracciarla.

Il 30 ottobre, sopraggiunge un edema doloroso dell'arto inferiore sinistro, il quale è veramente doloroso soltanto alla regione inguinale e lungo il tragitto della vena crurale, mentre, negli altri punti, l'arto è affatto indolente. Per questi segni riconosco una flebite limitata alla regione inguinale; ma quale era la sorgente di questa flogosi? Oso appena confessarlo, nel propormi questa ricerca, non corsemi punto al pensiero il verificare lo stato dell' utero.

All' edema doloroso dell' arto inferiore che io credeva spontaneo, si aggiunse una cangrena delle gengive e delle guancie. Le gengive dei denti incisivi inferiori andarono consumandosi per un processo disorganizzatore, del tutto simile a quello della cangrena di spedale. Molte escare, di una somiglianza con quelle escare che l' uso del calomelanos induce in alcuni individui, manifestaronsi sulla faccia interna delle guancie.

Fino dalla comparsa dell' edema e della cangrena delle gengive lo stato generale mostravasi patentemente deteriorato; la faccia avea preso un color giallastro; erano sopraggiunti il moto febrile, l' anoressia, l' insomnio. Ai quali sconcerti aveasi inteso di riparare col sanguisugio all'ano, coi gargarismi di decozione di china, colle pozioni oppiacee, onde procurare un qualche momento di sonno, infine cogli acidi vegetabili. L' ammalata morì il 21 novembre, assai più prontamente di quello che a me sembrava dovesse ciò accadere, e venti giorni, circa, dopo la comparsa dell' edema doloroso e della cangrena delle gengive.

Necroscopia. — La vena iliaca esterna e la vena crurale erano la sede esclusiva della flebite, di cui il centro poteva dirsi esistere agli inguini. In questo punto e per la estensione di circa due pollici, la vena crurale mostravasi affatto solidificata; quindi la sua sezione perpendicolarmente al suo asse, presentava una superficie

biancastra compatta ed uniformemente consistente. Il grumo otturatore, che era aderentissimo alle pareti venose, terminavasi bruscamente nelle sue due estremità in un cono ottuso: veniva esso costituito da delle lamine sovrapposte, sottilissime e facilmente separabili, le quali, tanto in alto che in basso, si configuravano a modo di cornetti accartocciati; particolare disposizione delle estremità del grumo, che dà ragione del perchè, nella flebite purulenta, il pus trovasi sempre, o, quasi sempre, separato dal sangue circolante per mezzo di una specie di ciste, formata da uno strato, talvolta sottilissimo, di un grumo compatto e scolorato.

Due pollici al di sotto del detto grumo la vena crurale presentava altro grumo scolorato e compatto, di tre o quattro linee di lunghezza, a cui faceva continuazione un terzo grumo, di più recente data, e tra mezzo ai primi due la si vedea ripiena di un sangue recentemente coagulato e aderente. Ora, non in altro modo può intendersi la formazione di questi grumi così isolati, se non che per una flebite assai circoscritta.

Perfettamente sane erano la vena cava inferiore e le vene iliache primitive. Volendo quindi estendere il mio esame fino alla vena ipogastrica, grande fu in me la sorpresa nel riscontrare la metà laterale sinistra del bacino ripiena di una massa indurita, la quale non era suscettibile di essere dissecata.

Divisa con delle sezioni laterali la simfisi del pube dal resto del bacino, la feci asportare insieme con tutte le parti in esso contenute; e nel distaccare dette parti rasentando bene col coltello le ossa limitrofe, potei osservare, come il tessuto cellulare del bacino fosse talmente indurito a sinistra, che impossibile riesciva lo isolarne, per mezzo della dissezione, ed il plesso sacro ed i nervi ipogastrici. Vedeva poi, come detta massa indurita avviluppasse entro di sè il retto, la vagina ed, in

parte, l' utero; i quali organi, essendo stati incisi verticalmente, si mostravano affatto estranei alla alterazione sunnominata. Quindi, procedendo più oltre nelle mie ricerche, trovava i due labbri del muso di tinca divenuti lividi, ricoperti da una pseudo-membrana grigiastra, ma senza alcuna alterazione di tessuto; la parte inferiore e posteriore del collo dell'utero sembrommi più compatta e più bianca delle parti vicine, e quasi l' avrei detta sul punto di subire l' istesso indurimento cartilaginiforme, che il tessuto cellulare del bacino mi avea presentato. Ma il maximum della alterazione risiedeva più particolarmente nella parte superiore della vagina, la quale offriva una erosione considerevolissima, con dei frammenti cangrenosi; erosione che richiamava esattamente lo stato delle gengive, osservato durante la vita della ammalata.

Così, dal modo di essere di queste parti poteva dirsi, che la vagina era rimasta distrutta a tutta sostanza, e che il fondo della perdita di sostanza ulcerosa era formato dal tessuto cellulare indurito. In quanto al suo indurimento, il condotto vaginale offriva la resistenza della cartilagine, senza però fosse compenetrato da suco di sorta alcuna. Le glandule linfatiche, situate dietro l' arcata crurale e quelle lombari, erano voluminose, rossastre e fragili, e non vi si riscontrava la più piccola quantità di suco canceroso. Il rene sinistro presentava sulla sua superficie delle porzioni scolorate, quali sogliono riscontrarsi allorchè questo viscere ha subito la degenerazione cancerosa in masse disseminate; ma nella sua sezione vedevasi non essere andato soggetto ad alcuna degenerazione di tessuto.

Riflessioni. Quale è il carattere di questo indurimento condroide del tessuto cellulare del bacino? È ella questa una delle forme del cancro, la forma scirrosa

al suo maximum di sviluppo? Non oserei pronunziarmi definitivamente su questo soggetto, essendo che l' alterazione di che si tratta, offrisse molti punti di contatto cogli indurimenti ordinari, resultati delle croniche infiammazioni.

Intanto che a delucidar la questione non trovava io sufficiente appoggio nello stato delle glandule linfatiche corrispondenti, le quali, d' altronde, divengono, sì spesso, idonee a rivelare il vero carattere di una lesione equivoca; nè tampoco mi serviva allo scopo l' alterazione del rene, che era troppo in uno stato rudimentario. Con tutto ciò, mi sia qui permesso lo annunziare, che se il carattere canceroso della alterazione non era positivamente confermato, almeno infinitamente probabile lo si poteva supporre, inferendone da casi analoghi al testè descritto. Che se alcuno volesse opporre a questa mia opinione col fatto, che la sede principale della alterazione risiedeva nel tessuto cellulare del bacino, a cotale objezione risponderei, non essere questa la prima volta che io mi sono trovato a riscontrare le degenerazioni cancerose aventi origine dal tessuto cellulare del bacino o attaccare esclusivamente questo tessuto. D' altronde, l' erosione cangrenosa è un termine così frequente nel cancro, e così raro nell'indurimento semplice, che la sua presenza nel caso attuale, milita potentemente in favore della degenerazione da me supposta.

In quanto alla flebite dell' arto inferiore, è questa una delle conseguenze le più frequenti del cancro dell'utero, e questa flebite, che si manifesta per l'edema doloroso affatto simile all' edema doloroso delle donne in parto, è quasi sempre il resultato della infiammazione delle vene del bacino, la quale si propaga alla vena iliaca esterna, alla vena iliaca primitiva, ed anche alla parte inferiore della vena cava.

È poi ad osservare, in quanto all'edema doloroso, che

esso presenta delle ben marcate differenze, secondo che la flebite occupa i grossi tronchi venosi solamente, o si estende da questi grossi tronchi alle loro diramazioni. Poichè, se la flebite è limitata ai primi, il dolore non sorpassa il tragitto da essi percorso; se poi si estende anco alle diramazioni, il dolore è più diffuso, e corrisponde ai punti di sede delle diramazioni stesse.

Quindi il caso testè descritto ci presenta un esempio di quei versamenti spontanei, che sopraggiungono nel corso di queste malattie, anteriormente alla comparsa dell' edema, e che io, come altrove annunziava, ritengo quali effetti della flebite, la di cui forma merita allora il nome di flebite emorragica (*).

Riguardo poi alla erosione cangrenosa delle gengive, coincidente colla erosione dell' istesso genere della vagina e colla flebite, è questo un fatto bastantemente solido, comprovante una alterazione profonda del sangue, alterazione nella quale tanto gli antichi che i moderni fan consistere la causa essenziale delle affezioni scorbutiche.

E per ultimo sono a ricordarsi nel caso di che qui ci occupammo, le seguenti circostanze: che, cioè, la malattia aveva incominciato da un dolore ischiatico indipendentemente da qualunque altro sintoma; che questo dolore avea una perfetta identità con quello sofferto da molti altri individui che trovavansi contemporaneamente alla Dubois nella mia clinica, ammalati soltanto per affezione reumatica; che la completa assenza del flusso vaginale, di qualunque dolore all'utero, di qualunque disturbo nella funzione mestruale non avea in me dato luogo a supporre qualunque lesione, sia della vagina come dell' utero stesso. Per il che clinicamente parlando, sarà

(*) *Dictionnaire de médecine et de chirurgie pratiques*, article *Phlebite*, tome XII pag. 637.

sempre considerazione importante il ricordare: che può esistere una nevralgia ischiatica essenziale ed una nevralgia ischiatica sintomatica; e che, nel caso qui riportato la degenerazione primitiva o consecutiva del tessuto cellulare del bacino, costituiva la causa del dolore ischiatico, di cui il punto di partenza era il plesso sacro.

MALATTIE DELLO STOMACO E DEL PERITONEO.

(Tavola II.)

Cancro gelatiniforme dello stomaco e del peritoneo. — Forma tubercolare del cancro del peritoneo. — Ernie ombellicali del peritoneo.

Mancommi qualunque notizia sul soggetto a cui appartiene il pezzo anatomico rappresentato da questa tavola. Era mio solo scopo nel riportar questo fatto, il rendere con figure un caso di tubercoli cancerosi del peritoneo, coincidente con un cancro dello stomaco; proponendomi inoltre di sempre più constatare l'altro fatto, il quale mi è sembrato costante: che nella degenerazione, o anche nella infiammazione del peritoneo, la porzione di questa membrana che resta spostata, subisce la stessa alterazione di quella che è sempre contenuta nella cavità addominale.

Stomaco. La fig. 1 rappresenta la quasi totalità dello stomaco, eccettuate la porzione pilorica P, ed il termine dell' esofago E, in preda alla degenerazione cancerosa gelatiniforme. In questa figura, la disposizione bernoccoluta, mammellonata della superficie esterna dello stomaco, la sua interna superficie, che è come erosa in molti punti, la rimarchevole compattezza delle sue pareti, soprattutto in prossimità dell' esofago, la disposizione areolare del suo tessuto, la sua semi-trasparenza, il suo aspetto gelatiniforme, tutte queste morbose apparenze, infine, ri-

cordano esattamente le figure delle tavole II, III e IV dei fascicoli 18 e 19.

La figura 2, che rappresenta una sezione dello stomaco a pareti ingrossate, dà esatta idea della struttura delle parti degenerate, che consiste in una trama fibrosa areolare, di cui le maglie sono ripiene da una specie di gelatina trasparente. In mezzo alla quale riscontrai alcune concrezioni bianche, amorfe, che, offrivano sotto al dito una marcata resistenza, e che, probabilmente, altro non erano se non che del fosfato e del carbonato calcare. Non riscontrai in detta trama fibrosa alcuna traccia di vasi sanguigni, i quali soltanto mostravansi sulla superficie dello stomaco.

L'estremità inferiore dell'esofago E, attaccata essa pure dalla stessa degenerazione areolare e gelatiniforme osservata nello stomaco, presentava un ristringimento notabile di calibro, senza che al di sopra di questa porzione ristretta avesse avuto luogo alcuna dilatazione di questo canale; ciò che supponeva la non molta difficoltà al passaggio delle materie alimentari dall' esofago nello stomaco.

Il grande ed il piccolo epiploon, l' epiploon gastro-splenico, le appendici epiploiche, mostravansi come infarcite di una quantità innumerevole di granulazioni e di tubercoli, di diversa forma e volume, essendovene dei disseminati, lenticolari, pisiformi; altri agglomerati, formanti delle masse irregolari, suddivise da dei fiocchi di adipe, che, in molti punti, si vedeva anche accompagnare i vasi lungo il loro tragitto, per cui, a primo tratto, detti tubercoli potevano dirsi sparsi, più qua e più là, entro ad un tessuto adiposo sanissimo. E questo contrasto di una esalazione adiposa al lato di una esalazione morbosa di sì grave natura qual è quella del cancro, costituisce un fatto singolarissimo, il quale, d' altronde, in bene altri casi non mancò di presentarsi alla mia osservazione. Nè rare volte mi accadde di riscontrare nel centro

delle mammelle e delle glandule assillari cancerose dei fiocchi di adipe purissimo, e tale come vien separato in tutte le altre parti del corpo.

Alcuni dei tubercoli o granulazioni del grande epiploon, occupavano le due lamine anteriori, altri, le due lamine posteriori; molti erano peduncolati, appesi ad una ripiegatura membranosa sottilissima e perfettamente sana (vedete fig. 1.) (*).

In generale, i caratteri che distinguevano tutti questi tubercoli o masse tubercolari, potevano ridursi ai seguenti: un gran numero di vasi superficiali venosi occupavano la loro circonferenza, tanto che può dirsi, che ogni tubercolo, ogni granulazione avea il suo piccolo plesso venoso; niuna traccia di vasi riscontravasi nella loro sostanza; le più piccole granulazioni, come le più grosse masse, presentavano l'istesso tessuto che nello stomaco e nell' esofago si riscontra cioè, una trama fibrosa, di cui le maglie erano ripiene da una sostanza gelatinosa, e questa trama fibrosa, la quale per la sua molta tenuità, non lasciasi, le spesse volte, distinguere se non che dall' occhio armato di microscopio, risaltava qui patentemente pel suo colore bianco, sulla trasparenza della materia gelatiniforme, la quale non poteva ottenersi per espressione come il suco canceroso cerebriforme, avvenendo allora, che il tessuto si lasciasse piuttosto lacerare, restando le dita coperte da una sostanza vischiosa.

Ed in quanto all' esame dei tumori ombellicali, esso ne offriva le seguenti particolarità. Uno di questi tumori E O era veramente ombellicale ed avea, cioè, la sua sortita dall'anulo: veniva costituito dall'epiploon E, il quale era

(*) Il cancro del peritoneo è un esempio di cancro sviluppatosi in uno dei tessuti i meno composti della umana economia, nel quale però questa affezione non lascia di presentare i medesimi precisi caratteri coi quali si manifesta negli organi i più complicati.

disposto in masse peduncolate ed avea subito la degenerazione gelatiniforme.

E qui ricordisi, come una singolarità, la esistenza dei tubercoli in questa porzione spostata del peritoneo, mentre niuna traccia di essi si riscontra sul resto di questa membrana che riveste le pareti addominali. Il qual fatto potrebbe forse spiegarsi ammettendo, che le aderenze del sacco coll' epiploon degenerato, han dato al primo l' attitudine alla degenerazione. L' altra ernia E L B era situata in alto e a destra della precedente, e, a differenza di essa, erasi formata a traverso la linea bianca e veniva, come la prima, costituita dall' epiploon. In quest' ultima appena esisteva vestigio del sacco erniario, il quale sembrava essere stato, per così dire, assorbito dalla degenerazione.

Considerazioni generali e fatti relativi al cancro del peritoneo.

Riflessioni. Il cancro del peritoneo, ora, è primitivo, cioè a dire, indipendente da qualunque altra lesione, ora, è consecutivo al cancro dello stomaco, del fegato o degl' intestini.

La sola ascite può far supporre la esistenza del cancro primitivo; il cancro consecutivo è sempre preceduto da sconcerti diversi, relativi ai visceri che ne sono stati attaccati, sieno questi lo stomaco, il fegato o gl' intestini ec.

Il cancro consecutivo manifestasi sempre sotto la forma granulosa o tubercolosa; il cancro primitivo assume, le più spesse volte, questa istessa forma, meno in alcuni casi nei quali si presenta sotto l' aspetto di un' enorme vegetazione, impiantata su di uno o su di un altro punto più o meno limitato del peritoneo.

Quasi sempre il cancro del peritoneo è di natura en-

cefaloide; solo, in qualche caso, la sua forma è areolare e gelatiniforme, e talvolta ancora ho potuto osservarlo sotto l' aspetto di placche dure, cartilaginee, alla maniera di tante goccie di cera, come nei cancri delle pleure.

Passeremo ora alla descrizione di alcuni fatti, i quali potranno gettare una qualche luce su questa speciale alterazione, meritevole ancora di molto studio (*). Il fatto che segue, da me raccolto all' Hotél-Dieu nel 1814, rappresenta colla maggiore esattezza, in quanto alle lesioni organiche, quello testè descritto, offrendo, di più, alcuni dettagli clinici, che nel primo non fu possibile raccogliere.

Idrope ascite sintomatica di una degenerazione carcinomatosa dello stomaco e del peritoneo. — Granulazioni e tubercoli in grappoli.

Un uomo di 60 anni, che fino da molto tempo soffriva di molesta dispepsia, senza alcun altro sconcerto di salute, essendosi accorto che il suo ventre andava, grado a grado, aumentando di volume, ed avendo invano impiegati dei rimedj per tale incomodo, si risolse finalmente ad entrare all'Hôtel-Dieu. Soddisfacente era lo stato generale di questo individuo; la faccia non riteneva caratteristica alcuna di male.

Preso tosto di mira il volume anormale del basso ventre, tentossi ridurlo e colla compressione, e coll'uso della ipecacuana, dei diuretici di diverso genere, ma senza alcun resultato; per cui fu forza devenire alla paracentesi, dalla quale si ebbe un liquido di colore scuro.

Praticata quindi una valida pressione sull'addome, secondo il metodo del sig. Recamier, non pertanto si ot-

(*) Vedete Dictionnaire de medecine et de chirurgie pratiques, article *Cancer*, tome IV. pag. 487.

tenne che il liquido non tornasse rapidamente a raccogliersi nella cavità; al che sopraggiunti il vomito ed il generale deperimento di macchina, il malato cessò di vivere, dieci giorni dopo l' operazione.

Necroscopia. Sierosità brunastra nell' addome; epiploon e mesenterio presentanti una quantità notabile di piccoli grappoli di tubercoli e di granulazioni carcinomatose che nascevano da tutti i punti di queste parti. Questi grappoli agglomerati rendevano le diverse ripiegature del peritoneo di una spessezza assai considerevole, e le granulazioni e tubercoli che gli costituivano, mostravansi trasparenti, grigiastri, facili a schiacciarsi (caratteri proprj del cancro areolare e gelatiniforme da me allora non peranco conosciuto). Nascevano tutti dalla superficie libera del peritoneo, di modo tale che, asportata questa membrana, niuno altro se ne osservava entro la cavità dell'addome. E nel peritoneo più che altro le sue ripiegature si mostravano coperte di queste masse tubercolari, mentre quasi affatto esenti da esse erano quelle porzioni di questa membrana che tappezzano le pareti addominali, non meno che quelle costituenti la tunica esterna dei visceri. Ma segnatamente nel mesenterio, lungo la concavità dell' intestino tenue, vedeasi risiedere la malattia, e, senza aver dei limiti ben distinti, mostrava essa occupare una zona di due pollici circa, a partire da detta concavità; e tanto poteva dirsi a riguardo delle curvature grande e piccola dello stomaco, lungo le quali pure rimarchevole era lo sviluppo delle granulazioni tubercolari in grappoli.

Quindi, lo stomaco stesso avea subito la degenerazione carcinomatosa in tutta la sua estensione, eccettuata la sua porzione corrispondente al piloro, ove, alla distanza di un pollice circa da questo orifizio, l' alterazione vedeasi marcatamente arrestata. Ed in quanto al rimanente del viscere degenerato osserverò, come le sue pareti fossero

notabilmente aumentate di spessezza, in special modo, la parete posteriore, e come fosse il viscere divenuto fungoso, injettato nella sua interna superficie, duro, scirroso e biancastro nella spessezza delle sue pareti.

Riflessioni. — Avvertimmo, non ha guari, in proposito del cancro primitivo, che la sola ascite riesce un segno, stante a indicare la presenza di questa alterazione; e questo segno induttivo nel diagnostico di essa, solo ai progressi della anatomia patologica deesi riportare. Per essa infatti, oltre a constatare la presenza del liquido nella cavità addominale, si venne alla importante ricerca della causa del versamento, se trattisi, cioè, d'idrope essenziale, o d'idrope sintomatica di una qualche organica lesione del peritoneo, come sarebbe di una peritonite cronica tubercolare, del cancro del peritoneo ec., o della lesione di qualcuno dei visceri addominali, poichè tutti i visceri di questa cavità, il fegato, la milza, lo stomaco, gl'intestini, l'utero, l'ovaja, il rene, una volta alterati, ponno farsi sorgente di ascite. Dal che ne conseguita, che il trattamento dell' ascite è subordinato a una quantità di circostanze, per cui un metodo di cura uniforme per tutti i casi è un vero contro-senso.

E qui uopo è pur confessare, che l'empirismo, le più spesse volte, ne può sulla teoria; un gran numero d'idropi asciti, consecutive o sintomatiche, cedono alla cura coi derivativi diretti sulle vie digestive e orinarie. I liquidi stravasati obbediscono, per così dire, al richiamo fatto su delle superfici eminentemente perspirabili e secretorie, abbenchè raro avvenga il completo riassorbimento di essi, perchè la causa organica dell' ascite potendone, presto o tardi, più dei mezzi derivativi, riproduce questi umori, talora, con quella medesima celerità, colla quale erano essi stati assorbiti. Nel corto intervallo in cui può farsi il notato riassorbimento presentasi la opportunità a consta-

tare, per mezzo di una attenta esplorazione col tatto, la causa organica da cui proviene il versamento addominale.

L'istoria del caso che testè narrammo, è, presso a poco, quella di tutti i cancri del peritoneo primitivi o consecutivi; i malati non si credono indisposti e non ricorrono al medico, se non che quando l'addome è notabilmente aumentato di volume. Ecco qui sotto altri esempj di questa specie di cancro.

Ascite consecutiva ad un cancro del grande epiploon e a dei tubercoli cancerosi, disseminati nel peritoneo.

Tra i malati che io visitavà alla Salpêtrière, nel giugno del 1835, era una donna di circa 50 anni, che presentava un'ascite incipiente ed un tumore alla regione ipogastrica, il quale venne in breve a nascondersi affatto per l'aumento del liquido stravasato. Ai 22 dell'agosto, questa ammalata soccombè ai progressi dell'ascite, per la quale non fù mai creduto doversi praticare la paracentesi.

Alla consecutiva necroscopia trovammo il grande epiploon degenerato per un tratto descritto da una zona di due pollici e mezzo di larghezza e di un pollice di spessezza. La sezione di questa massa degenerata presentava una superficie spungiosa areolare, da molti punti della quale, per mezzo della compressione, faceasi sgorgare del suco canceroso, che, da alcune parti, esciva assai consistente e sotto forma di tanti piccoli vermi attortigliati. Esaminato con molta attenzione questo tessuto morboso dell'epiploon, sgombrato intieramente dal suco canceroso che conteneva, faceasi in esso manifesta una disposizione esattamente simile a quella del tessuto cavernoso o erettile, delle cavità levigate, delle valvule. In altri punti poi vedeasi come delle piccole ampolle o sacchi, che altro sembrommi non fossero che delle vene dilatate, le quali pure contenevano del suco canceroso.

Il peritoneo presentava in tutta quanta la sua estensione, dei tubercoli che sporgevano nella sua cavità, in modo che sembrava nascessero dalla superficie interna di questa membrana. Osservati più attentamente questi tubercoli, riconobbi venir essi costituiti da del suco canceroso stravasato sul peritoneo che ne restava sollevato. Detto suco canceroso era così abbondante, che avrebbesi detto formare come tanti ascessi, i quali, infatti nell'atto della sezione del peritoneo, vedeansi vuotarsi alla maniera stessa dell' ascesso.

Esisteva poi nel bacino, tra il retto e l' utero, una massa cancerosa considerevole, ed era questa il tumore che io avea potuto riscontrare col tatto, durante la vita della ammalata. Perfettamente sano era il tessuto dell'utero. Le ovaja sembravano essere scomparse, e le trombe uterine erano alterate. Del rimanente, tutti gli organi toracici e addominali non offrivano alcun che d' innormale.

Riflessioni. Il punto di partenza della lesione sembravami, in questo caso, si dovesse riportare alla massa cancerosa contenuta nella escavazione del bacino. Ma qui si presenta una difficoltà quando si voglia determinare se questa massa cancerosa venisse formata primitivamente a spese delle ovaja, o, sivvero, a spese del peritoneo. Il fatto seguente, da me recentemente osservato, presenta le stesse difficoltà in proposito del punto di partenza della affezione cancerosa.

Come nel caso passato, quivi pure non aveasi potuto rintracciare la esistenza delle ovaja in mezzo alla massa encefaloide enorme che riempiva la più grande parte dell'addome.

Ascite emorragica prodotta da una massa encefaloide enorme, avente origine dal peritoneo ed occupante una buona parte della cavità addominale.

Antonietta Soupé, in età di 50 anni, il dì 5 decembre 1840, presentavasi, sostenuta da due persone, alla consultazione gratuita dello spedale della Carità. La sua faccia giallo-pagliata e la sua estrema magrezza attestavano patentemente di una malattia cronica, giunta al suo ultimo periodo. Collocavala io tosto nella mia clinica.

All'indimani, 6 decembre, ella era già morente. Il polso era frequentissimo ed esilissimo, la lingua secca. L'ammalata non avverte punto la gravezza del suo stato, abbenchè in tutta la pienezza delle sue facoltà intellettuali. I commemorativi erano i seguenti: soppressione completa dei mestrui fino da tre anni e mezzo, ma la malattia, al dire della ammalata stessa, non rimonta al di là del passato mese d'aprile, epoca nella quale ella dovè provare un forte, istantaneo dispiacere per la morte non aspettata di un suo fratello. Fin d'allora adunque avea essa cominciato a provare una molesta sensazione nell'addome, il quale, solo dopo un mese, si fe'così voluminoso, da richiamare la sua attenzione. In questo andare di cose, tanto poco la Soupé sapeva apprezzare la sua malattia, che solo due volte, erasi indotta a interpellare il suo medico il sig. Nauche, la prima volta, quindici giorni, la seconda volta, otto giorni avanti il suo ingresso nello spedale.

Stato attuale. Addome voluminoso come in una ascite di medio volume. La fluttuazione non era evidente, ed il liquido sembrava venir contenuto in delle cellule o ritenuto da delle aderenze. Una pressione brusca, esercitata in diversi punti, procurava lo spostamento del liquido e dava la sensazione di un corpo duro, profondamente situato. Del resto, l'ammalata non accusava alcun dolore, pre-

scindendo da quel senso di molestia e di tensione dell'addome, di che sopra fu detto; giammai era stata attaccata da diarrea o da vomiti: le orine erano scarseggianti.

Io diagnosticava una peritonite cronica latente, probabilmente una peritonite tubercolosa, deducendola dalla analogia con altri casi da me osservati, i quali mi avevano presentato i medesimi caratteri clinici. L'ammalata cessò di vivere al mattino dell' indimani.

Necroscopia. Una raccolta di molti litri di sierosità sanguinolenta esisteva nella cavità addominale; niuna peritonite; una massa encefaloide enorme, divisa in lobuli, macchiata di sangue, riempiva l' ipogastrio, le fosse iliache, la regione ombellicale e le regioni lombari.

Gl'intestini tenui non meno che i crassi, eccessivamente contratti sopra se stessi, rappresentavano, pel loro volume, gl'intestini di un neonato. La suaccennata massa encefaloide nasceva evidentemente dal piccolo bacino; il grande epiploon confondeasi con essa ed avea subíto la stessa degenerazione nella sua metà inferiore, essendosi conservato sano nella metà superiore. Frattanto, questa massa degenerata riteneva una tal mollezza, che il più piccolo contatto bastava per lacerarla. Fattala asportare insieme cogli organi contenuti nella cavità della pelvi per mezzo di una sezione praticata sul pube da ciascun lato della simfisi, ebbi luogo di riscontrare, che tanto la vessica che l' utero erano perfettamente sani; che il tumore nasceva tra l' utero ed il retto, che esso traeva, in qualche modo, sua origine dalla porzione del peritoneo che riveste la faccia posteriore dell'utero, e da quella che cuopre la faccia anteriore del retto; che il grande epiploon, il quale aderiva al fondo dell' utero, aveva esso pure subíto la morbosa degenerazione in tutte quelle sue parti che corrispondevano al tumore.

Fummi impossibile il riscontrare entro la massa encefaloide le ovaja e le trombe uterine, sia, perchè questi or-

gani fossero stati il punto di partenza della malattia, sia, perchè ne fossero stati consecutivamente attaccati; nella più perfetta integrità mostravasi il tessuto dell' utero, e si avea luogo di vedere, come la vegetazione encefaloide nascesse dalla superficie del peritoneo che riveste la faccia posteriore di questo viscere, in maniera che, agevole sarebbe riescito di togliere col coltello tutto il tumore, senza offendere punto il tessuto dell'utero, nel quale non riscontravasi nemmanco il più piccolo grado d' ipertrofia.

Praticata una sezione in diversi sensi sulla massa encefaloide, appariva il suo tessuto bianco e molle, alla maniera di una crema, o, meglio, alla maniera di un cervello di un soggetto giovane; quindi, si avea luogo di vedere, che detto tessuto era compenetrato da vasi sanguigni di considerevole volume, di apparenza venosa, e di cui il più gran numero erano sede di una flebite, caratterizzata dal coagulo del sangue aderente alle loro pareti; che vi esisteva pure una quantità di fuocolari sanguigni, pei quali aveasi in detto tessuto l'aspetto del cervello colpito da apoplessia Dei quali fuocolari sanguigni che costituivano, in volume, la metà o i due terzi del tumore, alcuni apparivano di recente data, altri, di una data più antica, come chiaramente veniva annunziato dalla alterazione che in essi il sangue aveva subito.

Del rimanente, niun tubercolo riscontravasi nel restante tratto del peritoneo; integro il fegato, il quale era stato respinto in alto, ed era un poco rimpicciolito; integra la milza, e così dello stomaco e di tutti gli organi contenuti nella cavità toracica.

Riflessioni. Questa malattia, la di cui provenienza, non è ben constatato, se riportar si dovesse o alle ovaja, od allo stomaco, ci offre un esempio di una massa encefaloide, che, alla maniera di un fungo, sorgeva dalla super-

ficie interna del peritoneo, e può conseguentemente riguardarsi come un caso di cancro di questa membrana.

Costituivano una singolarità in questa massa cancerosa encefaloide i moltissimi fuocolari sanguigni, da cui era essa compenetrata, e dei quali molti aveano il volume del pugno. E in generale, non vi ha cosa più frequente della presenza di detti fuocolari nelle masse encefaloidi; ciò che non sarà gran fatto a sorprendere, ove per poco si consideri il gran numero di vasi di apparenza venosa che in dette masse trovavansi raccolti e la somma fragilità di essi, essendo di sottilissime pareti e per conseguenza facilissimi ad esser lacerati. Così potrebbe anco ammettersi, che in seno di detti tumori facili ad effettuarsi si fossero le flebiti emorragiche, le quali sono sì spesso la sorgente di emorragie spontanee; e forse nel caso testè descritto altro non erano che resultanze di flebiti, i molti fuocolari osservati, come ne autorizzava a credere il sangue coagulato e aderente, che in moltissimi dei vasi sanguigni vedeasi stanziare.

Per il che non vogliasi trascurare il consiglio: che nella esplorazione dell' addome, quando suppongansi in esso contenuti dei tumori, uopo sia lo evitare una compressione valida, la quale facilitar potrebbe delle lacerazioni o delle rotture, foriere, di gravi conseguenze per l' ammalato.

Nè altro che il prodotto della rottura di un fuocolare sanguigno di nuova formazione poteva dirsi l'ascite emorragica osservata nel suaccennato caso, e solo a questa rottura ed alla consecutiva emorragia era probabilmente referibile l' acceleramento della morte.

Però, le asciti emorragiche, generalmente parlando, più che alle malattie cancerose del peritoneo, propriamente dette, appartengono alle peritoniti tubercolari. Ciò verrà da noi più diffusamente discorso in seguito.

Frattanto, la osservazione seguente ne fornirà un

esempio di cancro tubercolare del peritoneo, disgiunto da qualunque altra specie d'alterazione nei visceri addominali.

Timpanitide. — Ascite incipiente. — Cancro dell' epiploon. — Tubercoli cancerosi del peritoneo.

Al 1.° d' agosto 1838, la Chatenay, in età di 77 anni, costituissi nella infermeria della Salpêtrière nello stato seguente: diarrea; addome voluminosissimo; meteorismo; dolore ottuso addominale, che non aumenta anche sotto la più forte pressione; sospetto di una raccolta nella cavità dell'addome; leggiera reazione febbrile.

Erano i commemorativi: che questa donna non era stata mai ammalata; che i sintomi addominali datavano soltanto da quindici giorni avanti, e la diarrea, da otto giorni; che prima di detta epoca, essa godeva della più perfetta salute. Un colpo ricevuto sull' addome, tre mesi avanti, poteva forse considerarsi la causa occasionale della malattia.

Diagnostico. Per la sola diarrea, la quale, d'altronde, erasi tosto allontanata, non poteva spiegarsi lo stato dell' addome, ove la più attenta osservazione non mi permise di scuoprire alcuna lesione apprezzabile nei visceri in esso contenuti. Per cui andava io supponendo, trattarsi forse di una di quelle croniche infiammazioni non dolorose del peritoneo, che passano, le tante volte, inosservate. E qui vogliasi avere come una avvertenza di molto rilievo, che il meteorismo e quella specie di resistenza permanente dell'addome, sono tali segni, da farne molto conto nel diagnostico delle malattie addominali.

Il 6 agosto, la Chatenay non era, apparentemente, più malata di quello fosse nel giorno del suo ingresso nello spedale; l' indimani a mattina, era morta. Mi si riferiva che in tutta la giornata del 6 l' ammalata avea

continuato nel medesimo stato; che nella notte, aveva detto alla sua infermiera volersi situare per parte, e che in questa posizione aveva cessato di vivere.

Necroscopia. Un litro circa di sierosità nella cavità peritoneale; il grande epiploon raggrinzato, ridotto ad una zona di tre dita trasverse di larghezza e di un pollice di grossezza, appeso alla grande curvatura dello stomaco e sovrapposto all'arco del colon. Comprimendo questa membrana così degenerata, faceasi, con molta facilità, sgorgare da molti punti di essa, del suco canceroso purissimo e di una consistenza cremosa. Quindi, sezionato l'epiploon, potei constatare, come esso venisse costituito, secondo egli è per l' ordinario, da una massa adiposa, e come il suco canceroso scaturisse da dei punti tra loro isolati, i quali sembrommi non essere altro che gli orifizi dei vasi, rimasti compressi nella sezione. Il suco canceroso vedeasi pure contenuto nei vasi sanguigni.

Il piccolo epiploon era ispessito, sparso di placche e di granulazioni di natura cancerosa. Le diverse regioni del peritoneo, e soprattutto il mesenterio, presentavano una quantità di tubercoli, inegualissimi di volume, prominenti sulla superficie libera del peritoneo, e facili ad asportarsi senza lesione di esso. Tra le placche, alcune ve ne erano di aspetto cereo, e tra i tubercoli, non tutti presentavano la natura cancerosa, essendovene alcuni che tali potevano riguardarsi solo per analogia.

Nel piccolo bacino, di cui pure il peritoneo era sparso di tubercoli, esisteva una ciste, situata dietro l' utero al quale aderiva, ciste formata da una delle ovaja (non saprei dire se la destra o la sinistra), contenente una sostanza densa e scura.

Del rimanente, tutti i visceri addominali erano nel più perfetto stato d' integrità; solo la muccosa degl' intestini crassi presentava un leggiero color rosso.

Due sacchi erniari passavano per l' anulo crurale sinistro; dei quali uno era anteriore con orifizio stretto, l' altro posteriore, ed ambedue presentavano, come il peritoneo che veste le pareti addominali, dei tubercoli cancerosi.

I due polmoni erano edematosi quasi in totalità, circostanza a cui è, per me, referibile la morte della ammalata: infatti, dicevami la infermiera, che qualche ora avanti che la Chatenay spirasse, era stata sorpresa dal rantolo.

Ed ecco pure un esempio di peritoneo primitivamente canceroso, indipendentemente da qualunque lesione dei visceri addominali. Lo studio del cancro negli organi di un tessuto elementare come è quello del peritoneo, ed a cui riportasi una funzione cotanto semplice, come è quella della esalazione sierosa e adiposa, sembrami infinitamente idoneo a portar luce nell'anatomia patologica di tessuto della degenerazione cancerosa.

MALATTIE DEL FEGATO.

(Tavola III).

La tavola III ha per soggetto: 1.° una varietà di cancro encefaloide del fegato (fig. 1), 2.° dei fuocolari o cisti gelatiniformi, le quali sembraronmi il resultato di cisti acefalocisti dell' istesso organo (fig. 2).

La fig. 1 rappresenta un cancro encefaloide del fegato, che può servir di tipo per la varietà del cancro molle: tutte quelle masse, di volume e di aspetto tra loro così diverso, disseminate nella sostanza dell' organo, erano compenetrate, come una spugna, da un suco canceroso di una consistenza di crema, che ottenevasi facilmente, per mezzo della compressione. E la più rimarchevole differenza tra questi tumori encefaloidi riportavasi alla loro vascolarità; poichè alcuni di essi, di un color bianco di latte, sembravano non contenere entro di sè alcun vaso, mentre altri ne contenevano manifestamente ed in grandissima quantità. Solo, vuolsi qui avvertire che, generalmente parlando, codeste masse bianche di latte senza alcuna apparenza vascolare, presentano dei vasi capillari di una estrema tenuità, i quali rendonsi tosto appariscenti al toglier che si faccia lo strato di aspetto di crema, che ricuopre la superficie della sezione o della lacerazione.

Un fatto costante in questo genere di alterazioni si è la integrità perfetta delle granulazioni del fegato, che avvicinano le masse encefaloidi, dal che la dot-

trina la quale stabilisce, che dette masse encefaloidi non sono punto formate a spese del tessuto proprio del fegato stesso, ma resultano dalla raccolta pura e semplice del suco canceroso nel tessuto cellulare intermedio alle granulazioni.

Nel più perfetto stato d'integrità si mostravano nel caso testè descritto, i vasi venosi del fegato, non esclusi anco quelli che passavano nel centro delle masse encefaloidi.

Riflessioni. Il cancro encefaloide del fegato in masse disseminate è una tra le lesioni le più importanti a studiarsi, appunto per la sua molta gravezza e la sua molta frequenza: per il che, a malgrado i dettagli nei quali altrove m' intratteneva occupandomi dei casi resi colle figure nelle tavole II e III del fascicolo 22 pag. 29 e nella tavola III del fascicolo 44 pag. 113, presenterò qui, qualche nuovo fatto ed alcune riflessioni in proposito.

I. I cancri encefaloidi in masse disseminate del fegato ponno essere, come altrove accennava, primitivi o consecutivi. I cancri consecutivi sono così frequenti, che la loro esistenza si fa ragionevolmente presumibile in tutti i casi d'infezione cancerosa: così, rade volte, mi avvenne di sezionare dei cadaveri di donne, morte per cancri mammari operati, o non operati, senza che io riscontrassi nel fegato dei tubercoli cancerosi o delle masse cancerose; e cotal complicanza, più che altro la si osserva nel cancro dello stomaco, come da molte osservazioni poteva io venire in chiaro, nelle quali i sintomi del cancro primitivo dello stomaco nascondevano completamente il cancro consecutivo del fegato. Così pure, quando, nel cancro uterino la malattia sorpassa i limiti dell' utero e delle parti rimaste compromesse per continuità di tessuto, ciò che, a vero dire, non è molto frequente a darsi, il fegato è quel viscere nel quale, generalmente par-

lando, si manifestano i primi sintomi della infezione. Ora, questa tanta facilità del fegato a partecipare della infezione cancerosa come di tutte quelle affezioni, nelle quali il sangue è il veicolo di principj eterogenei, sembrami avere la sua spiegazione nel grandissimo numero di vene, di cui detto viscere va provvisto.

II. Ma se tanto facile è la propagazione dei cancri primitivi degli altri organi al fegato, non così della propagazione di quelli primitivi del fegato agli altri organi; ed io potrei sostenere, che, le più spesse volte, la malattia al fegato si tiene ristretta, e la infezione cancerosa spiegasi ordinariamente più nella moltiplicazione indefinita di tumori e tubercoli in seno del viscere epatico, che nella produzione di detti tumori in seno di altri organi. Infatti, ove, con qualche attenzione si esamini un fegato canceroso, riscontrerassi facilmente che i tumori in esso contenuti non sono contemporanei, essendovene alcuni che portano, per così dire, l'impronta della longevità, altri che mostransi di recente data, assomigliando perfettamente, in questo andamento, i tubercoli e masse cancerose dei polmoni. Il quale isolamento delle lesioni organiche del fegato sembrami avere sua ragione nello isolamento del sistema venoso epatico, più che nello isolamento stabilito dalla atmosfera sierosa, da cui il fegato è circondato; e qui non vogliasi dimenticare, che ove delle aderenze cellulose si stabiliscano tra il fegato e gli organi ad esso limitrofi, queste aderenze accidentali diverranno per la degenerazione in discorso un mezzo così facile a diffonderla, quanto le aderenze naturali, per cui allora il cancro del fegato si estenderà per continuità di tessuto, allo stomaco, al duodeno, al colon e al diaframma.

III. Un punto importante nella istoria dei tubercoli o masse cancerose del fegato, si è lo studio delle alterazioni a cui detti tubercoli o masse cancerose van sotto-

poste, per così dire, incessantemente, durante la loro più o meno lunga esistenza. Queste alterazioni non consistono puramente e semplicemente nel rammollimento delle parti degenerate; è questo un errore manifesto nella dottrina che stabilisce, che qualunque tumore canceroso passa necessariamente per due periodi: per il periodo, cioè, di crudità e per quello di rammollimento. Nè voglio, con questo, negare che in molti casi, i tumori cancerosi originariamente duri, possano, venendo ad esser compenetrati da grande quantità di succhi cancerosi, acquistare un certo grado di mollezza; ma dico soltanto che, le più spesse volte, la differenza nella consistenza di questi tumori, stabilisce non una differenza di periodo, ma bensì, una differenza primordiale di varietà. Così, quella varietà, che fu dura in origine, resta dura fino alla fine, come la varietà molle presenta la sua consistenza di poltiglia più o meno densa, dal primo momento del suo manifestarsi, fino al suo termine.

IV. Differenze non meno importanti nei tumori o masse carcinomatose si desumono dal loro volume, dalla rapidità o lentezza del loro sviluppo. Vi han dei tumori cancerosi che restano sempre allo stato di tubercoli; ve ne hanno poi nei quali l'aumento può dirsi illimitato: da ciò nascono le differenze tra i fegati cancerosi per rapporto al loro volume, osservandosene alcuni che hanno appena il volume proprio dello stato naturale, ossia, che non sorpassano il bordo delle false coste; altri, di un volume enorme e di un peso di dieci, quindici e venti libbre. Sul quale aumento di volume cade in acconcio l'osservare, come esso non tenga punto al tessuto proprio del fegato, il quale, nella affezione cancerosa, trovasi atrofizzato invece che ipertrofizzato, ma piuttosto alle masse parasite disseminate nella sostanza dell' organo: così, le molte volte mi avvenne di osservare quanto piccola fosse la quantità di sostanza epatica propriamente

detta, una volta spogliata dalle masse cancerose che in essa contenevansi.

V. Lo sviluppo rapido nel volume del fegato, che è proprio assai più della varietà molle, di quello che della varietà dura, effettuasi in più e diverse maniere: 1.° cioè, avviene questo per lo accrescersi delle masse cancerose che si costituiscono sede di un processo attivo di morbosa nutrizione; e ciò riscontrasi nei casi nei quali le masse cancerose sono talmente molli, e così ingorgate di succhi cancerosi, che le si direbbero dei veri ascessi cancerosi; 2.° per lo infiltramento sieroso, gelatinoso, purulento, caseiforme di queste istesse masse, resultati della infiammazione, la quale, insieme coi suoi molteplici prodotti è pur compatibile colla degenerazione cancerosa, riscontrandosi anco, non rade volte, del pus liquido o concreto e della materia tubercolare nel centro di dette masse degenerate; 3.° nei casi, d'altronde assai frequenti, di stravasi sanguigni entro questi tumori, che allora segnatamente acquistano un prodigioso sviluppo; e questi sono i casi, nei quali si veggono dei fegati, che di principio, appena sorpassanti il bordo delle coste, vanno in brevi giorni estendendosi, raggiungendo ed anco sopravanzando l'ombellico; nei quali casi se anco la emaciazione si aggiunge, se non esiste ascite, e tanto più, se alcuni dei tumori sono superficiali, se delle aderenze sonosi fatte tra qualcuno dei tumori e le pareti addominali, puossi col tatto ed anche coll'occhio, tener dietro allo sviluppo della malattia, riconoscere la fluttuazione, credere alla esistenza di una ciste, o di un ascesso, ed azzardare, ove lo si creda, una puntura esploratrice.

VI. I fuocolari sanguigni spontanei, queste apoplessie delle masse carcinomatose, sono suscettibili di quella istessa serie di modificazioni, almeno in quanto alle qualità del sangue, alle quali van soggetti i fuoco-

lari sanguigni ordinari. In essi pure la materia colorante vien riassorbita, e la fibrina scolorata offre diversi aspetti, i quali ponno imporne per delle degenerazioni di una natura particolare (*).

VII. I fuocolari sanguigni, delle masse carcinomatose sono suscettibili di tanta e tale estensione da portare, alla maniera di una emorragia interna, all' esaurimento delle forze della vita. Il termine il più elevato di questi fuocolari sanguigni, per rapporto alla emorragia, vien rappresentato dalla rottura della ciste sanguigna e dal versamento del sangue nella cavità del peritoneo.

VIII. Le masse carcinomatose del fegato sono, talvolta, la causa di una peritonite acuta o cronica, la quale potrebbe elevarsi al grado d' intensità delle peritoniti per perforazione intestinale, quando si avesse la rottura di un tumore carcinomatoso superficiale; ciò, che se peranco non è stato osservato, non per questo credo deggia ritenersi un fatto impossibile.

IX. Uno dei resultati i più ordinari delle masse cancerose del fegato è l' ascite, e questa idropisia peritoneale, la quale generalmente si attribuisce all'ostacolo meccanico offerto da queste masse alla circolazione del sangue, è forse più una conseguenza della irritazione da esse indotta sul peritoneo.

X. Ma lo stato delle vene del fegato reclama, in special modo, la nostra attenzione. La materia cancerosa può esser primitivamente formata nelle grosse e medie vene del fegato, nelle quali si trovi stanziare; come pure, può penetrarvi consecutivamente da quelle masse cancerose; dalle quali le vene stesse restano avviluppate. Tanto nell'uno che nell' altro caso, non è da escludersi la infezione del sangue.

(*) C. F. Burdach, Traité de phisiologie considerée comme science d' observation: trad. par A.-I-L. Jourdan, Paris, 1837, t. VI, p. 136.

quello di una poltiglia grigiastra. La quale, mentre poteva dirsi costituire tutta la sostanza del fegato, manifestamente mostravasi riunita in tanti considerevoli fuocolari, situati a mutuo contatto e senza altro corpo tra loro intermedio, e solo divisi, in pochissimi punti, da uno strato più o meno compatto del tessuto epatico. Si osservavano poi moltissimi altri piccoli tubercoli encefaloidi, marcatamente circoscritti, pisiformi, separati tra loro dal tessuto epatico perfettamente sano.

Entro la sostanza del grande epiploon era un fuocolare sanguigno considerevole, nel centro del quale trovavasi raccolta della materia encefaloide, per cui, di primo tratto, avrebbesi potuto credere, che detta materia si fosse formata entro i grumi sanguigni, mentre, invece, il fuocolare sanguigno poteasi riguardare come il resultato della rottura della massa encefaloide.

Anco i polmoni presentavano una quantità di fuocolari di forma sferoidale, encistici, circondati da un tessuto polmonare perfettamente sano, e contenenti non un succo encefaloide puro, ma una poltiglia analoga a quella ritrovata nel fegato.

Riflessioni. Egli è assai probabile, che la suindicata poltiglia grigiastra, che noi riscontrammo, in alcuni punti, isolata, in altri punti, mescolata a degli avanzi di materia encefaloide, altro non fosse che una materia encefaloide alterata, e che questa alterazione la si dovesse unicamente ripetere dalla miscela di detta materia col sangue.

Quindi, la stessa poltiglia grigiastra, del tutto simile a quella del fegato, riscontrata nei fuocolari encistici del polmone, a malgrado la loro picciolezza, è prova manifestissima, che tanto la lesione del fegato, come quella dei visceri respiratorj, riconoscevano una causa comune.

Ed in quanto alla presenza della sierosità sanguinolenta ed anche dei grumi sanguigni nella cavità del peritoneo osserveremo, come essa non tenga sempre alla rottura di un fuocolare encefaloide del fegato, potendo anche non essere altro che il resultato di una esalazione sanguigna. Di ciò infatti aveva io luogo di confermarmi in un caso da me osservato, di cancro duro, epatico, con itterizia verde, e nel quale l' addome conteneva una quantità grandissima di sierosità sanguinolenta e dei grumi sanguigni, alcuni dei quali erano accumulati nel piccolo bacino, altri, disseminati sulla superficie dei visceri.

I fegati cancerosi aderiscono talvolta al diaframma, ed allora l' infezione cancerosa può estendersi dal peritoneo alla pleura diaframmatica, determinare un versamento pleuritico e divenire sorgente di nuovi morbosi sconcerti.

Così, avvenivami di riscontrare, alla necroscopia del cadavere di un individuo, nel quale la malattia del fegato non era stata punto supposta, atteso che quest' organo non sorpassasse il bordo delle coste, la faccia inferiore del diaframma ineguale, di un bianco cartilagineo, aderente al fegato per una estensione assai considerevole; nel qual caso, avendo io voluto asportare il fegato col diaframma, onde poterlo esaminare con più accuratezza, appena aveva intaccato detta membrana, che una grandissima quantità di liquido sanguinolento spillava dalla pleura destra, evacuato questo in totalità, vedeasi il polmone ridotto a un quarto del suo volume. La pleura che lo ricuopre, era perfettamente sana, ma le pleure costale e diaframmatica mostravansi tappezzate da una falsa membrana, color di sangue.

Spogliato da questa falsa membrana, il diaframma presentava una grossezza quattro o cinque volte maggiore del naturale, la quale si doveva alla degenerazio-

ne cartilaginea avvenuta nel peritoneo diaframmatico, ed estesa pure al tessuto del diaframma stesso ed alla pleura, che presentava qua e là, delle placche cartilaginee. Ora, questa coincidenza di organiche alterazioni ecco a quali riflessioni portavami, nel momento in cui mi avvenne di osservar questo caso, cioè nel mese di agosto 1820: » Ciò che mi sorprende si è, la coesistenza della » trasformazione cartilaginea del diaframma colla dege- » nerazione cancerosa del fegato. Forse la degenerazione » cancerosa ha preceduto la trasformazione cartilaginea, » e la produzione pseudo-membranosa è stata un ultimo » prodotto. Il cancro non genera necessariamente cancro » in tutte le parti che gli sono a contatto, o colle quali » esso continuasi ».

Ma oggi, che l' osservazione mi ha bastantemente insegnato, manifestarsi, le più spesse volte, il cancro delle membrane sierose per delle placche di apparenza cartilaginea, in ben altro modo posso io interpretare questa coincidenza della cartilagine col cancro. Ed in quanto alla infiammazione della pleura avvertirò, che essa non è niente di più a sorprendere, di quello sia la peritonite nel cancro dei visceri addominali, poichè la degenerazione cancerosa agisce allora non come cancro, ma come causa d' irritazione e d' infiammazione.

Così, resumendo ora su tal soggetto i diversi servigj che l' anatomia patologica ha reso alla medicina pratica, ricorderemo, primamente, come essa abbia grandemente illuminato il diagnostico del cancro del fegato, mostrando la ragione, perchè in qualche circostanza, detto cancro vada congiunto alla itterizia, e tal altra volta, non punto da essa complicato; quindi, come abbia, del pari, fatto conoscere le varietà primitive, di cui questi cancri sono suscettibili, le loro alterazioni consecutive, il loro andamento, ora lento, ora rapido; in quali casi detti cancri restino allo stato latente, durante un tem-

po, più o meno lungo e, talvolta, fino alla morte; ed in quali altri casi, si rendano manifesti fino dal loro primo sviluppo per mezzo di sintomi gravissimi; e finalmente, come ne abbia rivelata la influenza di queste organiche degenerazioni sulle parti limitrofe e sulla economia in generale, non meno che le loro diverse complicazioni. Con tutto questo però, forza è pur confessarlo, l' anatomia patologica non ha ancora somministrato alcun sintoma patognomonico, proprio dei cancri del fegato, ed egli è pur vero, che in alcuni casi, d' altronde non molto frequenti, nei quali il fegato resta nascosto sotto l' ipocondrio destro, essa si rimane, in quanto a diagnostico, completamente muta. Che in proposito appunto del modo il più acconcio a diagnosticare le malattie del fegato, siami qui permesso lo annunziare, come nei casi di cancro del fegato, nei quali questo viscere non sorpassa, in alcun punto, le coste, abbiami io dovuto grandemente lodare di un mezzo esploratore, di cui mi valgo abitualmente per diagnosticare le lesioni del fegato in generale: intendo dire della percussione, praticata su tutta la regione, che è sede di quest' organo. Questa percussione, esercitata in modo da imprimere una commozione a tutto il fegato, risveglia una sensibilità caratteristica, che limitasi esattamente alla regione epatica. Esiste attualmente nella mia clinica allo Spedale della Carità, una giovine, sulla quale potei, con rimarchevole successo, applicare il modo d'esplorazione di che si tratta. Questa giovine costituissi allo Spedale, con un'itterizia febbrile e con una cefalalgia limitata alla regione frontale destra; dei quali sconcerti era a riconoscersi una causa probabile in una caduta fatta, sei settimane avanti, dall' alto di una scala. L'ammalata lagnavasi inoltre di un dolore esteso a tutto l' ipocondrio destro, ciò che davami a supporre la esistenza di una epatite traumatica, congiunta e circoscrivente una suppurazione del fegato.

In questo caso, la pressione esercitata sul bordo delle coste non risvegliava che una sensibilità ottusa o dubbia come dir si voglia; ma la percussione, praticata dall'alto in basso o dal basso in alto sulla regione del fegato, in avanti, sulle coste e specialmente poi in dietro, mise nel più chiaro lume, che il fegato esclusivamente era la sede del dolore. Così pure una pressione, esercitata al di sotto l' ultima costa, ai limiti superiori della regione lombare e quale suole impiegarsi nella esplorazione del rene, mi riescì talora di un assai valido ajuto nel diagnostico delle malattie del fegato.

In quanto alla terapia del cancro del fegato, (e ciò vada pure pel cancro di tutti gli altri visceri) essa può dirsi nulla, assolutamente nulla; e se possiamo noi arrivare, al letto del malato, a stabilire nel modo il più positivo la sede di questa alterazione ed a precisarne anco i caratteri i più minuziosi, restiamo però, in fatto di metodo curativo, come chiunque il più estraneo alle nozioni di anatomia patologica. Da una esatta diagnosi in questo genere di alterazioni, puossi soltanto constatare, che trattasi di una malattia affatto al di sopra dei mezzi curativi, ed evitare così dei tentativi, che vani, o nocevoli riescir potrebbero.

Figura II.

La figura 2 rappresenta una porzione di fegato, che conteneva grandissima quantità di cisti ripiene di una sostanza gelatiniforme. Questa alterazione vien da me riguardata non come il resultato della suppurazione del fegato, costituita in ascessi cronici, ma bensì come una riunione di cisti acefalocisti, di cui le membrane sono scomparse e sono state rimpiazzate da una sostanza vischiosa, verdastra, di aspetto gelatiniforme; fondando questa mia opinione sulla struttura fibrosa, cartilaginea con incrosta-

mento osseo delle pareti delle cisti e sulla loro facile enucleazione; poichè egli è senza esempio, che un ascesso cronico abbia presentato una simile disposizione di parti; e se le sue pareti si presentano talora di struttura fibrosa, giammai però saranno esse, come in questo caso, così ispessite, e mai compenetrate di incrostazioni calcaree e così facili a distaccarsi dalle parti vicine.

Del rimanente, questa alterazione ci offre un esempio di uno dei modi di guarigione delle cisti acefalocisti, nei quali queste cisti medesime sono come rientrate in loro stesse, e le acefalocisti scomparse sono state rimpiazzate da una materia vischiosa, gelatiniforme, la quale sembra destinata a riempire i vuoti che resultano dal sacco rimasto, come più sopra diceva, contratto sopra a se stesso.

In quanto poi alla disposizione anfrattuosa del sacco, suppone questa, o che il sacco stesso fosse primitivamente anfrattuoso, ciò che, a vero dire, non è frequente ad avvenire, o che le anfrattuosità sono il resultato di un rientramento ineguale della ciste, che si fa così non uniformemente, in forza appunto degli ostacoli che esso va incontrando nel suo effettuarsi.

E parimente dalla sunnotata particolare costituzione delle pareti della ciste, più che dalle materie in essa contenute, potei io riconoscere il carattere acefalociste di molte cisti epatiche, che, nel corso dei miei studj anatomico-patologici, ebbi luogo di osservare. Così, 1.° nell'ultimo tempo del mio soggiorno alla Salpêtrière, avendo ritrovato sul corpo di una vecchia, morta di non so qual malattia, un fegato, sulla superficie convessa del quale sporgeva un tumore emisferico, inciso questo, ebbi luogo di osservare, che esso veniva costituito da una ciste a pareti assai grosse e compatte, nella quale racchiudevasi una materia gelatinosa. La qual ciste presentava poi un certo numero di retro-cavità o anfrattuosità, che si apri-

vano nel sacco principale per mezzo di tanti stretti orifizj, e sulla sua interna superficie, non meno che su quella delle retro-cavità, mostravansi anco delle placche cretacee. Da tutti i quali caratteri non restava io titubante sulla sua natura acefalociste.

E questo mio giudizio trovava ancora più saldo appoggio nei fatti seguenti, nei quali la presenza delle membrane acefalocisti ridotte in stato di flaccidità, stabilisce il loro carattere, in un modo sempre più manifesto.

2.° Una ciste sporgente sulla superficie convessa del fegato, era ridotta al volume ed alla forma di una piccola noce. Era essa moltiloculare; le sue pareti erano fibrose; conteneva una materia di un giallo-cupo, simile a del mastice, ed una membrana gelatinosa aggruppata sopra a se stessa e che poteasi facilmente riconoscere per un sacco acefalociste. Questa ciste era unica, ed io consideravala come uno dei modi di guarigione delle cisti acefalocisti.

3.° Sul corpo di una vecchia della Salpêtrière, morta di tutt' altra malattia che di malattia di fegato, riscontrai una ciste idatica occupante la convessità di questo viscere. Questa ciste, che aderiva al diaframma, era di pareti fibroso-ossee, e conteneva delle membrane acefalocisti in stato di flaccidità, ed una materia come poltacea, la quale fui io sul dubbio di ritenere non altro che del pus concreto. Agevole intanto era lo scorgere, che questa ciste avea dovuto essere più voluminosa, e che doveasi riguardare come uno dei modi di guarigione i più abituali delle cisti acefalocisti del fegato.

4.° Così pure, tenendo sempre agli stessi principj, credei io dover riportare ad una ciste acefalociste del fegato l' alterazione seguente, riscontrata su di un bambino di dodici giorni, morto edematoso ed itterico: in questo caso gl' intestini aderivano tra loro e colle pareti

addominali. Il fegato conteneva nella sua sostanza, e dal lato della sua faccia inferiore, una ciste a pareti grosse, fibrose, cartilaginee ed ossee, la quale comunicava con quella porzione del grosso intestino, che stabilisce, per così dire, il limite tra il cieco ed il colon ascendente. Dal quale stato di parti io deduceva 1.° la esistenza di una ciste acefalociste del fegato, la quale erasi fatta aderente al grosso intestino; 2.° che una peritonite adesiva generale era stata probabilmente il resultato di questo morboso processo locale; 3.° che le acefalocisti eransi fatte strada dal sacco epatico nel grosso intestino. Dal che veniva io poi a inferirne, che tutte le notate alterazioni rimontavano, nella loro formazione, alla vita intrauterina del feto; ciò che non sarà punto a sorprendere coloro che han fatto uno studio particolare delle malattie del feto, e che, come io, han constatato la presenza, non solo delle infiammazioni croniche, ma ancora dei tubercoli e del cancro nei neo-nati (*).

(*) Vedete Ch. Billard: Traité des maladies des enfans nouveau-nés, Paris, 1837, pag. 452.

Fascicolo 72.

MALATTIE DEL CERVELLO.

(Tavola I.)

Egli è certo, che le apoplessie del cervelletto sono meno frequenti delle apoplessie del cervello, ma egli è ancovero, che non sono poi così rare, quanto generalmente si crede. Duranti gli otto anni di mie funzioni di medico alla Salpêtrière, ebbi occasione di osservare moltissimi casi di cicatrici di apoplessie cerebellari, le più spesse volte, estese alle lamine di questo organo.

La tavola I di questo fascicolo ha per oggetto principale di mostrare due esempj di cicatrici di questo genere di apoplessie, offertici da due ammalate della Salpêtrière, che risiedevano tra le inferme o incurabili di questo spedale. E come di queste due ammalate una avea soccombuto ad una pneumonite latente, l' altra ad un attacco d' apoplessia cerebrale, per le quali malattie erano state tradotte nella mia clinica, così non avendole io conosciute avanti lo sviluppo di dette malattie, non potei, per questo, mettermi in grado di giustamente valutare lo stato precedente, e solo per delle notizie più o meno vaghe deduceva, che questi individui erano abitualmente presi da una debolezza muscolare emiplegica o generale, e da un indebolimento delle facoltà intellettuali, quasi affatto simile a quello che succede ad una apoplessia cerebrale ordinaria.

L' osservazione seguente, che ha per soggetto la donna

a cui apparteneva il cervelletto rappresentato dalla fig. 2, è una delle più complete che io possegga su questo genere d' alterazioni.

Cicatrice superficiale del lobo destro del cervelletto con distruzione di un gran numero di laminette ed atrofia di detto lobo. — Apoplessia recente del talamo ottico sinistro e della attinente porzione del corpo striato. — Cicatrice di due fuocolari apoplettici cerebrali, occupante la stessa regione. — Morte per inzuppamento polmonare.

Nel decembre del 1834 la Bode in età di cinquantacinque anni, costituissi alla Salpêtrière come incurabile dopo tre attacchi successivi d' apoplessia, dai quali era resultato un notabile indebolimento nella locomozione. Però le sue facoltà intellettuali sembravano nella loro integrità, nè la parola si mostrava menomamente lesa; camminava questa donna sorreggendosi su di un bastone, e per quello resultava dai deposti delle persone che la conoscevano per l' avanti, mai era essa stata sensibilmente emiplegica.

Li 18 decembre 1836, rientrando nel suo dormitorio, la Bode cade improvvisamente, assalita da emiplegia con perdita totale della loquela. Osservatala nel giorno dopo, 19 detto, la trovo nello stato seguente.

Emiplegia dal lato destro con difficoltà nella articolazione dei suoni; emiplegia faciale limitata all' angolo corrispondente della bocca; niuno abbassamento della narice destra; i muscoli fronto-palpebrali conservano la loro contrattilità. La paralisi del moto è completa nell' arto superiore destro, incompleta nell' arto inferiore. Integrità del senso. L' articolazione dei suoni riesce difficile per debolezza muscolare; la deglutizione è penosa; la respirazione è rumorosa per abbondanti muccosità gut-

turali; la faccia, ora, è attuata alla sorpresa, ora, stupida, ma l' intelligenza sussiste, mancando per altro alla ammalata i mezzi per esprimersi. Le pupille sono appena mobili. La visione sembra esser conservata nell' occhio sinistro, ma non nell'occhio destro. Polso regolare e forte.

Cura. Salasso dal braccio; olio di ricino, due once.

Nel 19 decembre e nei giorni successivi si sostengono i suddescritti sintomi; decubito dorsale immobile; pianti continui ad ogni domanda indirizzata alla ammalata, la quale sembra intendere completamente; articolazione dei suoni difficile, ma non tanto, che non le impedisca di pronunziare, a quando a quando, qualche parola; deglutizione sempre penosa. — Sanguisughe alla testa; un secondo salasso; dei clisteri purgativi.

Ai 23 del mese detto, determinasi una marcata rigidità nel braccio paralizzato, che, fino allora, erasi mostrato floccido, rigidità, la quale si aumenta notabilmente al pizzicottar che si faccia della cute. Continuano il decubito sul dorso, la immobilità, la faccia stupida, i pianti, la integrità della intelligenza; frattanto sarebbe assai difficile lo stabilire il grado di estensione della facoltà visiva, non meno che lo apprezzare con qualche esattezza la quantità della sensibilità rimasta nell'arto paralizzato. La deglutizione, sempre difficile, provoca la tosse, durante la quale, comincia a richiamare la mia attenzione il rumore sensibilmente aumentato delle muccosità faringee. Per la prima volta frequenza nel polso: prescrivo un piccolo salasso, e, quindi, all'oggetto di deostruire i bronchi, faccio prendere alla ammalata delle cucchiarate da caffè del seguente elettuario: Miele due once, scilla quattro grani, ipecacuana sei grani.

Nei giorni seguenti, stato stazionario. Li 28 Decembre, gli arti superiore ed inferiore rimangono marcatamente flessi e irrigiditi. Ottusa è la sensibilità; il catarro

bronchiale aumenta. Prescrivo un apozema con ipecacuana acciaccata, alla dose di due denari, da farne tre bicchieri di decozione, miele scillitico due once.

Fino al 31, medesimo stato. L'arto superiore dallo stato d'irrigidimento torna a quello di flaccidità; l'arto inferiore continua sempre nella flessione forzata. Gli occhi sono ampiamente aperti e voltati in alto. Continua l'emozione del pianto, percezione piuttosto che intelligenza; polso naturale per la frequenza; ritensione d'orina che reclama il cateterismo. Il 1.° gennajo, respirazione alta e lenta senza gorgoglio bronchiale; polso duro e frequente. Ove s'interroghi l'ammalata, essa apre gli occhi, ma non emette alcun suono articolato. Leggiero irrigidimento degli arti paralizzati; polso duro e poco frequente.

Li 2 gennajo, la respirazione offre gli stessi caratteri, è, cioè, alta e senza gorgoglio bronchiale; gli occhi pure si mantengono come di sopra fu detto; pupille immobili; insensibilità generale. L'ammalata sembra non aver più nemmeno la percezione; flaccidità degli arti; deglutizione impossibile. Morte li 3 gennajo.

Sezione del cadavere. — *Cervello.* Esisteva nell'emisfero sinistro un fuocolare sanguigno, il quale occupava il *nucleo cerebrale propriamente detto*, cioè a dire, la massa gangliforme, costituita dal talamo ottico e dal corpo striato. Il qual fuocolare che mostravasi entro il ventricolo a traverso la trasparente membrana ventricolare rimasta intatta, veniva formato a spese del talamo ottico e dalla porzione del corpo striato, situata all'esterno di detto talamo, ed a cui si dà il nome di *corpo striato esterno.* Niuna raccolta esisteva nel ventricolo.

Il sangue contenuto nel suddescritto fuocolare era coagulato, di un nero brunastro e così adeso alla adjacente sostanza cerebrale, che malagevole sarebbe stato il distaccarnelo, senza produrvi lacerazione. Quindi, l'adiacente

strato della sostanza cerebrale mostrava avere acquistato un colore rosastro o, piuttosto, un bianco chiaro; la sua consistenza era minore di quella degli strati i più vicini, nei quali vennemi fatto di riscontrare delle piccole macchie sanguigne, analoghe a quelle che dalla apoplessia capillare ci vengono offerte.

Nella spessezza poi, e più all'esterno, delle pareti del fuocolare, ma sempre nel lobulo del corpo striato, era una cicatrice, formata da due grosse membrane di un colore giallastro, tra loro adese pel nesso di un tessuto cellulare assai fragile.

E passando all'altro emisfero; trovai, nell'incidere il lobulo del corpo striato esterno entro la spessezza di esso corpo, una cicatrice, del tutto simile alla già detta, resultante da due lamine membranose, levigate brunastre, grosse, vascolari, queste pure tenute insieme da un assai fragile tessuto cellulare.

Ed in ambedue gli emisferi osservai come una specie di raggrinzamento di alcune delle circonvoluzioni corrispondenti alla convessità.

Cervelletto (Vedete fig. 2, tav. I). L'emisfero destro non avea la metà di volume dell'emisfero sinistro, poichè un gran numero delle sue lamine corrispondenti alla faccia inferiore, erano rimaste irregolarmente distrutte, e la perdita di sostanza che ne resultava, venia coperta da una cicatrice bruno-giallastra, la quale lasciavasi asportare alla maniera di una sottile pellicola, mentre lo strato cerebellare sottostante mostrava avere acquistato una rimarchevole compattezza. Al separare che si faceva le lamine del cervelletto, aveasi luogo di osservare, che la loro distruzione erasi operata in un modo irregolare, e così a netto e completamente, quasi che un ferro caldo o dell'acido nitrico avesse agito sulle parti rimaste distrutte, lasciate intatte le parti vicine; per cui poteva dirsi essere ivi delle crepature coperte dalla summenzionata membrana gialla.

Ed anche tutte le laminette sottostanti al corpo romboidale presentavansi, in questa sezione del cervelletto, completamente distrutte, di modo che, detto corpo rimaneva situato quasi alla superficie.

Il tronco dell' arteria basilare, le arterie vertebrali e cerebellari inferiori presentavano delle placche cretacee P C.

La circonferenza anteriore del lobo destro del cervelletto offriva una manifesta depressione od anche una cavità, se dir si voglia, che conteneva un tumore del volume di una susina, avente sua origine dalla faccia posteriore della rocca, al di fuora del condotto auditivo esterno; il qual tumore di natura, a quello sembrommi, carcinomatoso, era sostenuto da un nucleo osseo, proveniente dalla rocca, alla maniera di una esostosi, ed avea servito a deprimere e a divaricare tra loro le lamine del cervelletto.

Cuore voluminoso, notabilmente ipertrofico nel suo ventricolo sinistro.

Polmoni. Lobi inferiori di ambedue questi visceri impermeabili all' aria, flaccidi e molli e, al tempo stesso, fragili, flaccidità e fragilità che doveansi riportare a del pus e a della sierosità infiltrata nelle cellule polmonari.

Riflessioni. L' ammalata, che è il soggetto di questo caso, più che della apoplessia cerebrale, sembrami essere rimasta vittima dello infiltramento sieroso e purulento dei polmoni, a cui, d' altronde, è quasi generalmente referibile la morte degli apoplettici, quando l' emorragia cerebrale non basti ad uccidere l' individuo nei primi giorni. E qui vogliasi raccomandare al medico pratico, nel trattamento della apoplessia, che egli con molta attenzione e con molto studio esamini lo stato degli organi del respiro.

La sede del fuocolare sanguigno recente, che corrispondeva, più che altro, al talamo ottico, e la paralisi dell' arto superiore del lato opposto molto più pronunziata che nell' arto inferiore, queste due circostanze riunite insieme costituiscono un fatto, il quale, unitamente a molti altri ad esso analoghi, concorre a convalidare la opinione dei sigg. Foville e Pinel-Grandchamp, i quali con molta ragionevolezza ripongono nei talami ottici il principio dei movimenti degli arti superiori. Ed in quanto al fuocolare sanguigno è pure a osservarsi, che esso appunto per lo essere, come egli era, di sì poca estensione, potuto avrebbe pervenire alla guarigione completa, se il malato non fosse andato, in precedenza, soggetto, ad altri attacchi di apoplessia e se anco, rimasti non fossero compromessi nel male i visceri del respiro.

Che relativamente poi alle alternative di flaccidità e di irrigidimento, osservate nell' arto superiore, sono queste con molta probabilità referibili allo essersi il fuocolare sanguigno esteso fino alla sierosa che riveste il corrispondente ventricolo. E qui dirò, che mai mi accadde di osservare un caso di emiplegia con movimenti spasmodici per cagione di un fuocolare sanguigno, senza che riscontrassi questo fuocolare stesso situato in molta prossimità della sierosa ventricolare o della aracnoide esterna, od anche aperto entro il ventricolo, o nel tessuto cellulare sub-aracnoideo, o nella stessa cavità della aracnoide.

Sulla cicatrice con atrofia osservata nel cervelletto, come i commemorativi non prestansi a dare di essa la benchè minima spiegazione, così altro non diremo se non che si ha in quella un fatto stante a comprovare la curabilità di una distruzione anco estesa delle lamine del cervelletto, costituitasi in fuocolare sanguigno. Nè tralasceremo pure di qui ricordare come, sotto il rapporto

della anatomia patologica, non puossi non ammettere una perfetta analogia tra le cicatrici dei fuocolari sanguigni del cervello e quelle dei fuocolari sanguigni del cervelletto.

Più volte, nel corso di quest' opera ho io insistito sul fatto della frequenza delle apoplessie delle circonvoluzioni del cervello. Ma il loro rapporto numerico, dato con qualche rigor di dettaglio, colle apoplessie delle altre parti di questo organo mi riescirebbe assai difficile a stabilire; e solo, riguardo al cervelletto, posso qui annunziare, che le apoplessie delle circonvoluzioni o delle lamine sono di gran lunga più frequenti delle apoplessie profonde o centrali.

Come un altro fatto bastantemente dimostrato ricorderò l' effetto incrociato delle apoplessie del cervelletto; quindi la emiplegia, considerata qual carattere dei fuocolari sanguigni cerebellari e delle cicatrici che ad essi fuocolari susseguono.

La fig. 1 appartiene a una donna emiplegica, la quale entrò nella mia clinica con tutti i sintomi di una pneumonite, a cui ella dovè soccombere.

La pneumonite occupava la parte posteriore del polmone destro.

La faccia inferiore del lobo sinistro del cervelletto L S presentava una perdita di sostanza considerevole, rimpiazzata da una pellicola bruno-giallastra C, C. La circonferenza di questa perdita di sostanza era irregolarmente sfrangiata. La sezione fig. 1', mostra la tenuità della suaccennata pellicola, e la integrità della sottostante sostanza cerebrale.

E riguardo a tutte le perdite di sostanza, sia del cervelletto come del cervello, è da notarsi come una condizione loro comune la presenza di una grande quantità di sierosità sub-aracnoidea, destinata a rimpiazzare i vuoti lasciati dalla perdita di sostanza.

In generale, esiste perfetta identità tra la pellicola che costituisce le cicatrici del cervello, e quella da cui si formano le altre del cervelletto. Tanto alle prime che alle seconde serve di base un indurimento, della grossezza, le più volte, non più di un millimetro.

Le osservazioni seguenti potranno, sotto alcuni riguardi, servire a delucidare alcuni punti sulla apoplessia del cervelletto.

Ciste sierosa nel lobo destro del cervelletto. — Apoplessia recente del cervelletto nell' istesso lobo.

Un uomo di quarantacinque anni circa, lagnavasi, fino da quattro mesi, di un dolore violento alla regione occipitale, esacerbantesi sotto la pressione e congiunto ad un marcato irrigidimento dei muscoli della nuca. Al termine del sù accennato lasso di tempo, determinasi nell' occhio sinistro un indebolimento nella vista, la quale, dopo poco tempo finisce, in codesto occhio coll'estinguersi affatto. Parimente a sinistra, paralisi faciale, debolezza, informicolimento degli arti. Dopo due mesi dalla comparsa di questi ultimi sintomi, l'ammalato cadde, istantaneamente, nella sonnolenza, quindi nel coma, e dopo tre giorni cessò di vivere.

Alla necroscopia, trovossi una raccolta di cinque once di sierosità nei ventricoli del cervello. Il lobo destro del cervelletto mostrava entro di sè una ciste sierosa di una capacità da contenere un uovo di gallina, e affatto isolata dal quarto ventricolo; a lato di questa ciste o piuttosto da essa circoscritto era un grumo densissimo o, se dir si voglia, una raccolta di molti grumi, sommamente compatti.

Niuna altra alterazione riscontravasi nel cervello.

In questo caso, il dolore alla regione occipitale, coincidente con una diminuzione nella miotilità degli arti

sinistri, rendeano assai presumibile la presenza di una lesione organica nel lobo opposto del cervelletto; quale infatti la necroscopia ci mostrava in quella ciste sierosa da noi testè descritta. La cecità poi dell' occhio sinistro costituisce un fatto importantissimo e degno di molta considerazione. Ed in quanto al fuocolare apoplettico nascer forse potrebbe la questione, se esso datasse da due mesi addietro, epoca della invasione della seconda serie dei morbosi fenomeni, o, solo, da tre giorni, quando cioè, la terza serie di detti fenomeni si presentava. Su di che se annunziar dovessi il mio avviso, direi preponderare pel primo supposto, fondandomi specialmente sulla coerenza dei grumi e sull' essere questi encistici.

La osservazione seguente, abbenchè non appartenga alla apoplessia del cervelletto, potrà nonostante aver qui conveniente posto, come idonea a dimostrare di quanta oscurità sieno circondate le malattie di questo organo.

Indurimento delle circonvoluzioni medie del lobo sinistro del cervelletto.

Desary Maria, di 79 anni, situata tra le 'incurabili, il 19 decembre 1833 vien trasferita alla infermeria e collocata nella Sala infermeria S. Michele, N° 9, nello stato seguente: indebolimento delle facoltà intellettuali; l' ammalata non risponde categoricamente alle domande indirizzatele; non è emiplegica, almeno in un modo sensibile; eguale è la forza in ambedue le mani; niuna deviazione degli angoli della bocca; niun dolore, niuna cefalalgia.

Il 23, cade nell' assopimento e appena risponde alle domande che le vengono indirizzate; la faccia è scolorata; il polso largo duro e frequente. — Salasso dal braccio.

Il 24, coma; respirazione stertorosa; flaccidità di

tutte le membra, eccettuato, dell' arto superiore sinistro, che presenta qualche poco d' irrigidimento; sensibilità generale ottusa, e solo il forte e prolungato pizzicottare della cute è languidamente avvertito dall'ammalata. Morte alla sera.

Necroscopia. Cervello. Circonvoluzioni assottigliate; anfrattuosità tra loro divaricate, riempiendone i vuoti del liquido sieroso. Alcune delle circonvoluzioni ritengono l' aspetto raggrinzato, che stà a caratterizzare l' atrofia. Nei ventricoli laterali potei constatare una disposizione di parti veramente singolare: la cavità digitale sinistra rappresentava una ciste che non avea alcuna comunicazione colla cavità ventricolare; l' orifizio di comunicazione di questa retro-cavità era obliterato, e la obliterazione, la quale erasi effettuata per lo spazio di una o due linee, offriva i caratteri di una adesione. Nell' altre parti il cervello mostravasi in tutta la sua integrità.

Il *cervelletto* presentava nel suo lobo sinistro una leggiera diminuzione di volume, la qual disposizione poteva dirsi esclusiva dei due lobuli i più eccentrici, cioè a dire, di quelli che occupano la grande circonferenza del cervelletto, i quali erano, sommamente induriti, di un color grigio sulla superficie, e la loro sezione invece di presentare la disposizione ramosa dell' albero della vita, offriva piuttosto una disposizione flessuosa. Del rimanente, in questa parte indurita, che conservava, incompletamente, la sua primitiva forma, non era più apprezzabile la sostanza grigia dalla sostanza bianca, poichè mentre la sostanza grigia avea perduto del suo colore, la sostanza bianca avea perduto della sua bianchezza; i lobuli atrofizzati e induriti presentavano una massa omogenea di un colore e di una consistenza comparabili al colore ed alla consistenza dell' albumina sommamente concreta.

Questo stato del cervello mi è sembrato potersi riportare non ad una degenerazione, ma ad un indurimento, resultato probabile di cronica infiammazione.

Lo scoglio che io posso dire avere incontrato in tutte le mie osservazioni sulla apoplessia cerebellare, si è la concomitanza di questa apoplessia con quella del cervello, avvegnachè resti allora difficile nella parte sintomatologica, il distinguere nell' insieme dei morbosi fenomeni, quelli che dalla prima provengono dagli altri, che la seconda stanno a indicare.

Cotale inconveniente è pur compagno delle osservazioni di che qui sotto passo a intrattenermi e le quali volli, ciò nonostante, far soggetto di quest' articolo, sia nella lusinga che ulteriori osservazioni riescir potrebbero una volta a facilitare la cercata classazione fenomenologica, sia, perchè esse stabiliscono l' identità assoluta tra le apoplessie cerebrali e le apoplessie cerebellari, sotto il punto di vista semiologico e terapeutico, non meno che sotto quello dell' anatomia patologica.

Idiotismo portato al più alto grado. — Ciste apoplettica nel cervelletto. — Cicatrici, color pelle di daino e rammollimento occupante la porzione inferiore del lobo posteriore del cervello. Distruzione presso a poco completa di detta porzione inferiore.

La Palliard di 75 anni, situata tra le incurabili alla Salpêtrière, Sala S. Michele N.° 2 trovavasi nello stato seguente: evacuazioni alvine involontarie; idiotismo così avanzato, che l' ammalata non ricerca mai il vitto, non sa servirsi delle proprie mani, per cui, è uopo che gli alimenti le vengano introdotti nella bocca; nè mai si addimostra presa dal senso di sazietà. In una completa apatia per tutto ciò che la circonda, passa tutte le sue giornate nel grattarsi la cute, imbrattandosi continuamente

nelle sue materie escrementizie. Risponde alle domande che le vengono indirizzate, ma coll' istesso modo come farebbe un idiota dalla nascita. Il decubito è per essa una posizione forzata, per cui avrei io voluto farla collocare su di una sedia, se anco il restare assisa non le fosse riescito impossibile. Passa inavvertita una debolezza più marcata nella metà destra, che nella metà sinistra del corpo.

A questo stato che pur continuasi per molti mesi si aggiungono, poco a poco, un deperimento universale di macchina e molte escare al sacro.

Il 12 ottobre comparisce il moto febrile. Non tosse, non oppressione di respiro, non diarrea. Indebolimento ognor più crescente; polso febrile, immobilità; niun indizio di malattia locale se si prescinda dalle escare al sacro. L' ammalata cessa di vivere il 31 del mese detto.

Necroscopia. Enorme raccolta di materie fecali nel sacco del retto ed anche al di sopra; l' utero non è esattamente situato nella linea mediana, ma un poco devia a sinistra, deviazione che, riconoscendo per causa le suaccennate materie raccolte negl' intestini, non è, per me, a ritenersi come una anormalità. Le arterie uterine erano ossificate. Niuna lesione tanto negli organi dell'addome, come in quelli del petto.

Cranio. Cervello atrofizzato, con grandissima quantità di siero nel restante della cavità craniense, il qual siero vedesi pure infiltrato nel tessuto cellulare sub-aracnoideo.

La faccia inferiore del lobo posteriore destro del cervello, presenta il color pelle di daino, stante a indicare una apoplessia capillare antica; più, ne offre un rammollimento che si estende a tutta la spessezza della parete inferiore della porzione riflessa del ventricolo laterale. Una membrana cellulare assai compatta stabilisce il limite tra il detto rammollimento e la cavità ventricolare. Il restante del cervello è perfettamente sano.

Cervelletto. Nel suo lobo destro esiste una ciste apoplettica che occupa la sostanza bianca, corrispondentemente alla grande circonferenza di questo lobo: e ove si separino le laminette di questa gran circonferenza, vi si vede in fondo il color bruno che appartiene alla sunnominata ciste, le di cui pareti sono di un giallo cupo o color bigiastro.

L' idiotismo il più completo sta a indicare l' ultimo termine delle lesioni apoplettiche del cervello e del cervelletto (*), sia che l' alterazione occupi un grandissimo tratto, sia che, anco meno considerevole per la estensione, abbia sede in più e diversi punti. E nel caso attuale egli è assai probabile, che per la distruzione di tutta quella porzione del cervello che forma la parete inferiore della porzione riflessa del ventricolo laterale, più che per l'istessa ciste, ne sia avvenuta la lesione delle facoltà intellettuali.

Nelle sale delle incurabili alla Salpêtrière esiste un gran numero di malate le quali, senza essere notabilmente emiplegiche, presentano un indebolimento, presso a poco eguale, tanto nella intelligenza, come nel senso e nel moto. In questi individui riscontrasi costantemente il cervello pieno di cicatrici, ora, centrali, ora, superficiali, ma le più spesse volte, superficiali, ossia, formate a spese delle circonvoluzioni del cervello e delle lamine del cervelletto. E qui uopo è lo avvertire, che le apoplessie superficiali del cervelletto non sono suscettibili di essere bastantemente apprezzate, se non che dopo tolte le membrane che rivestono detto organo e dopo che sieno stati separati tra loro non solo i lobuli, ma le lamine e le laminette ancora, mostrandosi allora dette parti come solcate perpendicolarmente alla loro direzione per un

(*) Vedete Esquirol. *Des maladies mentales*, Paris, 1838, tome II, pag. 283.

tratto più o meno esteso; i quali solchi appariscono in modo, come se fossero prodotti da una goccia d' acido, che seguendo una direzione verticale più o meno sinuosa, avesse linearmente manomesso la superficie del cervelletto; potendosi anco, in qualche caso, osservare non avere detti solchi che una mezza linea, un quarto di linea di larghezza, e l' alterazione limitarsi talora alla sostanza grigia, tanto che avendo la cicatrice un colore più o meno scuro, potrebbe dirsi questa non esistere affatto, e che il solco fossesi scavato sulla superficie del cervelletto.

Fig. 3. Apoplessia capillare del cervelletto.

Si ha nella fig. 3 un esempio di apoplessia capillare del cervelletto, da me osservato alla Salpêtrière in un individuo sul quale non potei raccogliere alcuna notizia. Nel pezzo patologico spettante a questo caso, le piccole echimosi si osservano tanto sulla superficie, come nel centro del viscere, per cui può dirsi, che esse occupano quasi indifferentemente tanto la sostanza grigia, come la sostanza bianca.

Figura. 4.

Questa figura mostra un cervelletto che venne presentato alla Società anatomica dal sig. Nelaton, uno dei suoi più distinti membri.

In questo cervelletto delle piccole masse tubercolari, che vedeansi come deposte presso le origini e lungo il tragitto dei nervi craniensi, eccettuato che sui nervi ottici, sugli olfattorj e sui piccoli nervi patetici, doveano sull'azione conduttrice di questi esercitare un'assai malainfluenza; abbenchè, sottoposti ad una minuta dissezione ed alla azione dell'acido nitrico, questi nervi non presentassero nel loro tessuto proprio alcuna sensibile alterazione.

MALATTIE DEGL' INTESTINI.

(Tavola II.)

Spostamenti.

La sezione *degli spostamenti* o lesioni di continuità comprende tutti i cambiamenti di situazione, di direzione, di connessioni o di rapporti, di cui i nostri organi sono suscettibili.

Nè alcuna altra classazione di lesioni, e direi anche nessuna altra famiglia naturale dei zoologisti e dei botanici, non riunisce, quanto questa, tutte le condizioni che deve offrire una classazione delle cose naturali; per cui, sieno quali si vogliano le basi del metodo che si adotti per la distribuzione delle malattie in genere, questa classe degli spostamenti deesi rigorosamente mantenere in tutta la sua interezza.

Essa suddividesi in due sotto-sezioni; la prima delle quali comprende gli spostamenti delle parti molli, la seconda, quelli delle parti dure.

Ciascuna di queste sotto-sezioni presenta alla considerazione del patologo: 1.° gli spostamenti *posteriori alla nascita*; 2.° gli spostamenti *anteriori alla nascita o congeniti*; 3.° gli spostamenti *consecutivi ad altre malattie.*

Quindi, havvi la classazione degli spostamenti basata sulla lesione materiale fondamentale; e questa può dirsi di non lieve importanza, in quanto che, mentre nell'of-

frire che essa fa la lesione materiale come in rilievo, comprende e pone sotto di sè ogni e qualunque altra circostanza relativa a simil genere di anormalità.

Gli spostamenti delle parti molli sono a considerarsi sotto due ordini ben distinti: 1. sotto quello *delle invaginazioni*, 2.° sotto quello *delle ernie*.

Abbenchè la parola *invaginazione*, rigorosamente parlando, dovrebbe solo impiegarsi trattandosi dei vizj del tubo intestinale e per designare una lesione che consiste nello introducimento spontaneo di una data porzione in un'altra di detto canale, in guisa tale che, la prima di queste due porzioni resti come inguainata nella seconda, alla maniera di un dito di guanto (*); pure, fondandomi sui molti punti di analogia esistenti in questo modo di lesioni, credei poter ravvicinare alla invaginazione intestinale altri spostamenti che hanno sede in altri organi parimente canaliculati; così, sono a ritenersi come tante invaginazioni le malattie conosciute sotto il nome di *prolasso del retto*, *prolasso della matrice*, *rovesciamento della matrice*, per cui, ammetto sei specie d'invaginazione, l'invaginazione, cioè, del tenue e del grosso intestino, quella del retto, quella dell'ano contro natura, quella nelle ernie, quella della vagina, quella dell' utero; alle quali aggiungo una settima, che è la invaginazione della vessica dentro se stessa e dentro l' uretra. A qualunque invaginazione va indispensabilmente unita una doppia condizione: 1.° la disposizione canaliculata; 2.° una superficie libera in totalità, o, in parte.

Le ernie di cui il carattere principale consiste nello spostamento degli organi contenuti in una cavità splacnica operatosi a traverso il diradamento o a traverso una apertura ingrandita di detta cavità, costituiscono uno degli ordini i più importanti nel genere di le-

(*) Vedete Traité des malades de l'uterus par Madame Boivin et A. Dugès, Paris 1838. T. 1. pag. 220.

sioni di che si tratta. E come le loro innumerevoli varietà rendono, sotto il rapporto dell' anatomia patologica questo soggetto inesauribile, così non lascerò io passare la più piccola occasione che esser possa un mezzo alla nozione di qualcuna di dette varietà; per cui intanto colla tavola II di questo fascicolo volli riprodurre con figure un' ernia inguinale doppia, che, da un lato, vien costituita dall' intestino tenue, dall' altro, dall' epiploon e dall' appendice vermicolare.

Ernia inguinale doppia.

La figura 1 (media grandezza) rappresenta lo scroto di un individuo attaccato da ernia inguinale doppia. La pelle della verga, eccettuata quella del glande, era stata messa a contribuzione per ricoprire il voluminoso tumore formato dagl' intestini spostati.

Il tumore inguinale sinistro, facilmente e completamente riducibile, permetteva di riconoscere che esisteva a destra una ernia epiploica di una riduzione molto più difficile e sempre incompleta. L'ernia inguinale sinistra sembrava esclusivamente formata dall' intestino tenue.

La figura 2 (media grandezza) dà ragione del perchè lo scroto presentasse uno sviluppo uniforme, a malgrado la ineguaglianza di volume delle due ernie. In essa infatti si ha luogo di osservare, come l'ernia la più voluminosa, cioè, l'ernia inguinale sinistra, fossesi portata obliquamente da sinistra a destra, avendo, in parte, occupato la parte destra della cavità dello scroto; e ciò s'intende perchè, essendo lo scroto un inviluppo comune ai due testicoli ed il setto dei dartos suscettibile di essere sospinto tanto da uno che da un altro lato, agevole si rende ai tumori scrotali il portarsi da destra a sinistra, o, viceversa, da sinistra a destra.

Ambedue gli anuli inguinali, non più mantenuto il loro normale tragitto, si vedeano trasformati in un sem-

plice anello che traversava, in linea retta, le pareti addominali.

Rimarchevole poi era la posizione dei testicoli rispetto alle due ernie: a destra, il testicolo era situato immediatamente al di sotto, a sinistra, in dietro al sacco erniario. Da ambedue i lati trovavasi sovrapposta la tunica vaginale al sacco erniario, per cui, avanti la dissezione, impossibile riescito sarebbe lo stabilire una linea di demarcazione tra il testicolo e il tumore erniario medesimo.

A destra, l' ernia era formata dall' epiploon E, e dall' appendice ileo-cecale A C E; l' epiploon, fatto cilindrico corrispondentemente al colletto del sacco a cui si era come addossato, trovavasi coperto di grasso entro lo stesso sacco erniario. L' appendice ileo-cecale era validamente adesa alla parete posteriore del sacco.

Nelle ernie antiche gl' inviluppi del sacco presentano molte varietà, tanto nel numero, come nella grossezza delle lamine sovrapposte; e nel caso attuale, il sacco erniario F era, a sinistra, ricoperto da quattro laminette ben distinte, d' apparenza fibrosa, che vengono rappresentate colla fig. 3. F' F'' F''' F''''.

Queste lamine venivano insieme collegate da un tessuto cellulare sieroso, così molle e di così poca compattezza, che lo si sarebbe potuto confondere con una membrana sierosa rudimentale. La quale apparenza ha dato luogo, in casi analoghi, all' errore di confondere colla superficie levigata degl' intestini, la superficie, egualmente levigata, di una di dette lamine sovrapposte.

Riflessioni. Le resultanze statistiche stabiliscono che le ernie inguinali doppie sono, proporzionatamente alle altre, assai facili a riscontrarsi, ciò che non è molto a sorprendere ove si rifletta, che le cause che preparano e

quelle che producono le ernie agiscono al tempo stesso, su di ambedue gli anuli (*); nè so se mai sia stato riscontrato nelle ernie inguinali doppie, da un lato, un' ernia puramente epiploica, dall' altro lato, un'ernia puramente intestinale.

Sono rarissime le ernie della appendice vermicolare, e ciò per la molta variabilità nella situazione, lunghezza e direzione di questa parte, tanto che male se ne concepisce lo spostamento, indipendentemente dall'intestino ceco. E perchè questa appendice possa impegnarsi nel canale inguinale sono necessarie più e diverse circostanze: primieramente, invece di trovarsi rovesciata dal basso in alto, dietro il ceco, come ciò riscontrasi le più spesse volte, o risiedente nella cavità della pelvi, uopo è che detta appendice sia diretta verticalmente in basso e situata immediatamente dietro l' anulo; quindi concorrer ponno a tale effetto le diverse disposizioni della membrana peritoneale, l' assenza o la presenza di un piccolo mesenterio, la libertà perfetta o la fissità più o meno grande della appendice stessa. Finalmente, sono pure da calcolarsi le aderenze morbose che l' appendice cecale può contrarre colle parti vicine; e per esempio, egli è facile a concepire, che ove la estremità libera di questa appendice fosse aderente dietro l' anulo, e che un' ernia si formasse a traverso quest' ultimo, il peritoneo allora, essendo tratto a formare il sacco erniario, portar dee necessariamente seco anche l' appendice cecale.

Tra le osservazioni importanti relative alle ernie della appendice cecale non è di piccolo momento quella, che essendo detta appendice, fino che sta entro la cavità ad-

(*) Vedete un lavoro importante del sig. Malgagne avente per titolo: Recherches sur la fréquence des hernies selon les sexes, les ages et relativament a la population (Annales d' hygiène et de médecine legale, Paris, 1840, t. XXIV, pages 5 et suivantes).

dominale, suscettibile di perforazioni spontanee, le quali sono la sorgente di peritoniti prontamente mortali, queste istesse perforazioni, prodotti ordinarj della presenza di piccoli corpi estranei, come sarebbero grani di piombo, noccioli di ciliegia, si trovano spesso nel cul di sacco di questa appendice, che ponno aver luogo anche nel sacco erniario e produrre degli sconcerti inflammatorj puramente locali. Sotto il qual punto di vista, l'osservazione seguente non è affatto senza un qualche interesse.

Ascesso di fetidissimo odore agl'inguini. — Guarigione per fistola. — Morte istantanea. — Ernia della appendice vermicolare. — Perforazione della estremità libera di questa appendice.

Una donna della Salpêtrière, in età di 50 a 60 anni, appartenente alla sezione delle incurabili, fu ricevuta nella Sala S. Gabbriello N.° 10, per un tumore flemmonoso, considerevolissimo all' inguine destro. Questo tumore emisferico, del volume della metà di una arancia, presentava una fluttuazione manifesta; la pelle che lo ricopriva era color feccia-di-vino. In questo stato di parti, quale poteva essere il diagnostico? trattavasi egli di un ascesso ordinario? o sivvero era questo tumore non altro che un' ernia passata alla cangrena? Da un lato, l' ammalata ci avvertiva, che fino da molto tempo sapeva di avere un' ernia corrispondentemente al tumore suddescritto, e che abitualmente vi portava applicato un cinto, quale non mancò di mostrarci; d' altra parte però, niun disturbo appariva proveniente dalla cavità dell' addome.

In qualunque ipotesi, l' apertura del tumore era l'unico mezzo da impiegarsi. Fatta, perciò, una puntura nel

centro di esso introdussi, per mezzo di questa, nella cavità dell' ascesso una tenta scanalata, sulla quale portando il bisturino estesi anche di più il taglio dall' indentro all'infuora. Allora fluì una quantità grande di pus bianco, assai denso, ma di un orribile fetore, fetore, a un tempo stesso, di cangrena, di materie fecali, e quale sogliono tramandare gli ascessi risiedenti in prossimità del tubo alimentare.

Intanto, non si dichiara alcun morboso fenomeno, sia, primitivo, sia, consecutivo; il pus sgorga liberamente dalla ferita; l' infiammazione diminuisce, e, al termine di un mese, non resta più all' inguine che un piccolo nucleo di indurimento, nel centro del quale mostrasi un pertugio capillare.

Questa ammalata che sembrava progredire così bene verso la perfetta guarigione, mancò improvvisamente alla vita, due mesi circa dopo il suo ingresso nello spedale.

Alla necroscopia, trovai il ceco immediatamente dietro l' anulo crurale; dal ceco partiva l' appendice vermicolare, impegnandosi in quest' anulo; nè vi era dubbio, che la ernia, anzi che nel tratto inguinale fossesi effettuata per l' anulo crurale; poichè l' apertura di sortita era situata tra l' arteria ombellicale, che stava al di fuora, ed i vasi epigastrici che erano all'indentro. Introdotto poi dal basso in alto uno specillo nel piccolissimo pertugio esistente nel centro del piccolo nucleo d' indurimento, che noi avvertimmo esistere all' inguine, mi si offersero delle aderenze, le quali lasciaronsi facilmente sormontare allo spingere che feci un poco più validamente il ferro esploratore; ed allora incidendo le parti col bisturino guidato dalla scanalatura dello specillo, potei mettere in chiaro, che l' appendice vermicolare era spostata per tutto il tratto della sua lunghezza, ed era rimasta applicata sulle pareti del sacco erniario, al quale deriva intimamente.

L' estremità inferiore di questa appendice presentava una erosione, per mezzo della quale introdussi uno specillo, che non potè inoltrarsi al di là di un mezzo pollice; e a questa istessa profondità fu pure detto strumento arrestato, introdotto che io l' ebbi dall' orifizio cecale; il quale occludimento della appendice, resultommi chiaro, riconoscere per causa alcune aderenze, che riescimmi agevole il sormontare, atteso che fossero esse di data assai recente.

La maniera più naturale di interpretare questo fatto che, come vedemmo, consisteva in una ernia crurale di data più o meno lontana, e la quale veniva formata dalla appendice vermicolare, può essere la seguente: egli è probabile, che, di principio, non si avesse nell' ernia l' appendice cecale, ma forse l' intestino ceco; quindi che la infiammazione del sacco erniario sia stata il resultato della erosione della appendice, erosione che può tanto effettuarsi nel sacco stesso, come nella cavità addominale; che questa infiammazione, terminata per suppurazione, abbia presentato tutti i caratteri esteriori degli ascessi stercoracei; che l' ascesso, una volta aperto, sia nata la infiammazione adesiva delle pareti e la guarigione dell' ernia, se pure nomarsi può guarigione questa maniera d' esito, in cui le parti spostate sonosi fatte aderenti al sacco erniario, e situate in modo, da servire ad esso come di tappo.

Finalmente è di molta importanza la osservazione risguardante l' aderenza intima, cioè, antica della appendice vermicolare colla parete posteriore del sacco e la obliterazione recente di questa appendice.

MALATTIE DELLE ESTREMITA'.

(Tavola III.)

Vizj di conformazione. — Lesione delle mani e dei piedi.

(Assenza delle parti.)

Le figg. 1, 2, 2', 3, 3', 4 (media grandezza), rappresentano le mani e i piedi di un individuo adulto, sul quale non potei raccogliere alcuna notizia istorica.

Le due mani offrono identicamente il medesimo vizio di conformazione, ed in ambedue esistono solo le due ultime dita.

I due piedi (figg. 3, 4) sono disposti alla guisa stessa delle estremità del gambero marino. In ciascuno di essi non esistono che due sole dita, il primo, cioè, ed il quinto, mancando in totalità gli altri tre, e i due superstiti sono ricurvati fra loro, dando così al piede la forma, di che sopra fu detto.

La figura 2' rappresenta la sezione della regione palmare della mano sinistra. Vi si osserva l' arcata palmare superficiale, i nervi ed i vasi dei due ultimi diti. Nei due punti A N, A N si veggono rappresentate delle rimarchevoli anastomosi nervose, formate dai nervi della regione palmare con quelli della regione dorsale. Queste anastomosi costituiscono un' ansa.

La figura 3' rappresenta la dissezione della faccia dorsale del piede. Tra il grosso ed il piccolo dito, lo scheletro del piede ridotto al tarso, presentava una puleggia umettata di sinovia, sulla quale scorrevano delle anse tendinose assai rimarchevoli.

1.° Una di queste anse era formata, in alto, dall' estensor proprio del dito grosso, in basso, dai tendini riuniti del flessor comune: questi due ordini di tendini si continuavano tra loro, senza alcuna linea di demarcazione; solo poteansi distinguere i tendini riuniti del flessore comune a cagione del muscolo accessorio, mentre il tendine dell' estensore proprio del grosso dito faceasi apprezzabile per una linguetta che su detto dito vedeasi sovrapposta.

2.° L' altra ansa tendinosa era formata dai tendini dell' estensore comune, che continuavansi con quelli del corto flessore delle dita.

Il piccolo dito era provvisto dei due tendini flessori perfettamente distinti, uno perforato, l' altro perforante; ma questi due tendini, invece di occupare la faccia inferiore, occupavano la faccia interna di questo dito, di modo tale che doveano essi agire in modo da portare il dito stesso all'indentro, e, conseguentemente concorrere a dare al piede la forma particolare testè annunziata.

Quindi l' istesso piccolo dito era munito in totalità dell' estensor comune, il quale non concorreva punto alla formazione dell'ansa tendinosa, e andava a perdersi sul meta-carpo corrispondente, o piuttosto su di un grosso meta-carpo, che stava in luogo dei quattro ultimi meta-carpi. Il dito grosso avea per estensore una linguetta proveniente dal suo estensor proprio; nella sua faccia inferiore distinguevansi perfettamente i muscoli corto-flessore e adduttore-obliquo.

La figura 5 rappresenta lo scheletro del piede destro di un individuo di quaranta anni, attaccato, in ambedue i piedi, da un vizio di conformazione del tutto simile al precedente. Lo scheletro dei due piedi fu deposto nei Gabinetti della Facoltà dal sig. Dott. Ménière. Ed a me parve importante lo avvicinare queste due anomalie che mostravano tra loro così eguali caratteri, onde confermare con nuovo esempio, questa regola da me tante altre volte

stabilita a riguardo delle lesioni patologiche posteriori alla nascita, cioè: che se il numero delle varietà morbose è infinito, quello dei generi e delle specie è circoscritto in dei limiti ristrettissimi, dal che la possibilità della loro classificazione.

Ecco dunque la descrizione dello scheletro del piede destro rappresentato dalla figura 5, a cui non unirò quella del piede sinistro, il quale non offriva che qualche differenza di assai poco rilievo.

Il calcagno, l'astragalo e lo scafoide non aveano subito alcuna alterazione; ma non così dell'ordine delle ossa del metatarso propriamente detto, poichè i due primi cuneiformi vedeansi costituire una massa che si articolava, in avanti, col primo osso del metatarso; il cuboide ed il terzo cuneiforme formavano egualmente una massa che si articolava col quinto osso del metatarso, e con un piccolo osso rudimentale che sembrava essere il vestigio del quarto osso del metatarso.

Il sig. Ménière osservò, nel 1824, allo Spedale dei venerei, in un cappellajo di circa ventinove anni, oltre la speciale conformazione del piede, di che sopra fu detto, una divisione congenita del velo palatino e della metà posteriore della volta del palato. Di più, è da notarsi, che quest' uomo, all' età di cinque anni, aveva avuto il labbro leporino semplice, da cui era stato guarito per mezzo dell' operazione.

Affermava intanto il malato, che niuno della sua famiglia era stato attaccato dalla, benchè minima, deformità; che solo all' età di cinque anni egli avea potuto cominciare a camminare, e per lungo tempo la sua macchina erasi conservata in uno stato di debolezza. Ma al momento in che noi lo visitiamo, egli camminava molto sicuro e franco, e poteva correre anche rapidamente; solo osservavasi, che nel posare che egli faceva il piede sul suolo, appoggiava più che altro il tallone, alla guisa stessa degl'individui coi piedi torti. I muscoli della polpa della gamba erano

ben pronunziati. Il malato, amando assai il ballo, potea dedicarsi a questo esercizio senza molto defatigarsi.

Le dita dei piedi ricurvate tra loro alla guisa delle estremità del gambero, erano mobili orizzontalmente, ed il sig. Ménière ebbe luogo di osservare co' suoi proprj occhi, che questo ammalato poteva colle dita dei piedi prendere una moneta e tenerla validamente serrata.

Descrissi nelle mie lezioni la lesione congenita rappresentata dalla tavola III di questo fascicolo, a lato della *Syndattilia* e della *monopodia* o *sirenia*, le quali pure appartengono alla grande classe delle *adesioni congenite*; ora, progredendo per gradi insensibili, dalla adesione superficiale o per justa-posizione si passa alla adesione per fusione, e dalla adesione per fusione alla disparizione completa delle parti.

Così, la riunione delle dita può farsi per un semplice prolungamento cutaneo, alla maniera stessa dei palmipedi. Occorsemi, le molte volte, di osservare la riunione cutanea delle due prime falangi del terzo e del quarto dito, e si citano degli esempj di neo-nati, nei quali, ora, due dita, ora, anco, tutte le dita delle mani e dei piedi erano riunite: tale è il caso di Aldovrando, intitolato: *Infans manibus et pedibus anserinis*, caso che è suscettibile di guarigione; ed infatti il Dupuytren, in una circostanza simile, separò il dito medio dall' anulare.

Oltre questo modo di riunione le dita sono suscettibili di una riunione più profonda, di *una anchilosi congenita*, del tutto simile alla anchilosi per fusione che avviene dopo la nascita, e della quale sono a distinguersi molte gradazioni: 1.° l' anchilosi per fusione senza atrofia, nella quale sono facilmente riconoscibili le parti costituenti tutta la mano; 2.° l' anchilosi per fusione con atrofia, nella quale la mano non presenta se non che qualche vestigio delle dita o delle parti che sono in difetto, per esempio, molte unghie od una sola unghia larghissima che veste le estremità di tutte quante le dita;

3.° l'anchilosi per fusione colla completa disparizione di molte parti. Della quale ultima specie di anchilosi può aversi come tipo la sutura delle ossa dello scheletro fetale in alcune gravidanze extra-uterine o nella mostruosità doppia parasita.

Nella anchilosi congenita adunque ponno ammettersi le tre seguenti gradazioni successive, talvolta, isolate, spesse volte, riunite: l'*anchilosi*, *l' atrofia*, *l' assenza delle parti.*

L' anchilosi congenita sembrami non sia stata per anco studiata in un modo generale; per cui commendevole opera sarebbe quella che desse un quadro delle diverse specie di anchilosi posteriori alla nascita e, conseguentemente, determinate da delle cause apprezzabili e delle altre anchilosi che van formandosi, durante la vita intra-uterina, in forza di cause non ancora ben note: da cotal lavoro ci verrebbe manifestato, che vi han delle anchilosi per fusione tanto avanti che dopo la nascita, ma che le anchilosi per fusione congenita sono molto più complete, molto più profonde, e vanno assai più spesso unite alla atrofia ed alla disparizione completa delle parti, di quello accada nelle anchilosi posteriori alla nascita.

Uno degli esempj i più rimarchevoli da me osservati di anchilosi congenita è quello che fu presentato alla Società anatomica. Aveasi in questo caso anchilosi con fusione dell'umero e del radio, i quali non costituivano più che un solo e medesimo osso. Congiuntamente a ciò aveasi: 1.° fusione degli ossi semi-lunare, piramidale e pisiforme; 2.° fusione dell' osso grande e dell'osso oncinato; 3.° fusione del quarto e quinto osso del metacarpo; 4.° fusione del quarto e del quinto dito.

Nello studio dei vizj di conformazione per anchilosi, atrofia o assenza di parti, è avvertenza importantissima il guardar bene di non confondere l'atrofia col difetto completo delle parti: su di che merita sia fatta menzione del caso di un giovane situato nella mia clinica, mancante

della mano sinistra fino dalla nascita: di primo tratto, sarebbesi detto, che il malato avea subíto l'amputazione nella articolazione radio-carpiense; ma esaminando con più accuratezza le parti, non tardavasi a conoscere, che la mano non mancava intieramente, come aveasi, di principio, potuto credere, e che sotto quel moncone rotondeggiante, di tanta somiglianza, meno la cicatrice cutanea che non esisteva affatto, con quello che resulta da una amputazione, aveansi non solo dei movimenti che si compivano in tutta la loro estensione, ma ancora dei movimenti parziali, facilmente apprezzabili. I quali movimenti parziali, egli è certo, che resultavano da delle serie di falangi infinitamente piccole, ma perfettamente distinte, dotate di movimenti di flessione e di estensione così vigorosi e di tanta precisione, che il malato poteva prendere e stringere assai validamente anche uno spillo o qualunque altro corpo il più piccolo. Supponete la mano di un feto di quattro in cinque mesi attaccata all'antibraccio di un adulto, le cinque dita riunite sotto un inviluppo cutaneo comune alla maniera di una borsa, ma suscettibili di movimenti isolati, e voi avrete un' idea di questo vizio di conformazione.

In quanto alla teoria delle anchilosi per fusione congenita, con o senza atrofia, con assenza, o no, delle parti, avvertirò, come essa venga considerata non quale un vizio di prima formazione, nè tampoco come uno degli arresti di sviluppo, ma piuttosto qual resultato di cause eventuali che hanno agito fino dai primi tempi della vita intra-uterina. Ed in questa mia maniera di vedere aggiungerò, che se la pressione e l'immobilità delle superficj articolari sono, dopo la nascita, una causa così valida di anchilosi e di atrofia, a segno tale che veggansi talvolta scomparire affatto anche quattro o cinque corpi di vertebre, senza che alcun vestigio di essi corpi rimanga, a più forte ragione, dovranno le stesse cause agire su degli organi, appena, per così dire, abbozzati, e ben s' in-

tende come la fusione delle parti possa avvenire allora di tale e tanta intensità, che tutti i caratteri morbosi scompariscano affatto, e lo stato morboso, quasi si presenti come uno stato normale.

Più si studiano i vizj di conformazione, più ci troviamo autorizzati a considerarli non come delle anomalie o quali giuochi della natura, non come il resultato di una organizzazione primordiale viziosa dei germi, non come le rappresentanze di uno stato normale permanente, che ad altre specie di animali appartenga, ma come il resultato di una lesione meccanica o vitale, a cui il feto è andato soggetto, ad un' epoca più o meno in prossimità del concepimento. E se di alcuni vizj di conformazione può rintracciarsi la origine in una lesione avvenuta nello stato fetale, un gran numero di essi deesi far rimontare fino allo stato embrionario, non ripugnando punto alla ragione lo ammettere per causa prima di questi ultimi, la pressione sofferta dall'ovicciattolo fecondato nella parte più ristretta della tromba uterina.

Siccome lo studio delle anchilosi congenite, perchè riesca il più possibile profittevole, esser dee preceduto da quello delle anchilosi posteriori alla nascita, così non credo scostarmi molto dal mio soggetto principale, se do qui la classazione di questo ultimo genere di anchilosi, tale come veniva io esponendo nelle mie lezioni.

L' anchilosi o adesione delle superficj articolari vuole essere ben distinta, in pratica, dalla rigidità articolare, alla quale soltanto sarebbe assegnabile la denominazione di *falsa anchilosi*, denominazione che tuttora si professa nella scienza.

Frattanto *la rigidità articolare* meriterebbe un lungo capitolo nella istoria delle malattie delle articolazioni. Questa rigidità tiene solo alla retrazione dei muscoli che circondano l' articolazione stessa e soprattutto alla retrazione dei ligamenti, i quali retratti, grado a grado, sopra a se stessi, non son più capaci di soffrire la benchè minima distensione, senza cagionare i più vivi dolori.

Ma la rigidità articolare non porta mai alla deformità delle parti, se non se in quei casi nei quali le superficj articolari per una data posizione forzata si corrispondano in modo, che operisi tra loro una pressione considerevole e anormale; in questi casi le cartilagini si consumano nei punti compressi, ed in seguito di questo loro consumo vanno a operarsi le deformità, gli spostamenti incompleti ed anche le suture, tanto che una anchilosi vera succede talvolta alla rigidità articolare.

Non è, quanto di primo tratto sembrerebbe, agevol cosa il poter distinguere la rigidità articolare dalla anchilosi. Quante volte, infatti, non mi è egli avvenuto alla Salpêtrière, di riscontrare delle superfici articolari perfettamente sane su degli arti che, fino da molti anni, si erano rimasti immobili, e che io aveva riguardato come anchilosati? Ed appunto per questa somma difficoltà nello stabilire una diagnosi differenziale tra le due condizioni morbose trovava io inapplicabile la macchina inventata, sono ora circa due in tre anni, a raddrizzare bruscamente ed istantaneamente gli arti anchilosati; poichè notiziato dall' autore di essa, che egli impiegava indistintamente il suo metodo in tutti i casi di rigidità articolare, previdi la sorte cui andavano incontro questi tentativi temerari, anzi aggiungerò qui, che io nemmanco volli mai assistere ad una operazione di cotal sorta, per non autorizzare colla mia presenza la pretesa efficacia di un metodo da me ritenuto come proprio dei secoli di barbarie, e come in opposizione con tutte le nozioni di anatomia e di fisiologia patologiche (*). Che studisi più profondamente l' anchilosi, onde poter giungere a distinguere la rigidità muscolare dalla anchilosi propriamente detta, ed allora potranno apprestarsi dei servigj importanti alla umanità; e per mezzo di macchine destinate a operare una esten-

(*) Vedete *annales de la chirurgie française et étrangere.* Paris 1841, Tom. II, pag. 326. *De la tenotomie souccutanée par le Docteur Philis.* Parig. 1841, pag. 188.

sione graduata, secondata forse dalla sezione di alcuni tendini, non oso dire di qualche ligamento, un gran numero di membri, giudicati definitivamente ed incurabilmente anchilosati, potranno venir restituiti alla loro naturale direzione, e forse ai loro movimenti.

Ciò posto, io distinguo quattro specie d' anchilosi:

1.° *L' anchilosi periferica* o *per invaginazione* nella quale le due ossa sono insieme saldate per mezzo di una guaina ossea, estesa da un osso ad un altro, indipendetemente da qualunque sutura, o da qualunque processo morboso tra le superfici articolari, le quali anzi si mantengono libere e talvolta ancora perfettamente sane. Come varietà della anchilosi periferica, ricorderò l' anchilosi per lega ossea.

2.° *L' anchilosi per justa-posizione o incollamento*, nella quale le superfici articolari sono tra loro aderenti, ma non a tal grado, che agevole non riesca il distinguere ciò che appartiene ad una estremità ossea da ciò che alla altra si spetta.

3.° *L' anchilosi mediata*, che è quella in cui una produzione ossea è interposta alle superficj articolari;

4.° *L' anchilosi per fusione*, nella quale le estremità ossee sono saldate in modo, che egli è impossibile distinguere quali sono le parti che attengono a ciascuna delle estremità; la quale specie di anchilosi è sempre congiunta alla atrofia delle estremità anchilosate, atrofia, in molti casi, così avanzata, che le due estremità ossee riunite, presentano appena il volume di una sola di dette estremità.

5.° *L' anchilosi anfiartroidale*, nella quale le superfici articolari private di cartilagini, restano unite tra loro per mezzo di un tessuto fibroso più o meno regolarmente fascicolato, alla maniera delle anfiartrosi.

Fascicolo 73.

MALATTIE DEGL' INTESTINI.

(Tavola I.)

Enterite foglicolare.

Ecco la succinta istoria del malato che fu il soggetto della figura 1, tavola I (*).

Chenot, di 25 anni, carradore, di fortissima costituzione, entra nella casa Reale di Sanità il 28 aprile 1830. Il 29, alla mia visita, lo trovo in un delirio furioso; la faccia è injettata e coperta di sudore; il malato si agita violentemente entro la camiciuola di forza, della quale si è stati obbligati di premunirlo, durante la notte; vociferazioni; la saliva è vischiosa. Nel suo delirio esclama che ei si crede assassino di tutti i Re, e dice che lo si vuole uccidere per punirlo di un sì grave delitto. I commemorativi portano: che egli era ammalato fino da molti giorni, ma che trovavasi in una perfetta tranquillità di mente al momento del suo trasporto allo spedale. Ammaestrato dalla esperienza e dalla osservazione di casi analoghi, diagnosticai, senza esitare, una *enterite foglicolare pustolosa* (forma atassica).

Prescrissi venti sanguisughe alle giugulari, un clistere ammogliente, dei senapismi ai piedi.

(*) Questa tavola meriterebbe un posto accanto alla tavola II del fascicolo 13.

Nella notte seguente, dopo delle vociferazioni e dopo una agitazione difficili a descriversi, il malato fu sorpreso da morte, la quale, per la verità, non mi aspettava io così pronta.

Alla necroscopia, trovai (Tavola I fig. 1) le glandule linfatiche in prossimità dell' angolo ileo-cecale e quelle che costeggiano l' intestino tenue, di considerevole volume, di un color feccia di vino, rammollite e compenetrate di un pus dell'istesso colore. Il terzo inferiore dell'intestino tenue presentava nella sua superficie quell'istessa injezione vascolare che sta, ordinariamente, a denotare una flogosi intensissima della membrana muccosa, e che ha molta analogia colla injezione sub-peritoneale, che riscontrasi nella peritonite. Tutte le placche agminate di Payer erano trasformate in pustole prominenti, molli e come fungose, di un color roseo, senza una sensibile injezione vascolare, senza ulcerazione alcuna. Tra queste placche pustolose, tra loro tanto diverse, sì per la forma come per il colore, scorgevansi delle granulazioni o pustole più piccole, assai prominenti, e la di cui formazione vedevasi chiaramente essere stata a spese dei foglicoli isolati di Brunner. . . . . Nei grossi intestini erano in gran numero delle ulcerazioni e delle erosioni, ciascuna delle quali corrispondeva ad un foglicolo. Injezione pronunziatissima dei vasi meningei.

Riflessioni. Questo fatto concorre pienamente a convalidare le considerazioni sulla enterite foglicolare sotto forma pustolosa, esposte da me nel fascicolo 13.° pag. 350 di questa opera. A questa forma anatomica di infiammazione corrispondono costantemente dei sintomi cerebrali sotto forma di delirio, che sono i forieri di sollecita morte. E su questi rapporti tra questa speciale lesione delle facoltà mentali e l'alterazione degl'intestini, abbenchè assai malagevole riesca, in forza delle particolari idiosincrasie e molteplici complicanze, lo stabilire positiva-

mente che la intensità del delirio stia in una proporzione esattamente corrispondente alla intensità ed alla estensione della flogosi, sarà però da annunziarsi come un fatto incontrastato: che le enteriti foglicolari sotto forma di delirio, le più intense e le più rapidamente mortali, sono quelle nelle quali i foglicoli agminati ed isolati restano più violentemente e più generalmente attaccati dalla malattia.

E riguardo alla forma primitivamente attassica della enterite foglicolare acuta, deggio anco fare osservare, che essa ordinariamente dichiarasi, tutto di un colpo, e ben rari sono i casi nei quali la venga preceduta da dei segni prodromi, che stiano a deporre per un' infezione primitiva del sangue, di cui allora sarebbe a ritenersi come una resultanza la infiammazione foglicolare degl' intestini.

Inoltre questa istessa forma atassica della enterite foglicolare primitiva viene, le moltissime volte, confusa colla aracnoite acuta, errore, dal quale io pure non seppi salvarmi nel principio della mia pratica, abbenchè, in successo, cominciassi, grado a grado, a divenir titubante nel diagnostico, per passar quindi ad acquistare cotanta sicurezza nel caratterizzare simil genere di malattie, che attualmente ben rare volte mi avviene lo ingannarmi.

Che se vero si è non esservi caratteri differenziali ben distinti tra il delirio idiopatico di alcune aracnoiti della convessità del cervello ed il delirio sintomatico della enterite foglicolare, è però altrettanto vero, che nell'andamento della malattia di che si tratta, nel suo modo d' invasione, nell' insieme dei sintomi da cui va essa accompagnata, esiste un che di speciale, un *quid sui generis*, il quale, mentre mal renderebbesi colla parola, non cessa per questo di portare una assoluta convinzione nel pratico, abituato a osservare questo genere di malattie.

Che in quanto alla infezione del sangue riguardata come causa primitiva della enterite foglicolare acuta, e per la quale si è creduto doversi distinguere questa speciale malattia degl' intestini colla denominazione *di febbre tifoide*, io domanderei primieramente quali sono le prove positive che stanno a dimostrarla, se pure la non si voglia intendere nel senso lato, nel quale io la concepisco, ammettendo che in tutte le malattie febrili, nel reuma, nella pleurite, nella pneumonite, nella scarlattina, nella rosolia, nel vajolo, esiste una infezione del sangue, perchè, razionalmente parlando, mal negherebbesi su questo liquido una azione necessaria di tutte le cause morbose. Colla quale opinione trovasi concordare pienamente la stessa teoria da me annunziata sulla sede immediata della infiammazione del sistema capillare venoso, avvegnachè se detto sistema s' infiammi, ciò avvenga soltanto per le qualità irritanti del sangue che in esso circola e si stagna.

La fig. 2 della tav. 1 rappresenta un frammento d'intestino tenue nel suo ultimo tratto, che offre la seguente rimarchevole disposizione: niun foglicolo agminato, ma invece, una quantità grandissima di piccole granulazioni punteggiate di nero nel loro centro; disposizione che certamente, non è a ritenersi come normale, ma probabilmente come il resultato di una infiammazione ulcerosa dei foglicoli, essendo non altro gli accennati punti neri se non che le tracce delle cicatrici. Ora, mal concepirebbesi questa particolare disposizione dell' ultimo tratto del tenue intestino, se non sapessimo che i foglicoli agminati di Payer non hanno niente di costante, niente di regolare, e che, in alcuni casi, quelle stesse placche le quali, talvolta di rimarchevole estensione, occupano il nominato ultimo tratto intestinale, sono invece rimpiazzate da dei foglicoli isolati, disseminati su di una più o meno estesa superficie.

La fig. 3 della stessa tavola I, rappresenta l' ultimo tratto dell' intestino tenue di un fanciullo di sette in otto anni, sul quale manco affatto di qualunque notizia. In questo pezzo patologico i foglicoli, d' altronde assai rimarchevoli pel loro grande sviluppo, si mostrano sotto la forma di granulazioni sferoidali non fornite di alcun pertugio. La quale assenza di pertugio, visibile ad occhio nudo, costituisce, come ognun sa, il carattere dei foglicoli isolati dell'intestino tenue, inversamente di quello accade nei foglicoli del grosso intestino, i quali sono perforati e come ombelicati nel loro centro.

(Tavola II.)

Enteriti pseudo-membranose.

Le figure 1 e 2, tavola II, rappresentano due casi di infiammazione pseudo-membranosa della muccosa intestinale. Questa membrana mostrasi quivi di un rosso cupo, referibile piuttosto che alla injezione dei suoi capillari, ad una specie di infiltramento o di imbibizione sanguigna del suo tessuto.

La superficie libera di detta membrana è coperta da uno strato pseudo-membranoso, sfrangiato, biancastro nella figura 2, la quale rappresenta il retto e la porzione limitrofa dell' S iliaca, mentre lo si riscontra di un color verde sucido nella figura 1, che rappresenta il termine dell' intestino tenue ed il principio dell' intestino grosso.

L' infiammazione pseudo-membranosa delle membrane muccose, ora, presenta un prodotto pseudo-membranoso tubuloso, ora, un prodotto non tubuloso ed a frammenti, il quale ha potuto, qualche volta, venir confuso con delle placche cangrenose. Ebbi luogo, non ha guari, di apprestare i miei soccorsi medici ad una giovine sposa

che fu sorpresa, al termine della sua gravidanza, da coliche violentissime, accompagnate da continuo stimolo alle alvine evacuazioni. In questa donna, il polso mostravasi depresso, la faccia era scomposta. Dopo tre giorni, nei quali continuaronsi tali disturbi di salute, l'ammalata rese dall'alvo, a suo gran sollievo, un tubo pseudo-membranoso perfettamente regolare, di un piede di lunghezza. Da questo fatto sembrami potersi indurre, che la infiammazione pseudo-membranosa del grosso intestino è a ritenersi come una varietà della dissenteria. Nel caso rappresentato dalla fig. 1 della tavola II, la infiammazione pseudo membranosa dell' intestino tenue avendomi offerto tutti i sintomi della enterite foglicolare primitiva acuta (fascicolo 13), mi credei autorizzato a considerare la enterite pseudo-membranosa come una delle forme anatomiche della malattia, conosciuta, ai nostri giorni, sotto il titolo *di febbre tifoide*: del resto, questa enterite pseudo-membranosa può coincidere, o no, colla infiammazione dei foglicoli.

La coincidenza di queste due condizioni morbose mi si offerse manifestissima nel caso seguente, di cui do qui soltanto la descrizione anatomica, perchè mancommi la opportunità a raccogliere notizie risguardanti la forma clinica.

Nel cadavere di un fanciullo di cinque in sei anni, morto di una malattia che sembrava essere stata acutissima, trovai che la parte inferiore del tenue intestino offriva, in prossimità della valvula ileo-cecale, una specie di corrugamento, che presentavasi in forma di tante ripiegature, formate solo a spese della membrana muccosa, ripiegature ondulate alla maniera delle circonvoluzioni intestinali, e tutte ricoperte da una falsa membrana aderentissima, in varj punti manomessa e ridotta in frammenti, colorita di giallo, colore che doveasi evidentemente alla bile. La valvula ileo-ce-

cale era tumefatta, e presentavasi, dal lato del grosso intestino, sotto l' aspetto bottonato. Indipendentemente da questo strato pseudo-membranoso, le placche agminate erano sporgenti, a superficie rugosa, ineguale, come corrosa, ricoperta da degli avanzi di pseudo-membrana; i foglicoli isolati erano sviluppatissimi e presentavano un orifizio aperto.

In un altro caso, che è il soggetto della fig. 1. tav. II, e del quale diamo qui sotto la descrizione, abbiamo un esempio di enterite pseudo-membranosa indipendente dalla enterite foglicolare, ciò che è più comune a riscontrarsi.

Il 1.° aprile 1840, un giardiniere, in età di 40 anni, vien trasportato alla Casa Reale di Sanità, in un delirio così violento, che rendesi necessario l'uso della camiciuola di forza.

Questo delirio cessa istantaneamente sotto l' amministrazione dell' oppio alla dose, prima, di un grano, quindi, di molti grani, ed il malato sembra esser tornato in un grado plausibile di salute. Ma, all' ottavo giorno di questo apparente miglioramento, sviluppasi un ingorgo parotideo a sinistra, congiunto a dolore intensissimo, ed a cui tien dietro immediatamente quello stato adinamico pronunziatissimo, di che trovasi la esatta descrizione in Pinel: lentezza e fiacchezza di polso, niun dolore nell' addome, il quale mostrasi depresso; niuna scarica alvina. In questo stato di cose, una sola indicazione sembra affacciarsi, quella, cioè, di fortificare il malato, onde sottrarlo ad una morte, che uno stato così avanzato di adinamia ne fa temere imminente. Prescrivo dunque una soluzione con solfato di chinino, alla dose di dieci grani, ed una lunga soluzione vinosa per bevanda.

L' ingorgo parotideo si fa maggiore. Il malato cessa di vivere in un esaurimento di forze difficile a descriversi.

Necroscopia. Il fegato vedeasi disceso sul d' avanti

del colon ascendente, tratto in basso dalla cistifellea prodigiosamente distesa, giungendo col suo bordo inferiore fino al ceco. L'S iliaca, essa pure distesa, riempiva l'escavazione del bacino.

Aperto il canale alimentare, trovo, fig. 1 tav. II, tanto l' ultimo tratto dell' intestino tenue, come il ceco ed il colon ascendente in uno stato di acuta flogosi, caratterizzata da un colore rosso cupo della muccosa e da una cotenna o pseudo-membrana grigio-verdastra, ridotta in frammenti, aderente alla muccosa, e presentante, in diversi punti, dei prolungamenti laciniati, fluttuanti negl' intestini e quasi in totalità distaccati.

La stessa valvula ileo-cecale non era stata rispettata dalla infiammazione, la quale da questo punto sembrava essersi irradiata, al tempo stesso, e sul tenue e sul grosso intestino, ove andava a perdersi insensibilmente. I foglicoli agminati e isolati erano in perfetto stato d'integrità. Le glandule linfatiche non erano sensibilmente aumentate di volume.

Qual singolarità di morboso andamento! Stato atassico dei più violenti; miglioramento manifesto e durevole pel corso di otto giorni; quindi, ingorgo parotideo, e con esso, prostrazione eccessiva di forze senza alcun segno di reazione generale. La cessazione della vita sembra essere il resultato unicamente dell' esaurimento totale delle forze: si amministrano i tonici e gli stimoli, e la necroscopia ne mostra una enorme infiammazione.

In presenza di fatti consimili non è più soverchio caldo di dottrina flogistica il forte esclamare di Broussais contro la pretesa adinamia di Pinel, contro i farmaci tonici e stimolanti che *incendiano* i malati.

La fig. 2 rappresenta l' ultimo tratto del grosso intestino appartenente a un individuo morto con tutti i sintomi della dissenteria acuta; vi si osserva il corrugamento dell'intestino, o, piuttosto, della muccosa che forma

delle ripiegature irregolari, e che è incompletamente ricoperta da una pseudo-membrana bianca, spezzettata, aderentissima. Detta membrana muccosa offre un colore rosso vivo, ed il tessuto cellulare sottostante mostrasi infiltrato.

Resta sempre a desiderarsi un buon trattato della anatomia patologica della dissenteria. Frattanto, avvertirò, come io creda consistere essa essenzialmente nella infiammazione eritematosa del grosso intestino, e più specialmente del retto, e come i foglicoli intestinali non vi sieno per niente compresi. Il solo sistema capillare della muccosa mostrasi evidentemente come sede speciale della flogosi, dipendendo le diverse alterazioni che talora si riscontrano, dalle differenze di intensità e di grado, piuttosto che dalla natura della flogosi.

Altra avvertenza poi non meno importante si è, che il patalogo ponga ogni attenzione a distinguere l'aspetto rugoso e ineguale che dà alla muccosa la presenza di frammenti pseudo-membranosi aderenti, dalle erosioni superficiali di detta membrana.

Ecco qui altro fatto da me raccolto nel luglio 1822, allo spedale di Limoges.

Un contadino di atletica costituzione, entra nello spedale nello stato seguente: dolore intensissimo all' epigastrio; addome depresso; scariche alvine involontarie e continue; non vomito. Dopo due giorni il malato cessa di vivere in piena cognizione. La malattia datava da dieci a dodici giorni.

All' esterno, i grossi intestini, non meno che gl'intestini tenui, non presentavano alcun indizio di lesione. Internamente, gl' intestini tenui erano sani e solo contenevano grandissima quantità di muccosità verdastra.

Ma non era così della superficie interna dei grossi intestini, scorgendosi in essa tutte le tracce di una violenta infiammazione; tappezzavala infatti uno strato di materia

muccosa purulenta, il suo colore era roseo, ed un marcato ispessimento congiunto, in diversi punti, ad una erosione di tessuto, presentavasi sulla membrana interna. Un getto d'acqua versato sulla superficie libera della muccosa metteva in piena evidenza i suoi frammenti laciniati sotto l' aspetto di vegetazioni.

Tutti i visceri addominali e toracici erano in perfetto stato d' integrità. Lo stomaco presentava uno sviluppo notevole dei foglicoli muccosi in prossimità del piloro, e più, due piccole vegetazioni polipose, del volume di un pisello, il di cui tessuto sembrava sano.

Tutte le volte che nelle alterazioni della muccosa del canal digestivo non è stata compresa la membrana fibrosa, queste non si fanno avvertibili, in conto alcuno, per la parte esterna di detto canale; ma ove detta barriera fibrosa non sia stata essa pure rispettata dalla malattia, allora ed il tessuto cellulare sub-peritoneale ed il peritoneo stesso non tardano a mostrarsi con tutti i segni di un processo patologico.

Nel caso testè descritto i dolori addominali accennavano più che altro alla regione epigastrica. Ciò è comune a ben molti altri casi perchè i dolori del grosso intestino si manifestano frequentemente in corrispondenza di detta regione: l' epigastrio è il centro comune di tutte le impressioni e dei dolori addominali.

(Tavola III.

Colèra; emorragie intestinali.

La figura 2 rappresenta l' ultimo tratto degl'intestini tenui di un individuo morto di colèra, nel periodo di reazione, li 21 decembre 1832. Questa ansa intestinale, notabilmente ispessita, presentava sulla sua superficie esterna una injezione vascolare del tutto simile a quella

che suole osservarsi nella peritonite, cioè a dire, tante punteggiature rosse disposte linearmente ai limiti dei punti di contatto delle circonvoluzioni intestinali.

Il notato ispessimento dell' intestino teneva unicamente alla muccosa e al tessuto cellulare sub-muccoso che era notabilmente infiltrato. Le altre tuniche non costituivano nemmeno la quarta parte dell' ispessimento totale.

Superficie interna. Placche con punteggiamento rosso cupo, sommamente ravvicinate tra loro, come nelle più acute infiammazioni; color verde cupo della muccosa, disposto a zone più o meno considerevoli ed esteso a tutta la sostanza della membrana. Questo stato di parti sembravami essere quello proprio della cangrena, abbenchè il tessuto colorato nel modo testè descritto, conservasse una compattezza notevole.

Feci rappresentare con figure la descritta ansa intestinale, che io devo alla gentilezza del Dott. Ripault, più che all' oggetto di somministrare un nuovo esempio delle alterazioni lasciate negl'intestini tenui dal colèra (*), col fine piuttosto di portar luce nel fatto del colorimento verde-cupo della muccosa. Il qual colore mostrasi evidentemente non essere altro che il prodotto della bile, di cui la materia colorante trovasi, in qualche modo, chimicamente combinata col tessuto; e questa imbibizione è circostanza che include necessariamente la cessazione della vita. Poichè, se durando la vita, delle false membrane segregate sulla superficie interna della muccosa intestinale, ed anche delle muccosità che la rivestono ponno dare a detta superficie interna un colore giallastro e verdastro, in questi casi non la muccosa, ma soltanto i suoi prodotti secreti concepiscono il notato colore. La muccosa dunque non può tingersi che dopo la

(*) Vedete fascicoli 26 e 27.

morte; dopo questa soltanto, sia che trattisi di morte locale o di morte generale, può effettuarsi la imbibizione, fenomeno tutto fisico; e unicamente sul cadavere egli può avvenire, che la bile, infiltrandosi a traverso le pareti della cistifellea, giunga a colorire le parti contigue, ed anco a mescolarsi alla sierosità peritoneale, mentre sarebbe una vera assurdità lo ammettere cotale avvenimento nell' uomo vivente. Però non vogliasi mai risolvere un quesito di vitalità col mezzo di una legge fisica. I fatti subordinati ad una legge vitale sono essenzialmente distinti dai fatti fisici o chimici.

La fig. 2 rappresenta l' ultimo tratto dell' intestino tenue di un bambino, morto di non so qual malattia. In questo caso esisteva un versamento sanguigno nella cavità intestinale; il sangue compenetrava tutta la spessezza delle pareti intestinali e gli stessi foglicoli agminati. Questa alterazione che non teneva punto a delle innormalità degli organi della circolazione, sembrami meritare un posto tra le flussioni emorragiche o tra le apoplessie.

L' istesso genere d' alterazione vien rappresentato dalla fig. 4, che è destinata a riprodurre un frammento d' intestino tenue attaccato dalla detta alterazione, la quale estendevasi per un tratto assai considerevole. Quivi pure l' intestino era ripieno di sangue, ed il suo color nero, non meno che la sua aumentata spessezza, doveansi unicamente al sangue infiltrato tra le sue membrane ed in special modo, nel tessuto cellulare sub-muccoso.

Nella figura 3 si ha una porzione d' intestino tenue che apparteneva a un individuo morto di vajuolo, allo spedale Cochin, nel settembre 1834. Questa specie di *purpura hemorragicum* intestinale è frequentissima nei vajuoli gravi, ed in alcuni casi, la mi si è presentata in tutta la lunghezza del tubo-alimentare. Essa può trovar posto a lato di quella che suol riscontrarsi alla cute, in circostanze analoghe.

Fascicolo 74.

MALATTIE DELLA SPINAL MIDOLLA.

(Tavola I.)

Le figg. 1 e 1' ci somministrano un nuovo esempio di quella lesione della midolla spinale da me altra volta descritta (vedete fascicolo 61) sotto il nome di *degenerazione o trasformazione grigia* di questo organo.

Ecco qui sotto l' istoria del caso a cui spetta il pezzo patologico.

Insensibilità quasi completa degli arti inferiori. Diminuzione della sensibilità degli arti superiori. Diminuzione notabile, ma relativamente minore della miotilità. — Degenerazione grigia molto più considerevole nei cordoni posteriori, di quello che nei cordoni anteriori della midolla spinale. — Suppurazione della sinoviale sub-deltoidea. — Morte per pleurite.

Il 4 maggio 1840, la Giuseppina Paget, in età di 38 anni, entra nello spedale della Carità, e vien collocata nella Sala S. Giuseppe, come malata di bronchite. Essendomi accorto che i movimenti degli arti superiori erano deboli ed incerti, interrogo su tal soggetto l' ammalata, e vengo in chiaro, che essa trovavasi in uno stato di marcata debolezza fino da molto tempo. A meglio apprezzare questo suo stato avendola fatta alzare, ho luogo di ve-

dere, che per camminare essa ha bisogno di un sostegno, e che il suo moto di progressione induce il tremito di tutta la macchina sulle gambe; quindi mi si rende bastantemente manifesto, che l' arto inferiore sinistro è più debole dell' arto inferiore destro.

Ecco l' analisi dello stato degli arti quanto al senso, come al moto.

Arti inferiori. — *Insensibilità quasi completa degli arti inferiori.* Niuna differenza notabile, sotto questo rapporto, rendevasi avvertibile tra il lato sinistro ed il lato destro; poichè, tanto qua che là, la sensibilità era piccola, sia, sotto lo stimolo della bucatura collo spillo, sia sotto quello del pizzicottare, come del solleticare della cute. E non solo la bucatura ed il pizzicottare della cute appena venivano avvertiti dalla ammalata, ma nemmeno per questi due mezzi di stimolo, qualunque, benchè tenue, movimento determinavasi negli arti; solo qualche leggiero moto si suscitava sotto un soffregamento continuato e valido della pianta dei piedi.

La miotilità volontaria esisteva in parte negli arti inferiori, soprattutto a destra. L' ammalata moveva volontariamente le dita dei piedi, il piede e la gamba; ma quando le si tenesse sollevato un arto, essa non poteva mantenerlo in questa attitudine. Negli arti paralizzati non si presentavano mai nè crampi nè scosse convulsive, sieno dolorose o no.

Arti superiori. — La sensibilità degli arti superiori era singolarmente diminuita. Invitata da me l' ammalata a prendere e ad attaccare uno spillo, essa avea bisogno per eseguire questi due atti, del soccorso della vista, ossia di tener dietro coll' occhio agli andamenti della mano, ciò che se io le impediva di fare, allora lo spillo cadevale, intanto che non avvedendosi ella punto di non ritenerlo altrimenti, continuava ad eseguire lo stesso moto, come se lo spillo non fosse sfuggito dalle sue dita; ed anche quando

non le venisse impedito il soccorso della vista ad eseguire i suaccennati movimenti, pure la precisione e la forza di questi non era mai tanto considerevole, da permetterle di eseguirli convenientemente. Del rimanente, l'ammalata non si lagnava di alcun dolore.

Miotilità. I movimenti nell'arto superiore destro erano manifestamente più pronti e più facili, che nell'arto superiore sinistro; ed infatti l'ammalata più di questo ultimo, si serviva costantemente del primo, nell'eseguire quei movimenti a cui la portava il soddisfacimento di alcuni suoi bisogni. Questa agilità però non era congiunta alla forza, perchè se io invitava l'ammalata a stringermi la mano, appena essa poteva esercitarvi una leggiera pressione.

I commemorativi che riguardano questo caso erano i seguenti: otto anni addietro, in seguito ad un colpo di freddo, l'ammalata era andata soggetta ad un reuma articolare dolorosissimo con tumefazione delle parti, il quale percorse successivamente tutte le articolazioni, avendo costretto la paziente a tenersi immobile nel letto pel corso di nove mesi: riprese ella, in seguito, grado a grado, le sue forze e potè tornare a camminare, ajutata, in principio, dalle grucce, poi, senza queste; potè anche fare delle lunghe gitè e adempire liberamente alle sue incombenze di cameriera, tra le quali era quella di lustrare i pavimenti. Ma tale uffizio però, se non fe' tornare in campo i primieri sconcerti, la rese soggetta a delle emottisi.

Trascorso un qualche tempo, cioè diciotto mesi addietro, cominciò a soffrire di un indebolimento degli arti inferiori, con informicolimento della pianta dei piedi e di tutta la gamba; si aggiunse quindi il tremito delle braccia; l'ammalata si fe' disadatta a qualunque ufficio, mancante di forza nelle braccia e nelle mani, per cui le sfuggivano facilmente gli oggetti che essa prendeva, tanto che non le fu più possibile il continuare nelle in-

combenze inerenti al suo servizio. In questo stato restavale sempre la facoltà di camminare ed il potersi occupare ancora nel cucire. Ma trascorso altro tempo, e non più che tre mesi addietro, incominciò a trascinarsi le gambe, e specialmente, la gamba sinistra. Obbligata a escire di casa, usava la cautela di tenersi costantemente presso le muraglie colla parte destra del suo corpo, perchè colla mano corrispondente a questo lato ella poteasi più facilmente attenere, di quello che potesse fare colla mano del lato opposto; soventi volte, le gambe ripiegavansi sotto il peso del corpo; spesso anco faceva dei passi falsi, e la fatica obbligavala, di quando a quando, a riposarsi sui muricciuoli della strada. Ma non andò guari che anche il passeggiare ed il cucire le si resero impossibili; le sue dita s'intorpidivano, tutto cadevale dalle mani, delle quali non poteva più servirsi anche per prendere il cibo.

Dietro questi commemorativi e considerato lo stato attuale della ammalata, diagnostico una affezione del tessuto proprio della midolla, fondandomi specialmente sulla assenza del dolore, non meno che sulla mancanza dei crampi, delle scosse, dell'irrigidimento degli arti; poichè una paralisi unicamente per compressione, non la vidi mai disgiunta dai detti fenomeni d'irritazione del midollo spinale, a meno che ella non fosse completa o prodotta da disorganizzazione assoluta del tessuto di questo organo.

Mentre andava io pensando ai rimedi per cotal malattia, con poca speranza, è vero, di ritrovarli, l'ammalata, il 9 marzo, fu presa da dolori vivissimi all'arto superiore sinistro, e più particolarmente alla regione deltoidea; in mezzo ai quali non si ebbe perduta la facoltà di muovere le dita, per cui poteva dirsi non essere avvenuto aumento di paralisi, ma solo il sopraggiungere del dolore.

Il quale associamento di paralisi e di dolore mi fe'credere, dietro ancò a ciò che io avea potuto stabilire

nel fascicolo 61, alla esistenza della aracnoite spinale acuta, e tanto più perchè in mezzo a quell'eccessivo dolore dell' arto, esacerbantesi sotto la più piccola pressione e nei più piccoli movimenti, la pelle conservava la sua insensibilità: infatti non poteva io toccare l'arto dolente, senza far gettare alla malata le più acute grida, ciò che pure accadeva al solo accostare il dito sull'arto medesimo; intanto che, corrispondentemente al punto dolente poteva io anche bucare profondamente la pelle, senza produrre il benchè minimo dolore. La coincidenza adunque di questi opposti fenomeni, questo contrasto tra la insensibilità della cute e la sensibilità squisita dei muscoli e delle altre parti sottostanti, portaronmi, come io diceva, ad ammettere una aracnoite spinale, circoscritta alla regione cervicale, e forse anco alla metà sinistra di detta regione.

Intanto, o che la sopravvenienza del suaccennato dolore riportar si dovesse alla testè accennata condizione morbosa, o che fosse unicamente da ritenersi come un segno di una affezione reumatica, in ambedue le ipotesi, sembrommi trovare la convenienza ad un salasso, che infatti non mancai di eseguire nella mattina, amministrando inoltre, verso sera, 24 grani di gomma gutta in sei pillole, da darsene una ogni quattro ore, le quali procurarono abbondantissime evacuazioni alvine.

Duranti i giorni 10 e 11 marzo, il dolore continuava nell' istessa intensità, mantenendosi sempre circoscritto all' arto superiore; però, siccome osservava io non aver perduto l' ammalata, da questo lato, il movimento delle dita, una tal circostanza mi fe' rinunziare alla prima idea da me preconcetta della esistenza della aracnoite spinale. Gli 11, l' ammalata presentommi un fenomeno analogo a quello che io potei, presso a poco, veder costantemente unito alle affezioni della midolla o dei suoi inviluppi, cioè a dire, un senso di costringimento circo-

lare all' addome: così, la maggior parte dei malati dell' apparato spinale si lagnano come di una cintnra, o di una sbarra circolare, la quale ha sede in punti diversi, ora, cioè, al bacino, ora, alla regione ombellicale, ed in alcuni anco, alla regione epigastrica. Vero si è, che tale precisamente non era la sensazione accusataci dalla nostra ammalata, la quale diceva di provare come una sensazione di un basto che stringendola le angustiasse il respiro, per cui non poteva essa nè tossire, nè fare il più piccolo sforzo per emettere le materie fecali e per rendere le orine, che, a mala pena, e solo dopo una contrazione fortissima dei muscoli addominali, venivano espulse. Ora questa sensazione la consecutiva necroscopia. mostrò che la si doveva unicamente ripetere da una pleuritide.

Li 12 marzo, diminuzione notabile dei dolori nell'arto superiore sinistro. Per la prima volta, l'ammalata accusa altri dolori nell'arto inferiore dell' istesso lato, e così violenti, che le fanno emettere acute grida, in mezzo alle quali essa va esclamando di sembrarle che dei cani le rodano le gambe. Continua la difficoltà ad espellere le orine. Tosse catarrale, febbre, respirazione frequente. Tutti i quali fenomeni sopraggiunti dal dì 11 in poi mostrano evidentemente aver la loro provenienza dagli organi del respiro; nè ad acquistare più certa riprova di ciò oso io collocare l' ammalata col tronco eretto, onde esplorare la cavità toracica, perchè il suo stato, oltre ad essere sommamente grave, sembrami ormai privo di qualunque risorsa. — Escara considerevole al sacro. Nei giorni seguenti, persistono la febbre, la tosse e la molestia nel respiro; formasi l'inzuppamento polmonare; difficilissima si fa l'espettorazione, il polso diviene debole e sempre molto frequente: frattanto non osservasi alcun aumento nei fenomeni che tengono alla paralisi. L'ammalata muore asfissa, per colluvie catarrale nei bronchi, nella notte dal 19 al 20 marzo, nove

giorni dopo l' invasione degli sconcerti provenienti dalla cavità del petto.

Necroscopia. 1.° Esamino con molta attenzione il plesso brachiale del lato sinistro, nè vi so riscontrare alterazione di sorta. Trovo però la sorgente del dolore deltoideo in uno strato purulento, situato al di sotto del muscolo deltoide, tra detto muscolo e l' articolazione, o piuttosto nella sinoviale della articolazione supplementaria alla articolazione del braccio colla spalla; questo pus è aderente; l' articolazione scapulo-umerale è, d'altronde, perfettamente sana; finalmente, per non omettere diligenza alcuna nel mio esame, siccome aveasi impiegato il salasso, osservo anche lo stato delle vene, ma non vi so riscontrare traccia alcuna di malattia.

2.° Esisteva una pleuritide a sinistra, caratterizzata da un versamento sieroso e da una pseudo-membrana, di consistenza gelatinosa, areolare, verdastra, occupante la cavità della pleura. La pleuritide era estesa alla pleura diaframmatica, a tutta la superficie del lobo inferiore del polmone sinistro ed alla parte corrispondente della pleura parietale e mediastina. La pleura corrispondente al lobo superiore del polmone era libera d' infiammazione, eccettuato che sulla porzione inferiore della faccia esterna di questo lobo. Essendo state distaccate le false membrane addossate alla pleura, potemmo riscontrare sulla loro superficie che rimaneva aderente, delle grandi macchie di sangue, e sulla superficie della pleura divenuta libera, dai punti corrispondenti a dette macchie vedemmo scaturire delle gocciolette sanguigne. Del resto, il polmone era appianato, flaccido, e ciò soltanto in tutta quella sua porzione che era rimasta compressa dal versamento. Delle incisioni praticate su questo organo, ci procurarono lo sgorgo di una grandissima quantità di mucco opaco, il quale riempiva pure i canali bronchiali.

3.° *Midolla spinale.* Niuna innormalità nelle meningi che la rivestono, e di primo tratto, anche la stessa midolla sembrava sana e della consistenza naturale. Esaminata però più attentamente, non tardava io a riconoscere, anche a traverso la sua membrana propria, che essa avea subíto la degenerazione grigia, degenerazione la quale occupava, per un assai esteso tratto, l' intervallo che separa le radici anteriori dalle radici posteriori dei nervi.

Dispogliata la midolla dal suo nevrilemma proprio (tavola I, figg. 1 e 1'), mostravasi in tutta evidenza la notata degenerazione grigia sotto forma di tante macchie M, M M, più o meno considerevoli. Allora si avea pur luogo di osservare, come detta degenerazione occupasse diversi punti della circonferenza della midolla, e come la fosse molto più considerevole alla regione posteriore, tale che la si vede rappresentata dalla fig. 1', di quello che alla regione anteriore, come la figura 1 ne addimostra. Le colonne anteriori non presentavano che un picciol numero d' isole grigie, le quali intercettavano una parte soltanto delle fibre che costituiscono questi cordoni, mentre le colonne posteriori e laterali mostravansi profondamente attaccate dalla alterazione in discorso. Le radici anteriori e posteriori dei nervi spinali non avevano subíto alcuna rilevante atrofia. In quanto poi alla profondità di questa degenerazione grigia era essa, a seconda delle regioni, variabilissima. La sezione fig. 1", che fu fatta alla profondità indicata sulla fig. 1 da una linea punteggiata, mostra chiaramente, che detta degenerazione la quale avea attaccato i fascetti posteriori ed i laterali, non era punto superficiale, ma penetrava fino in prossimità del centro della midolla. Inoltre farò qui osservare che, relativamente alla degenerazione grigia, la linea mediana non avea servito punto ad essa di limite, nè tampoco bastavano a contenerla i solchi di separazione dei cordoni midollari, e che l' alterazione sembrava attaccare quasi

indifferentemente un gruppo più o meno considerevole di fascetti, presso a poco, come nei fuocolari apoplettici, sulla produzione dei quali la distinzione dei fascetti, fibre e laminette del cervello, sembra non avere che una importanza molto secondaria.

La stessa degenerazione grigia mostravasi su molti punti della protuberanza anulare, quivi pure disposta a macchie M, M, di una certa profondità, e tra le quali una rimaneva vicina al quinto pajo dei nervi.

Di molto interesse è lo studio del tessuto di questa degenerazione grigia, che sebbene apparentemente sotto l'aspetto di macchie superficiali, estendesi, in sostanza, a non picciola profondità, rimanendosi, nei punti ad essa corrispondenti, completamente distrutta la sostanza bianca. Può dirsi intanto, che questo tessuto morboso è molto più compatto di quello della midolla stessa, la quale esso rimpiazza esattamente, come se fosse destinato a riempirne i vuoti senza offrire però la disposizione lineare; quindi, che non havvi altro tessuto morboso, col quale esso sia comparabile.

Riflessioni. Sulla etiologia delle malattie della spinal midolla un gran numero di fatti da me osservati portavami a stabilire, che nella massima parte dei casi, dette malattie riconoscono per principio il sudore soppresso, e più spesso ancora la soppressione della traspirazione insensibile. Alla prima causa tengon dietro ordinariamente le reumatalgie articolari acute e le infiammazioni di tutte quelle parti che han superficie perspirabile, per cui facilmente le pleuritidi, le pneumonitidi, ec; la seconda causa, cioè, la soppressione della traspirazione insensibile e nella quale si comprendono lo abitare, per esempio, in luoghi umidi, il dormire in prossimità di una muraglia recentemente costrutta, spiega più specialmente i suoi effetti 1.° sui nervi capillari cutanei o muscolari, dal che

le paralisi o le nevralgie cutanee, le paralisi muscolari estese o a tutti i muscoli o ad alcuni soltanto degli arti; 2.° sui grossi tronchi nervosi, dal che una lesione paralitica o dolorosa delle parti alle quali questi nervi si distribuiscono; 3.° finalmente, sulla stessa midolla spinale, per cui ne consegue la paraplegia.

Che tornando al caso di che più sopra dava la descrizione, avvertirò, come essendo già prevenuto sul valore di un sintoma, che costantemente potei riscontrare nei paraplegici, dir voglio del senso *di sbarra o cintura*, che io chiamo senso *di sbarra o cintura paraplegica*, non mi avvenne il prestare sufficiente attenzione al deposto medesimo della ammalata, la quale accusavami non il detto senso di sbarra o di cintura, ma piuttosto quello che le avrebbe cagionato un busto cinto validamente attorno all' addome ed alla base del torace, per cui non apprezzando convenientemente la differenza di queste due sensazioni, non ebbi io l' ultima come un segno di pleuritide, alla quale, d' altronde, doveasi questa unicamente riportare; e tanto più mi avvenne tale inavvertenza, perchè a caratterizzare la pleuritide non poteva io impiegare l' ascoltazione e la percussione del petto, impraticabili nello stato di molta gravezza in che si trovava l' ammalata.

Ed in quanto al mio sospetto dello sviluppo di una arecnoite spinale, dietro la coincidenza dei dolori intensissimi prodotti dai muovimenti o dalla pressione dei muscoli colla insensibilità quasi completa della pelle, la circostanza commemorativa di una anestesia anteriore alla invasione del dolore, toglieva molta importanza alla notata coincidenza morbosa, come significativa della supposta flogosi, intanto che la marcata circoscrizione del dolore stava ad escluderla completamente.

Ma quale era il morboso processo, a cui riportare la degenerazione grigia della midolla? certo non era que-

sto un fuocolare apoplettico, poichè niun vestigio di cicatrice presentavasi entro il detto tessuto grigio, ed in questa esclusiva doveasi forse ritenere questo tessuto come uno dei numerosi effetti, od una remota resultanza di un processo di flogosi?

Il fatto di che qui sotto terrò parola e che io assiduamente studiai al solo oggetto di conoscere la genesi di così fatta speciale degenerazione, potrà gettare una qualche luce su tal questione di anatomia patologica.

Quanto poi agli effetti della degenerazione grigia della midolla sul senso e sul moto, stanno essi pure, nel caso testè narrato, a confermare la dottrina moderna delle funzioni delle colonne e radici del senso e di quelle del moto; infatti, mentre la lesione del senso era quivi molto più marcatamente pronunziata di quello fosse la lesione del moto (*), aveasi corrispondentemente l'alterazione dei cordoni posteriori e laterali della midolla molto più estesa e più profonda di quella dei cordoni anteriori.

Nel caso di degenerazione grigia della midolla che io passo a narrare, avrassi anco ciò di rimarchevole, che questa alterazione rimontava alla prima infanzia.

Atrofia completa di un arto inferiore fino dalla prima infanzia. — Degenerazione grigia della midolla. — Morte consecutiva ad un cancro uterino.

La Luisa Bonin, di 54 anni, entra alla Salpêtrière per un cancro uterino. Era essa mancante dei mestrui fino dagli anni 51, dalla quale epoca molestavala permanentemente un flusso bianco non congiunto a dolore, e accompagnato, a quando a quando, da perdite di sangue. Attualmente l'ammalata non si lagna di alcun dolore; esiste notabile deperimento di macchina, ma senza

(*) Vedete la saggia discussione avvenuta in seno della Accademia reale di medicina su tale argomento. (Bulletin de l'Academie royale de medecine. Tom. III pag. 691.)

color giallo-pagliato della cute. — Riscontro col tatto che la vagina è ripiena di vegetazioni, le quali non permettono di giungere col dito fino al muso di tinca.

Intanto, continuando nel mio esame clinico, mi accorgo, che l' arto inferiore sinistro è completamente atrofizzato, flaccido, come se fosse un corpo inerte appeso al tronco ed affatto inutile per la progressione. L' atrofia non solo alla circonferenza ma è pure estesa alla lunghezza dell' arto, la quale è minore di 7 in 8 pollici di quello fosse nell' arto opposto. L' ammalata cammina sostenendosi con una sola stampella, e ciò anche con molto soffrire dell'arto inferiore destro, il quale mostra già una marcata tendenza al piede torto, oltre a presentare uno sviluppo ed una forza minori di quello ordinariamente si osservi negl' individui che hanno un solo arto inferiore disponibile. Gli arti superiori adempiono perfettamente alle loro funzioni sensitive e motrici. L' ammalata, cucitrice di mestiere, può dedicarsi liberamente ai lavori d' ago, nei quali d' altronde è capacissima. Integra la intelligenza. Avendo io mancato di prender registro in scritto qual fosse nel tempo pregresso, lo stato preciso in che trovavasi l'arto paralizzato, quanto alla sua facoltà sensitiva, tutti i giovani studenti che mi seguivano abitualmente alla clinica, mi affermarono, aver sentito dire dalla ammalata medesima, che ella non avea mai goduto in codesto arto nè del senso nè del moto, ciò che pur confermavasi dai parenti stessi della Bonin.

Rimasta stazionaria la malattia dell' utero dagli 11 agosto fino ai 13 settembre, a questa epoca si manifestano, senza causa apprezzabile, una febbre intensissima con secchezza e ruvidezza della lingua, diarrea, e alterazione profonda della fisionomia, che mi fan sospettare della cangrena delle parti attaccate dal cancro. Nei giorni seguenti, la faccia si fa anco più decomposta; polso piccolo; angoscia, senso di soffocazione; deperimento di

forze; stiragliamento allo stomaco. Morte nel quinto giorno dalla invasione degli ultimi gravi sconcerti.

Sezione del cadavere. Nel bacino trovo un sacco cangrenoso, formato a spese di tutte le parti degenerate, le quali venivano costituite dai due terzi superiori della parete posteriore della vagina, da tutta la parete anteriore di questo organo e dal muso di tinca, non compresi il corpo, il collo dell'utero e l'intestino retto, i quali si erano conservati in stato normale; cosicchè poteva dirsi, che la degenerazione erasi estesa dalla parete anteriore della vagina alla vessica, la quale vedeasi come rientrata sopra a se stessa, mentre dal suo basso fondo si vedevano sorgere delle vegetazioni. Tutti gli altri organi addominali erano sani.

Dissezione dell' arto inferiore atrofizzato. Tutti i muscoli avean subìto la trasformazione grassosa, nonostante si mantenessero ben distinti, provvisti delle loro vaginali, e colle loro diverse disposizioni fascicolate benissimo conservate. In alcuni di detti muscoli riscontravansi alcuni fascetti fibrosi, i quali aveano conservato il loro color rosso, colore che faceva marcato contrasto coll' aspetto della rimanente massa muscolare, e ciò segnatamente nei muscoli gluzj che presentavano quattro di detti fascetti rossi, e nel soleare, che ne presentava due.

L' arto inferiore non atrofizzato avea subìto la degenerazione grassosa soltanto nei muscoli della regione posteriore della coscia, ossia nei muscoli semi-tendinoso, semimembranoso e bicipite. Tutti gli altri muscoli erano sani, ma in generale, l'arto non presentava, sia nel suo scheletro come nelle masse muscolari, lo sviluppo che avrebbesi potuto riscontrare in qualunque altro individuo, e tanto meno quello che avrebbe dovuto osservarsi in un individuo, a cui, come a questo, un solo arto serviva come di una colonna a sostenere la macchina intiera.

La colonna vertebrale aveva subìto marcatissima deviazione corrispondentemente alla regione dorso-lombare,

riscontrandosi ivi un incurvamento colla concavità volta a sinistra, cioè a dire, dal lato dell' arto atrofizzato. E questa deviazione era la sola che in tutto il tratto di detta colonna vertebrale si osservasse, ed era a ritenersi come una conseguenza della atrofia.

La midolla era perfettamente sana fino a tre pollici e mezzo circa al di sopra della sua estremità inferiore, nel qual tratto aveva questo organo subìto una atrofia rimarchevole, presentando ivi, oltre a ciò, una compattezza maggiore assai dell' ordinario ed un aspetto di un color grigio pronunziatissimo.

Corrispondentemente a detta alterazione, i solchi mediani, sembrava, fossero affatto scomparsi, e la midolla trasformata in un tessuto grigio, omogeneo, indurito; quindi, la degenerazione grigia era marcatamente più visibile a sinistra, cioè a dire, dal lato della atrofia, di quello fosse a destra.

Niuna diminuzione di volume offrivano i nervi provenienti dal tratto della midolla corrispondente alla descritta alterazione.

Alla regione dorsale, ossia in corrispondenza della seconda e terza vertebra di detta regione, la midolla sembrava, al primo colpo d'occhio, in perfetto stato d'integrità; ma nel divaricare che io feci le sue due metà, spogliate del nevrilemma, riconobbi che i cordoni midollari occupanti il solco mediano posteriore, avevano subìto la degenerazione grigia, e che erano quivi rimasti insieme confusi, nel modo istesso che si osservava nella parte inferiore della midolla.

Protuberanza anulare. Vedevansi in diversi punti di essa, quattro o cinque isole grigie, affatto simili a quelle rese dalla fig. I di questa tavola.

Processo conico della midolla allungata. Leggiera diminuzione di volume della piramide anteriore sinistra, *lato paralizzato*) e piccole isole grigie al di sopra e al di sotto del corpo olivare dell' istesso lato.

Tubercoli quadrigemelli. Un' isola o macchia grigia occupante il tubercolo quadrigemello posteriore sinistro e lo spazio che lo separa dal tubercolo quadrigemello posteriore destro.

Alcune isole o macchie grigie sul talamo ottico sinistro; due isole o macchie grigie sulla faccia inferiore del corpo calloso.

Tutte le quali isole o macchie si estendono ad una rilevante profondità.

Riflessioni. Più volte feci osservare nel corso di questa opera, allorchè mi occupava del cancro: 1.° che in moltissimi casi, questa degenerazione invade primitivamente la vagina, nella quale, sembra manifestare la sua morbosa affinità per la parete anteriore, a preferenza della parete posteriore; 2.° che uno degli esiti i più frequenti ed i più rapidamente funesti del cancro uterino e vaginale, si è la cangrena, esito che egli è quasi sempre possibile il diagnosticare dai fenomeni generali che lo accompagnano. Ora, dietro il caso testè citato, a tali osservazioni aggiungerò l' altra puranco della coincidenza del cancro vaginale colla atrofia della parte inferiore della midolla, fatto importantissimo perchè idoneo a provare la non necessaria influenza del sistema nervoso sulla produzione del cancro.

Relativamente alla degenerazione grigia della midolla, il caso che comprendemmo in questo articolo dar potrebbe campo alle seguenti conghietture: 1.° se la degenerazione di che si tratta, può aver suo sviluppo nella prima infanzia, deve essa discendere da una lesione compatibile tanto con quella età, come coll' età adulta; ma di qual natura è codesta lesione? e può egli ammettersi la degenerazione grigia come una degenerazione primitiva?

2.° Non solamente la midolla spinale, ma la protuberanza puranco, i talami ottici, i tubercoli quadrigemelli, il

corpo calloso sono suscettibili della degenerazione grigia, la quale però non mi si è ancora presentata negli emisferi propriamente detti.

3.° L'alterazione estesa tanto alla metà destra, come alla metà sinistra della midolla, aveami, di primo tratto, imbarazzato, perchè mal collegavasi colla atrofia di un solo arto inferiore, nonostante che la lesione fosse più pronunziata a sinistra che a destra; ma dietro più mature considerazioni, cotal circostanza mi si rendeva pienamente conciliabile collo essere l'arto inferiore destro, quantunque incomparabilmente più sviluppato dell'arto inferiore sinistro, non punto nello stato normale, perchè attaccato da marcata atrofia e da un grado notabile di debolezza, come, da un lato, manifestamente appariva per l'anatomia delle parti, ossia, per la esistenza del piede torto e per la degenerazione grassosa dei muscoli, e dall'altro, per la difficoltà che l'ammalata provava nel camminare sostenuta da una stampella.

4.° L'atrofia egualmente estesa tanto alla lunghezza e grossezza di un arto paralizzato, è un fatto già ricordato da ben molti pratici. Nel caso nostro però trovasi necessaria una distinzione su tal soggetto. In generale, un membro paralizzato non si raccorcia, ma ove sia questo attaccato da paralisi completa ad un periodo poco avanzato del suo normale sviluppo, le sue proporzioni, senza rimanere completamente stazionarie, (ciò che io non ho mai osservato) saranno però infinitamente minori dell'altro arto, che non è preso da paralisi: così, un arto paralizzato nella prima infanzia non vedrassi mai, anche dopo molto tempo, sorpassare col suo sviluppo il volume e la lunghezza di un arto di un fanciullo di sette in otto anni; ed in questi casi, tra i quali vuole essere collocato il caso testè narrato, insieme colla atrofia può dirsi unito l'arresto di sviluppo.

Fig. 2

La fig. 2 rappresenta la midolla spinale ristretta e come strozzata in forza di una compressione su di essa esercitata da del pus concreto, proveniente da carie delle vertebre. Provvista della sua consistenza normale, detta midolla non offriva alcuna alterazione nel suo tessuto, e solo vedeasi affatto mancante della sostanza grigia nel punto corrispondente allo strozzamento.

Ecco l' istoria della ammalata a cui apparteneva il pezzo patologico.

Paraplegia per compressione, consecutiva alla carie delle ultime vertebre cervicali ed alle prime dorsali. — La paralisi determinasi istantaneamente dopo lo sviluppo di una sensazione di dolore alle spalle. — Peritonite tubercolosa.

Ai 23 novembre 1840 la Vogel, di 56 anni, di un abito di corpo estremamente emaciato, vien trasportata allo spedale della Carità, e collocata nella Sala S. Giuseppe N.° 20. Trovasi ella nello stato seguente:

Paraplegia completa del senso e del moto. — Di nazione tedesca e non intendendo punto il francese, l'ammalata non dà risposta alcuna alle domande che io le indirizzo, per cui mi riesce impossibile stabilire il limite superiore della paralisi. Intanto riscontro: addome sensibile alla pressione, ritensione d' orina.

Dal figlio della ammalata mi vengono somministrati i seguenti commemorativi. Un anno addietro, dolori alle spalle ed ai reni, i quali erano di tale e tanta intensità, che ritennero in letto la Vogel pel corso di tre mesi, dal decembre, cioè, del 1839, fino all'aprile del 1840, alla quale epoca essendo questi scomparsi, erano poi nuovamente tornati a molestarla sei settimane addietro, abbenchè non

le impedissero di darsi alle sue ordinarie abitudini di vita: questi dolori, che non avevano mai attaccato gli arti, eransi affatto dissipati otto giorni avanti a che l'ammalata si portasse allo spedale, ossia, verso il 15 novembre; ma al disparire di quelli, era sopraggiunta una paralisi, la quale, nel corso di poche ore, passò dai piedi alle gambe, per attaccare poi la totalità degli arti inferiori. Questa paraplegia che attualmente esiste, non va unita nè a dolori, nè a crampi. Il figlio della Vogel mi dice, che essa accusa negli arti compromessi un senso come di bruciatura; che, relativamente ai dolori addominali, aveano questi preceduto quelli della colonna vertebrale, e che, allorquando i dolori dell' addome erano scomparsi, non avevano tardato a manifestarsi quelli delle spalle, quasi fossero questi la conseguenza dei primi.

Esame della colonna vertebrale. — Dolore sotto la pressione corrispondentemente alle ultime vertebre cervicali ed alle prime dorsali, ove però non riscontrasi alcun rilievo, nè alcuna manifesta deviazione. Tuttavia credo dover diagnosticare *una compressione della midolla spinale*, credo poi che la causa comprimente debba agire con molta violenza, giungendo essa ad intercettare quasi completamente l' azione della midolla, come veniva pienamente confermato dalla assoluta mancanza di dolore negli arti paralizzati. D'altronde, il modo istantaneo col quale erasi presentata la paralisi, e i dolori dorsali, che aveano preesistito, militavano in favore della idea di uno spostamento delle vertebre, consecutivo ad una alterazione di queste ossa.

Quanto poi al dolore addominale, che, di primo tratto, mi era avvenuto di considerare come il resultato della distensione della vessica, la sua diffusione a tutti i punti dell' addome, la turgescenza timpanica di questa cavità, lo rendono un segno bastantemente chiaro della peritonite cronica.

In questo stato di cose, prescrivo immediatamente un salasso dal braccio, delle ventose scarificate lungo la colonna vertebrale, un vessicatorio della lunghezza di sei pollici sulla regione dorsale. Nei giorni seguenti, al vessicatorio sostituisco un cauterio da ciascun lato della regione cervicale, presso al cominciare della sottostante regione dorsale. Aveva io, di principio, prescritto un elettuario purgativo, da cui tosto credei dovere astenermi, avendo inteso che l' ammalata era anco afflitta da diarrea.

Ma dal momento del suo ingresso nello spedale, ossia nel novembre, fino a quello della sua morte, avvenuta nel decembre, la Vogel non presentò alcun miglioramento nella paralisi: formaronsi, grado a grado, delle escare al sacro ed ai trocanteri; quindi, sopraggiunse il flusso dissenterico coi premiti all' ano, ed alla ritensione d' orina che esisteva in principio e che avea reso necessario il cateterismo, subentrò l' incontinenza di questo liquido. L' ammalata cessò di vivere, sfinita dalle escare e dalla diarrea.

Sezione del cadavere. — Aperta la colonna vertebrale nel modo ordinario, cioè, separando ed asportando gli archi posteriori delle vertebre, una certa quantità di pus vischioso e aderente mostrossi attorno la dura-madre, corrispondentemente alle ultime vertebre cervicali ed alle prime dorsali: questo pus vedeasi avere sua origine da un fuocolare, compreso tra la faccia posteriore delle vertebre ed il ligamento vertebrale comune posteriore; nel fondo di questo fuocolare si sentivano col tatto le ossa rimaste a nudo, e scorgevasi pure che molte vertebre cervicali erano suscettibili di molta mobilità. Potei, inoltre mettere in chiaro, che la colonna vertebrale era, da questa parte, angolosa, e che una specie come di colpo d'asce indicava la separazione e lo spostamento delle vertebre. Avendo allora fatto rivoltare il cadavere, e tolti i visce-

ri toracici e addominali, riconobbi sul davanti della colonna vertebrale, tra il corpo delle vertebre ed il ligamento vertebrale comune anteriore, un altro fuocolare più considerevole del precedente, esteso in altezza tra le due ultime vertebre cervicali e le tre prime dorsali.

Tra questo fuocolare anteriore o superficiale ed il fuocolare profondo esisteva una comunicazione, la quale formavasi in due maniere: 1. per i fori di conjugazione delle vertebre, 2.° nell' intervallo dei corpi delle vertebre, corrispondentemente ai due dischi intervertebrali, rimasti distrutti: la vertebra intermedia a questi due dischi mostravasi egualmente consumata in tutte le sue facce.

I corpi delle vertebre erano alterati in tutti i punti corrispondenti ai fuocolari purulenti, la quale alterazione, dove la si mostrava superficiale, dove profonda; dei frammenti ossei, che altro non erano che i frantumi del corpo delle vertebre, compenetravano gli strati purulenti che avvolgevansi attorno le vertebre stesse.

Per meglio studiare lo stato della colonna vertebrale, la feci dividere con dei tratti di sega verticali, ed allora potei scorgere, che le vertebre attaccate da carie presentavano due parti ben distinte: 1.° cioè, una parte infiltrata di pus semi-concreto, 2.° un' altra parte trasformata in tessuto compatto.

La porzione infiltrata di pus offriva tutte le possibili varietà dell'infiltramento di questa specie: nella parte più profonda erano delle cellule ripiene di pus concreto, intimamente aderente alle loro pareti, la spessezza e la resistenza delle quali riscontravansi, presso a poco, nello stato normale; un poco più superficialmente, le pareti di queste cellule infiltrate di pus, erano fragili, sottili, a metà consumate, e sempre più alla superficie, dette cellule mostravansi ridotte in frammenti irregolari, alcuni dei quali liberi e mescolati al pus, altri rimasti

sempre adesi. Tutta la porzione del corpo delle vertebre che avea scampato all' infiltramento, era trasformata in un tessuto compatto.

Addome. Peritonite tubercolosa. Veniva questa caratterizzata da delle aderenze cellulose sottilissime di tutti i visceri tra loro e colle pareti addominali, da delle granulazioni tubercolose del volume di un grosso pisello, disseminate sulla superficie degli intestini, da delle masse tubercolose amorfe, deposte qua e là tra le circonvoluzioni intestinali, delle quali masse tubercolose le più grosse riscontravansi nel bacino, ed ivi pure si mostravano le adesioni le più consistenti. In quanto alle granulazioni tubercolose intestinali che, di primo tratto, malagevole sembrava il determinare se avessero loro sede sulla superficie libera degl' intestini, o, sivvero, sulla lamina peritoneale che gli ricopre, potei riconoscere, dopo accurato esame, che esse occupavano la prima sede piuttosto che la seconda. Le masse tubercolose poi si mostravano patentemente basate entro la grossezza delle aderenze.

Tra le altre granulazioni tubercolose, quelle sviluppate entro le aderenze intime che univano il fegato al diaframma, erano così profondamente impiantate in dette aderenze, che, di primo tratto, sembravano ingenerate nella sostanza stessa del fegato, mentre poi scorgevasi chiaro, che corrispondentemente ad esse, questo viscere non era da quelle compenetrato, ma soltanto, rimasto compresso nella sua superficie.

Polmoni. Il polmone destro era adeso. In ambedue questi visceri non esistevano tubercoli propriamente detti, e solo, previa una più minuziosa osservazione, potei riscontrarvi alcune granulazioni nere e dure, le quali ritenni come dei tubercoli di guarigione. La superficie interna dello stomaco presentava dei punti neri o melanici, che altro non erano se non che delle erosioni ricoperte da uno strato di sangue nero; delle quali erosioni alcune erano

piccolissime, altre della estensione di una moneta di dieci soldi. — Il grosso intestino mostrava essere stato sede di una flogosi cronica intensissima, come suole osservarsi nella dissenteria.

Riflessioni. — Le principali lesioni adunque somministrateci, in questo caso, dalla necroscopia, erano la peritonite cronica tubercolosa, la carie delle vertebre, la compressione della midolla, la infiammazione cronica della muccosa del grosso intestino; e questa successione patogenica rendeasi anco più probabile, perchè sanzionata dall' esatto rapporto con essa dei sintomi osservati durante la vita della ammalata.

Può dirsi infatti che la peritonite cronica avesse preceduto le altre morbose condizioni, perchè l'ammalata accusava dei dolori addominali, avanti gli sconcerti provenienti dalla colonna vertebrale. — Quindi, i dolori alle spalle erano dolori spinali e sembravano essere stati contemporanei al determinarsi della carie. Quanto al rapporto tra la peritonite tubercolosa e la carie della vertebre, essendo la carie non altro che la suppurazione delle ossa, sembrami non affatto improbabile, che ambedue queste lesioni fossero a considerarsi tra loro direttamente legate.

Nella descrizione minuziosa che io dava delle vertebre malate, non so se dir potrebbersi compresi tutti i caratteri della tubercolizzazione; quanto a me non saprei vedere in detta alterazione che del pus concreto infiltrato, mentre la marcata compattezza della porzione di vertebre rimasta libera dalla suppurazione, mi si appresenta come il resultato di una ipertrofia, necessariamente consecutiva ad un processo irritativo, situato nelle parti limitrofe.

Relativamente alla istantaneità della paralisi, non meno che, ai caratteri speciali di essa, spiegasi la prima

per lo spostamento delle vertebre, mentre i secondi han la cagione loro nella forte compressione, a cui la midolla era andata soggetta.

Negli altri fatti da me raccolti sulla compressione della midolla, non mi avvenne mai di osservare, come in questo, che la sostanza grigia mancasse affatto corrispondentemente al punto compresso. Nel caso da me qui riferito, sembra che la compressione abbia respinto detta sostanza grigia, sia al di sotto, sia al di sopra di sè, o sivvero, ne abbia determinato l' assorbimento.

Nella fig. 4 si ha un altro esempio di compressione della midolla per carie delle vertebre, nel quale, tanto pei sintomi indotti dalla compressione stessa, come per l' andamento della malattia, troverassi esistere notabile differenza col caso testè narrato.

Malattia della colonna vertebrale. — Compressione della midolla. — Morte avvenuta in seguito dell'apertura nella cavità della pleura del fuocolare purulento che circondava le vertebre cariate.

Leroy, di 35 anni, sarto, imbarcasi per New York, per ivi trovar fortuna. Durante la traversata, avverte un dolore ai reni. Arrivato a New York, volendosi dedicare al suo mestiero, gli riesce impossibile il tenersi colle gambe incrociate e colla testa abbassata, come si richiede nell' attitudine del sarto: dopo non molto, anche l' ambulazione gli si rende penosa, per cui, al termine di tre mesi, ei si risolve a tornarsene a Parigi. Per tutto il viaggio, non potè egli mai tenersi nella situazione eretta e ciò per la facilità colla quale il moto del bastimento faceagli perdere l' equilibrio, per cui convenneli rimanersi costantemente assiso o giacente.

Tornato alla patria, gli 7 agosto 1839, fu egli in grado di camminare per le strade, non meno che di fare

anco delle lunghe gite. Ma, tutto di un tempo, nel corso di due soli giorni, mancarongli tutte le forze, ed entrato nello spedale della Carità, potè, ciò nonostante, sostenersi e camminare penosamente, duranti i due primi giorni, passati i quali, non gli fu più possibile di fare un passo.

Ecco lo stato nel quale trovavasi questo malato, li 24 gennajo 1840, epoca nella quale fui io chiamato al servizio medico nello spedale della Carità.

Deviazione considerevole della colonna vertebrale pel tratto di cinque o sei vertebre, in corrispondenza della regione dorsale.

Paralisi del senso degli arti inferiori estesa fino all' ombelico. Questa paralisi è completa al pizzicottare della cute, alle bucature, e solo due mezzi di stimolo vengono avvertiti, cioè, il freddo ed il caldo, tra i quali due il freddo soprattutto.

Ma se di fronte alla completa insensibilità sotto gli stimoli della prima specie si ha negli arti paralizzati la percezione di altri stimoli speciali, l'azione di questi però si limita solo a determinare nelle parti compromesse delle scosse istantanee e fugaci, senza che il malato abbia di tali movimenti la benchè minima coscienza; vede egli infatti agitarsi le sue estremità, ma se non vi volgesse lo sguardo, tali movimenti passerebbero per esso inavvertiti, non meno che l'azione degli stimoli che li provocarono.

Il malato sente il bisogno d' orinare, ma non può soddisfarlo volontariamente; le orine vengono espulse senza l' intervento della volontà e ad intervalli più o meno regolari, per cui può dirsi, che la loro espulsione effettuasi unicamente per la contrazione della vessica.

Miotilità. Gli arti inferiori sono costantemente flessi ed irrigiditi, ed i muscoli flessori veggonsi, a quando a quando, contrarsi spasmodicamente e con tal violenza, da

portare i talloni a contatto della regione dei gluzj; le quali contrazioni, o crampi che, sul primo, riescivano al malato dolorosissimi, effettuansi ora senza dolore di sorta.

La volontà resta affatto estranea a così fatti energici movimenti, nè tampoco la si presta ad eseguirne dei più leggieri; invano chiedo al malato che egli raccolga tutte le sue forze per muovere almeno il dito grosso del piede.

Due moxa esistevano alla regione lombare, nonostante che la deviazione spinale risiedesse alla regione del dorso. Ciò facea supporre o che l' applicazione dei moxa era stata anteriore alla deviazione, o che, sul principio, il malato avea accusato dei dolori alla regione lombare, seppure non dovesse una tal circostanza riportarsi alla pratica, d'altronde assai generale, di scegliere detta regione a preferenza delle altre, nel trattamento della paraplegia.

Prescrizioni curative: due moxa, ognuno dei quali da ciascun lato del punto ove esisteva la deviazione.

Stato stazionario fino al 20 marzo. A codesta epoca gli arti inferiori si tengono continuamente flessi ed a tal grado, che i talloni sono a contatto delle natiche. Manifestansi delle ulcerazioni nei tre punti principali sui quali gravita il peso del corpo nella posizione orizzontale, cioè, sul coccige, ed ai trocanteri.

Li 20 marzo, dopo la mia visita, febbre intensa, dolori violentissimi nell' arto superiore sinistro, i quali si fan permanenti e si esacerbano grandemente nei movimenti.

Li 21: respiro fitto e dolore al torace sinistro, che mi fan supporre una pleuritide, la quale vien pure confermata dalla mancante risuonanza in detta cavità.

Li 23 e 24, delirio, grandissima frequenza di polso, morte nella consecutiva notte.

Sezione del cadavere. Anteriormente alla colonna ver-

tebrale, fuocolare purulento sommamente esteso e costituito in forma di un tumore oblongo cilindroide, circondante la colonna vertebrale e comunicante con una cavità purulenta, situata tra il polmone e le coste del lato sinistro. Questa pleuritide purulenta non occupava, che in parte, la cavità della pleura, perchè delle aderenze anteriori servivano di limite al versamento. Cinque o sei vertebre dorsali avevano subìto, a diversi gradi, l'alterazione a cui si dà il nome di carie.

Aperto il canal vertebrale, vi riscontrammo una sostanza purulenta concreta (materia tubercolosa degli autori) M T, M T, fig. 3, la quale circondava la duramadre, aderendovi strettamente. Corrispondentemente a questa raccolta di pus la midolla mostravasi compressa, ma senza aver subìto alcun ristringimento, il quale però non mancava di osservarsi come resultato di una valida compressione, alquanto più in basso nel punto R, ove esisteva uno spostamento considerevole di una vertebra in senso laterale ed antero-posteriore.

L' aracnoite spinale si mostrava per molte lamine cartilaginee L C A, C A, levigate sulla loro faccia esterna, aderenti alla membrana aracnoide, rugose sulla loro faccia interna che era libera. Queste lamine raramente si riscontrano sulla spinal midolla dei soggetti giovani, mentre sono frequentissime nei vecchi.

Riflessioni. I sintomi offerti dal malato, di cui ho qui sopra tracciato l'istoria, costituiscono un tipo dell'apparato fenomenologico resultante dalla compressione, senza disorganizzazione della spinal midolla. La qual compressione quando sia estesa a tutta quanta la sostanza dell'organo, va egualmente ad attaccare tanto il senso quanto il moto, sia pure che la causa comprimente agisca direttamente sui fascetti anteriori, cioè a dire, dall' avanti all' indietro, sia sui fascetti posteriori, cioè, dall' indietro in avanti. Relativamente alla sensibilità cutanea, è questa

pel patologo un oggetto di studio di moltissima importanza.

Questa sensibilità osservasi talora mancare uniformemente, talora, non essere deficiente se non che in alcune parti; mi avvenne infatti di osservare un paraplegico, nel quale, mentre la cute delle gambe era notabilmente sensibile al pizzicottare od alla bucatura, quella delle cosce non riteneva alcuna sensibilità. Frequenti volte, la percezione delle impressioni si fa con molta tardezza, avvenendo, che solo dopo 15, 20, ed anco 30 minuti secondi, il malato percepisca l' impressione di uno stimolo applicato sulla sua cute.

Talvolta, perchè una impressione si faccia apprezzabile, uopo è rinnovarla: così, mentre un malato non avvertirà una sola bucatura, prolungata anche per qualche tempo, diverrà sensibilissimo a tre, quattro e più bucature, praticate consecutivamente una sopra l' altra.

La perdita del senso non è la stessa sotto tutti i modi di stimolo. Vi han dei malati che non avvertono le più forti bucature, in tanto che riesce loro sensibilissimo un leggiero solletico fatto colla barba di una penna, il quale, specialmente sulla pianta dei piedi, conserva lungamente la sua azione. Tra tutti i modi, però, di sensibilità tattile, quello che resiste più degli altri alle cause di compressione della midolla, si è l' accumulo e la sottrazione del calorico; basta infatti di accostare alla pelle delle cosce di alcuni ammalati completamente insensibili a qualunque sorta di stimolo, quei vasi di stagno che, negli spedali, servono a contenere le tisane, perchè risveglisi alla parte una sensazione vivissima e talvolta anco dolorosa, la quale però, nella maggior parte dei casi, più che dall' accumulo si ottiene dalla sottrazione del calorico. E tanto io credo fondata questa speciale osservazione sul modo di contenersi della sensibilità negli affetti di spinal midolla, che l' assenza di qualunque per-

cezione sia di freddo come di caldo, sta per me come una prova perentoria della abolizione completa della sensibilità.

La sensibilità tattile può essere abolita in totalità o in parte, ed intanto ponno i malati di spinal midolla risentire negli arti delle impressioni interne violentissime, tra le quali sono le più comuni quelle di freddo e di calore: ora, infatti, questi ammalati si sentono esclamare, che i loro arti paralizzati sono circondati di ghiaccio, o che del ghiaccio trovasi interposto tra la cute e la carne, per cui a togliere sì molesta sensazione uopo è avviluppare gli arti di flenella, di ovatta, di sacchetti di sabbia calda e di tela ingommata; ora, al contrario, essi dicono, che del piombo fuso scorre loro nelle vene, non trovando a tal sensazione altro sollievo che quello di esporre all' aria le membra affette. Oltre queste due sensazioni che sono le principali, ve ne han pure altre, di cui si lagnano i paraplegici: nella Sala S. Ferdinando N.° 2 esiste attualmente una donna, la quale dice sembrarle che i suoi arti inferiori, già presi da paralisi, sieno come sostenuti in aria senza appoggio di sorta. Alcune volte queste speciali sensazioni consistono in degli spasmi dolorosi, spesso, in un formicolio più o meno incomodo con delle punture che costringono i malati a cangiare continuamente di posto; e questo formicolio è la lesione di sensibilità la più comune, quella che precede tutti gli altri fenomeni di paralisi, e che non scomparisce completamente, se non se quando la sensibilità tattile è quasi intieramente abolita (*).

Talvolta, dolori violentissimi si sviluppano negli arti paralizzati, congiuntamente a delle contrazioni spasmodiche con delle scosse, od anche senza di queste.

(*) *Physiologie du systeme nerveux*, par J. Muller. Paris 1840, tome I, page. 346.

Nè mancano pure i casi, nei quali si ha il fenomeno, di che non ha guari feci parola, la sensazione, cioè, *di costringimento o di sbarra*, che gli ammalati provano, ora, nelle articolazioni del ginocchio, ora, in quelle dei piedi, alle anche, attorno al bacino, od alla base del torace, all' ombellico ec. La qual sensazione, quando occupa la base del torace, si unisce quasi sempre ad una molestia nel respiro, che può crescer tanto di forza, da minacciare anco la soffocazione.

Vi han dei casi di paraplegia, nei quali, mentre che si ha completa abolizione della sensibilità tattile gli stimoli esteriori ponno indurre negli arti paralizzati delle scosse più o meno violente, che passano affatto inavvertite dal malato. Questo fatto, che è della più alta importanza, lo si osserva ripetersi frequentemente nei paraplegici, tra i quali ve ne hanno pure che restano affatto insensibili al solleticare che loro si faccia la pianta dei piedi, intanto che questo mezzo di stimolo determina, ora, dei movimenti istantanei più o meno energici, ora un movimento leggiero delle dita, altra volta, una semplice contrazione fibrillare dei muscoli, o di tutto un muscolo o di qualche fascetto muscolare della gamba o della coscia, senza alcun movimento apprezzabile. I quali moti anormali nell' apparato locomotore giammai, a quello ne penso, sarebbero da ritenersi quali prove della esistenza della sensibilità propriamente detta, poichè, insieme con questi non vi ha nel malato percezione alcuna di contatto, e quasi potrebbero dirsi come una corrente elettrica che traversasse inavvertita dal malato per entro le sue estremità. Ciò che testè diceva riguardo al solleticare della pianta dei piedi può, del pari, applicarsi alla bucatura, al pizzicottare della pelle, al freddo, al caldo, a tutti i modi, infine, di stimolo, sui quali è d' uopo anco osservare che la facoltà in essi di eccitare dei movimenti non si conserva per molto tempo, e che a rinnovarla è necessario un riposo più o meno lungo.

Per le quali considerazioni e dietro un numero così esteso di osservazioni di fatto forza egli è il convenire che male indurrebbesi, in patologia esperimentale, della sensibilità propriamente detta, quando la si desumesse dal vedersi suscitare alcuni movimenti sotto l'azione di tale o tal altro stimolo.

È un fatto pienamente dimostrato dal sig. Marshall-Hall (*), che la spinal midolla, indipendentemente dal cervello, può determinare dei movimenti in seguito ad una impressione ricevuta dalle radici dei nervi senzienti. Ora, questa osservazione non sarebbe ella argomento bastevole ad ammettere che, data così fatta impressione sui nervi del senso, potessero suscitarsi, per questa, delle contrazioni negli arti, solo perchè la si fosse direttamente propagata ai nervi del moto, senza che ne avesse, in conto alcuno, partecipato la spinal midolla? Su di ciò la esperienza non mi offre ancora dati sufficienti a pronunziarmi in un modo assoluto, e solo affermerò con qualche sicurezza, che nei casi nei quali si abbia lo irrigidimento dei muscoli con perdita più o meno estesa del senso, e che questi muscoli si contraggano sotto la influenza di stimoli esterni od interni, la spinal midolla può trovarsi in qualche modo compressa, ma non punto lesa nel suo tessuto proprio.

Tale era la opinione che io fermamente professava riguardo alla malattia del Professore L. J. Sanson, troppo presto e con grave danno della scienza, da morte rapito, e della quale ecco qui la succinta istoria.

Fino da circa tre anni, Sanson era attaccato da una malattia delle vie orinarie; soffriva di ritensione d'orina, di cui faceasi evidente la causa nella prostata, e per la quale trovavasi egli costretto a siringarsi, fino tre volte

(*) *On the diseases and derangements of the nervous system.* London. 1841. in-8.°, fig.

al giorno. Era stato liberato da un piccolo calcolo per mezzo della litotrizia, praticatagli dal sig. Leroy d' Etiolcs. Le sue orine lasciavano, ordinariamente, un deposito abbondantissimo, muccoso-purulento. Nonostante simili incomodi, Sanson continuava nelle sue attive occupazioni di clientela, nel suo esercizio allo spedale, assistendo pure alla Facoltà.

Nel giugno del 1840 fu egli sorpreso da torpore e da formicolio doloroso alla regione dei gluzj, dopo di che, nel termine di pochi giorni, dichiarossi una paraplegia quasi completa con irrigidimento. Chiamato, in detta epoca a visitarlo insieme col Dott. Rayer, alla nostra prima visita, trovammo, che Sanson era sempre in grado di tenersi in piedi, ciò che osservammo riescirgli impossibile, alla visita susseguente. Egli diceva, che sembravagli di essere cinto da ogni lato, come un salcicciotto, in tutta la lunghezza degli arti inferiori e segnatamente in corrispondenza delle articolazioni delle ginocchia; qual senso di generale costringimento, che in special modo riesciva dolorosissimo alla base del torace, determinando, talvolta, anche degli accessi di soffocazione, persistè, a diversi gradi, per tutto il corso della malattia. Intanto, come principal soggetto di osservazione presentavasi tanto a me come al mio collega sig. Rayer, la coincidenza della malattia delle vie orinarie colla paraplegia, coincidenza sulla quale il sig. Stanley il primo o uno dei primi, trovasi aver fissato l'attenzione in un modo speciale, e della quale io stesso possedeva allora nella mia clinica altro esempio, in un individuo, che congiuntamente alla malattia dei reni, era attaccato da una completa anestesia dei sensi del tatto, dell'odorato, e del gusto, rimasti illesi soltanto quelli della vista, e dell' udito. Che proponendoci noi in questo caso di trovare il rapporto tra la malattia della prostata colla paraplegia, scendeva io facilmente nell' opinione, che in detta prostata esistesse una malattia cancerosa, la quale si fosse

portata ad attaccare il tessuto spungioso di una o di molte vertebre e questa essere la circostanza, a cui dovesse riportarsi la compressione della spinal midolla. Alla quale ipotesi se, da un lato, stava in opposizione il non presentare la colonna vertebrale, dietro il più accurato esame, la benchè minima deviazione, d'altro lato, aveasi di quella una conferma in ciò, che una marcata pressione esercitata sulla sommità delle apofisi spinose e la percussione praticata su dette apofisi, determinavano un notabile esaltamento di sensibilità nel punto corrispondente alle vertebre seconda, terza, quarta e quinta del dorso.

Intanto la paraplegia faceasi nel nostro ammalato completa, ed ecco quale era lo stato in che lo si vedeva ridotto.

Paralisi completa del senso negli arti inferiori ed alla cute delle pareti toraciche e addominali.

Flessione permanente con rigidità degli arti inferiori, i quali, solo a mala-pena si lasciano distendere, tornando tosto alla loro abituale posizione, subito che sieno rilasciati a loro stessi: scosse convulsive, istantanee, forti e frequentissime in detti arti, le quali si suscitano spontaneamente, o ponno anche venir determinate dal pizzicottare o dal solleticare che si faccia la cute, sebbene detti modi di stimolo non sieno punto avvertiti dal malato. Del resto, niun movimento volontario, nonostante che al disgraziato nostro collega sembri talora potere a sua volontà, determinare un qualche movimento negli arti inferiori, ciò che io, d'altronde, mai potei constatare, per cui piuttosto mi detti a credere, non esser questo veramente un movimento volontario, ma piuttosto un movimento spasmodico, che suscitavasi nell'arto, al momento stesso nel quale il malato faceva uno sforzo della sua volontà sugli arti paralizzati. Talvolta egli mi diceva di provare la sensazione della esistenza dei suoi arti fino alle dita dei piedi, sembrandogli anco che la sua vo-

lontà giunga talvolta a sormontare l' ostacolo che li paralizza.

In questo stato di cose era io nella piena convinzione che la spinal midolla trovassesi compressa nella parte superiore della regione dorsale, e questa convinzione cercava di far passare nell'animo del mio infelice amico.

» Il tessuto della midolla è sano, io gli diceva, poi-
» chè se ei fosse organicamente leso, non si osserverèb-
» bero le valide contrazioni che ci hanno offerto i vo-
» stri arti inferiori; così, ove si giunga a trionfare della
» causa comprimente, la vostra midolla tornerà tosto a
» riprendere le sue normali funzioni; » nè più mi dilungava nel manifestargli le mie idee diagnostiche sulla sua malattia, guardandomi bene dallo svelargli la mia opinione sulla qualità della causa a cui teneva la compressione spinale, dir voglio, della affezione carcinomatosa che io ammetteva avere attaccato il corpo di una o di più vertebre, e che tanto più credeva, perchè aveala più volte potuta riscontrare in degli individui attaccati da cancro.

Intanto nasceva la questione, come l' affezione carcinomatosa del corpo delle vertebre fosse giunta a portare l'annunziata compressione spinale? era forse ciò accaduto perchè detta affezione avesse dato luogo alla carie di queste ossa? ma, d'altro lato, non osservavasi alcuna deviazione della colonna vertebrale. O forse anco ne era la causa un tumore sviluppato tra la dura-madre ed il canal vertebrale o nel tessuto cellulare sub-aracnoideo? delle quali due ipotesi, se la prima non includeva una dimostrata certezza, era però più che l'altra ammissibile, avvegnachè rarissima sia ad osservarsi l' alterazione, a cui detta seconda ipotesi accennava.

Infine, qualunque si fosse la cercata condizione patologica, credemmo conveniente, in fatto di metodo di cura, lo applicare successivamente molti moxa da ciascun

lato della colonna vertebrale, corrispondentemente alla regione ove si mostrava il dolore; impiegammo inoltre le ventose, ora, secche, ora, scarificate, le frizioni con diverse misture, ed, in special modo, colla mistura seguente che io soglio ordinariamente usare nei casi di paralisi:

R. Alcool di melissa, 2 once.
Tintura di china, 2 once.
Ammoniaca liquid. 1. oncia.

Nè tralasciai pure l' uso della pomata fosforata, altro rimedio, di che soglio giovarmi in simil genere di malattie, passando quindi alle doccie solforose ed a quelle di vapore sulla colonna vertebrale. Nell'impiego però di tali rimedj, essendo il malato stato sorpreso da disturbi nervosi di tutta la macchina, da insomnio, da pene intollerabili in tutto il corpo, dovemmo a codesti sostituire gli oppiacei, amministrati tanto internamente che esternamente, tra i quali riescì di molto vantaggio l'idroclorato di morfina, usato col metodo endemico ad una dose portata gradatamente fino a due grani.

Intanto degli errori dietetici portavano in campo altre turbe morbose: gli accessi di stomaco con violenta febbre, con tensione epigastrica, con senso di soffocamento, con spesse e abbondanti flatulenze. Il malato continuava a siringarsi da se stesso tre volte al giorno, ed a nostra grande sorpresa, le orine che, di primo tratto, si erano mostrate catarrali a tal segno, che i due terzi di esse venivano costituite da mucco, si erano ora fatte limpide, tali essendosi mantenute fino al termine della vita.

Presentatasi all'osso sacro un'escara considerevole, non tanto per la sua larghezza, come, in special modo, per la sua profondità, potemmo giungere a cicatrizzarla ed a prevenirne il ritorno.

In questo stato di cose trascorsero quattordici mesi; la testa erasi mantenuta libera, abbenchè l' applicazione di mente riescisse a Sanson bastantemente faticosa. Tutti

i giorni il malato faceasi collocare su di una sedia a bracciuoli, dei quali egli si serviva per appoggiare i cubiti, sembrandogli, senza questo sostegno, che il suo corpo si piegasse sopra se stesso, quasi la metà superiore di esso non fosse punto sorretta dalla metà inferiore. L' irrigidimento degli arti inferiori nella posizione flessa continuava, e sostennesi fino all' ultimo, per cui trovandosi i talloni validamente applicati sulla regione dei gluzj, uopo era, se voleasi situare il malato sulla sedia a bracciuoli, di stender prima le gambe sulle cosce, richiedendosi poi molta forza per mantenere gli arti in questa attitudine.

E sebbene la paralisi si mostrasse stazionaria, agevole era il conoscere, che stazionario non restavasi il cancro, e che tutta la economia era dominata da una causa di distruzione. Ogni speranza di poter conservare in vita Sanson, anche paraplegico, dileguavasi nell' agosto del 1841; la sua vita si spense dopo tre in quattro giorni di una intensa dissenteria, a cui invano tentammo riparare coll' oppio, unico rimedio che il suo stato potesse tollerare.

Alla consecutiva necroscopia, che fu eseguita dal sig. Pigné, assistenti i sigg. Chomel, Rayer ed io, furono riscontrate le seguenti alterazioni.

Midolla spinale. Aperta la colonna vertebrale, trovammo presso la regione dorsale, corrispondentemente alla quarta o quinta vertebra dorsale, tra le pareti ossee del canal vertebrale e la dura-madre, una produzione morbosa, consistente in un tessuto compattissimo, fibroso, conformato come in guaina sulla dura-madre. Del rimanente, la midolla spinale non era punto lesa nel suo tessuto. Le vertebre erano perfettamente sane.

Ma le vie orinarie richiamarono tosto la mia attenzione: due pietre esistevano in vessica; la prostata, appena più voluminosa dell' ordinario. vedeasi trasformata in un tessuto compattissimo, fibroso, e che non conservava al-

cuna traccia della disposizione granulosa e spungiosa che caratterizza questa glandula.

La membrana interna della vessica era injettata. I reni erano un poco granulosi, un poco più adesi dell' ordinario alla loro membrana propria e con dei punti d'iniezione sulla loro superficie; nel bacinetto renale riscontravasi del pus, non meno che nei calici, le quali parti si mostravano di un colore intensamente rosso. Negli organi digestivi non presentavasi altra alterazione che una infiammazione della muccosa del grosso intestino. Il fegato conteneva un tumore encefaloide, del volume di una noce e molte granulazioni biancastre, le quali io ritenni come il primo grado della degenerazione cancerosa.

Avrei esitato a pronunziarmi sul carattere della alterazione della prostata e molto più ancora su quello della produzione in forma di guaina fibrosa che circondava la porzione superiore della midolla, ma il tumore del fegato mi facea tosto avvertito, altro non essere l'alterazione della prostata che quella specie di degenerazione cancerosa, a cui si può dare il nome *di cancro fibroso*, e che consiste in un tessuto molto analogo a quello di un osso, che per essere stato immerso in un acido, sia rimasto sprovvisto del fosfato calcare, tessuto che sembra non contenere la più piccola quantità di suco canceroso.

Fig. 4.

La figura 4 rappresenta una midolla spinale, che il sig. Monod, Interno a Bicêtre, offerse alla Società anatomica, il 13 agosto 1829. Niuna altra notizia pervenivami sul malato a cui spettava il pezzo patologico, se non che egli era andato soggetto ad una infiammazione delle vie orinarie.

Vista dalla sua faccia esterna, la midolla non offriva alcuna traccia di lesione; non era più voluminosa del-

l'ordinario; non presentava alcuna ineguaglianza, levato di un piccolo rigonfiamento in corrispondenza del punto ove terminava l'alterazione che fu poi da noi riscontrata.

Aperta infatti la midolla, essa ci offerse un fuocolare sanguigno, esteso a molta profondità e limitato alla sola metà sinistra di questo organo. Questo fuocolare vedeasi formato a spese soltanto della sostanza grigia; il colore del sangue era quello di feccia di vino cupo nel più esteso tratto della midolla, brunastro nella parte più inferiore, ed in alcuni punti, giallastro. Corrispondentemente a quasi tutta la estensione di questo versamento sanguigno, la sostanza grigia era rimpiazzata da un tessuto filamentoso. La sostanza bianca sembrava aver perso notabilmente di densità.

MALATTIE DELL' ESOFAGO E DEGLI INTESTINI.

(Tavola II).

Ristringimento e vegetazioni polipose dell' esofago. Figg. 1. *e* 1'.

La figura 1 rappresenta un esofago considerevolmente ristretto nella sua estremità inferiore.

Vedesi l' istesso esofago aperto nella figura 1'. Delle vegetazioni polipose V V si scorgono nella porzione dilatata dell' esofago, al di sopra del ristringimento, corrispondentemente al quale non riscontrasi nelle tuniche esofagee alcuna alterazione di tessuto.

Questo pezzo patologico, essendo stato trovato su di un individuo destinato alle dissezioni, non fu possibile rintracciare nè la istoria dei commemorativi, nè tampoco avere il corredo dei segni clinici.

Il ristringimento dell' esofago merita un posto tra le *lesioni di canalizzazione*, le quali credo deggiano costituire una classe nell' anatomia patologica, la quale è a riguardarsi di non lieve importanza, perchè appunto comprende tutti quei disturbi di circolazione, a cui van soggetti i gas, il sangue, i prodotti di secrezione, le materie alimentari ec., nei diversi canali da essi percorsi.

Le lesioni di canalizzazione dell' esofago, le quali costituiscono uno degli articoli i più interessanti nella istoria delle lesioni di canalizzazione del canal digestivo,

ponno suddividersi nelle seguenti diverse specie; sono cioè a riconoscersi: 1.° quelle prodotte dalla esistenza di corpi estranei in detto canale; 2.° quelle per compressione; 3.° quelle per contrazione spasmodica; 4.° quelle per indebolimento o paralisi; 5. quelle per ipertrofia circoscritta; 6. quelle per vegetazioni polipose; 7.° quelle per infiammazione cronica e indurimento; 8.° quelle per escarificazione, prodotta dalla ingestione di un acido od altro caustico; 9.° quelle per ulcera cronica semplice; degenerazione cancerosa; 10.° quelle per degenerazione cancerosa; 11.° quelle per ristringimento ed otturamento congeniti.

A quest' ultima classe può dirsi appartenere il fatto reso dalla tavola II, e nel quale ci viene offerta una prova infallibile della possibilità di ristringimenti dell'esofago, senza alcuna alterazione organica delle sue pareti. In questi casi adunque resta a determinare qual sia la speciale condizione a cui riportar si debba il ristringimento, e trattandosi del caso in discorso nascer potrebbe questione, se esso fosse a ritenersi come il resultato di un vizio di conformazione, o sivvero, referibile ad una contrazione spasmodica permanente, limitata a un anello, o ad una sezione di questo canale. Su tal quesito mancandomi ancora argomenti bastevoli a pronunziarmi in un modo assoluto, non emetterò alcun giudizio. L'osservazione che qui sotto passo a descrivere, raccolta nel 1822, alla Casa Reale di sanità, nella clinica del sig. Dumeril, dal sig. Cassan, supplirà ai dettagli, di cui va privo il caso che io volli rappresentare colla tavola II (*).

M. di C. . ., cavaliere di S. Luigi, di anni 77, fino dalla sua infanzia, avea potuto rimarcare, che la deglutizione degli alimenti solidi, erasi costantemente effettuata con lentezza e con pena, senza che tal disturbo abituale

(*) Archives générales de medecine, tome X. pag. 80.

si congiungesse mai con altro disturbo nella digestione e nella nutrizione. Ora, pervenuto M C. . . alla avanzata età di 76 anni, essendosi fatto apporre una dentiera, armata di argento, sulla mascella superiore, ne resultò, egli dice, una infiammazione della bocca, che si estese alle altre parti del canale alimentare, e si fe' causa, pel corso di molti mesi, di vomiti, i quali effettuavansi immediatamente dopo l'ingestione dei cibi. In seguito, questi vomiti si calmarono, e furono rimpiazzati dai sintomi che andremo qui sotto esponendo, i quali obbligarono il malato a costituirsi nella Casa Reale di sanità, ove fu collocato nella clinica del sig. Dumeril.

Appetenza con bisogno continuo di mangiare; ma la difficoltà nella deglutizione è tale, che il malato è costretto a rinunziare agli alimenti solidi, riducendo ogni maniera di cibarsi a delle bevande più o meno nutritive, al latte, alle gelatine, alle fecole dilute, al caffè, alla cioccolata; e questi alimenti pure, solo con molta difficoltà giungono a sorpassare il canale esofageo. Il malato adoprasi frequentemente a praticare delle leggiere frizioni sulla parte inferiore del collo come per accelerare il passaggio degli alimenti e vuotare il sacco nel quale, sembragli, sieno essi contenuti; ma nonostante ciò, appena le sostanze cibarie sono deglutite, che tornano tosto nella cavità della bocca, e quindi vengono rigettate senza sforzo, e solo per un regurgito involontario, sciolte in moltissima quantità di mucco e di saliva, ad eccezione di una picciolissima porzione, la quale per continuare il suo corso, uopo è che attraversi, secondo l' espressione stessa del malato, una specie di filiera.

In progresso, stanco di continuare in sì trista posizione e col proposto di sottrarvisi in qualunque modo, il M. di C, sobrio fino allora, dettesi ad usare smodatamente di liquori e di sostanze alcooliche, che più volte divennero causa di un vero stato di ubriachezza.

Intanto il suo polso erasi fatto piccolo e lento; il malato non provava nè nausee, nè dolori; debole, magro, pallido, mancante di forze, passando i giorni e le notti in un insomnio continuo, conservò fino all'ultimo momento della vita il libero esercizio delle intellettuali facoltà.

Nella intima convinzione, che nell' esofago esistesse un ostacolo al passaggio degli alimenti, porgea il malato calde istanze, perchè in detto canale fosse introdotta o la sonda, o qualche fusto munito di spugna, che atto fosse ad aprire una via agli alimenti.

Ma a tali dimande giammai credè dovere accedere il sig. Dumeril, convinto come egli era, della esistenza di un ristringimento organico all' orifizio cardiaco; ciò che pure opinava il sig. Dubois, intanto che procedendo le cose alla peggio, ai 2 febbrajo 1822, due mesi dopo il suo ingresso nella Casa Reale di sanità, il malato cessava di vivere marasmatico.

Sezione del cadavere. La metà inferiore della faringe presentava una dilatazione considerevole, conformata alla maniera di un sacco, la di cui capacità era doppia di quella di questo canale in stato normale. » Un ristrin-
» gimento lo sottentrava bruscamente con un pertugio
» circolare a bordi sfrangiati, di una linea di diametro,
» *senza alcuna traccia della più piccola alterazione*
» *di tessuto*, e che chiudeva, così, in avanti ed in
» basso, quella specie di gozzo, la di cui interna super-
» ficie era coperta da una membrana biancastra, inor-
» ganica, poco compatta, facile a lasciarsi distaccare. Il
» notato piccolo pertugio facea strada ad un canale del-
» l' istesso diametro, di otto linee di lunghezza, guer-
» nito di ripiegature longitudinali, tappezzato dall' istessa
» membrana del sacco, e che andava, grado a grado,
» dilatandosi in modo, da offrire nella sua parte infe-
» riore, un diametro di tre linee. »

Le pieghe longitudinali che si osservavano sulla faccia

interna del ristringimento dell' esofago, non differivano sensibilmente da quelle, solite a riscontrarsi nello stato normale di questo condotto; *le sue pareti aveano acquistato un aumento di grossezza, che stava in proporzione della loro retrazione, ma senza durezza alcuna e senza che avessero perso nelle qualità fisiche, proprie del loro stato naturale.*

Lungo l' esofago, vedeasi un piccol numero di glandule bronchiali, la maggior parte del volume di una mandorla, ripiene di grumi nerastri, degenerate nella loro organizzazione primitiva; le quali glandule però non esercitavano alcuna pressione sull' esofago.

Riflessioni. La descrizione della disposizione anatomica dell' esofago, che io testualmente riportava nel caso sunnarrato può intieramente applicarsi al caso rappresentato dalla tavola II, come pure i narrati dettagli clinici supplir potrebbero alla mancanza loro in detto ultimo caso.

Però, tanto nell' uno che nell' altro, potrebbe aver luogo la questione: se il ristringimento si avesse a considerare come un vizio di conformazione, o sivvero, come un ristringimento acquisito. Egli è certo, che da commemorativi raccolti sul malato del sig. Cassan, resultava, *che la deglutizione erasi fatta sempre con molta lentezza e con molta pena*; ma come questa funzione, agli ultimi momenti della vita, non operavasi che sugli alimenti liquidi, e anche su questi assai incompletamente, così egli è impossibile ammettere che il grado di ristringimento osservato dopo la morte, avesse esistito nelle stesse proporzioni, durante tutta la vita, la di cui durata può solo concepirsi con un ristringimento leggiero per un certo tratto dell' esofago, mai però, con quel grado così avanzato di occlusione.

Vi han degli esempj di ristringimento ed anche di otturamento congeniti dell' esofago, osservati in dei feti

perfettamente costituiti, i quali, d'altronde, stanno a provare, che se la introduzione delle acque dell'amnios nello stomaco ha luogo, essa però non è indispensabile per la nutrizione. Ed in quanto a questi ristringimenti congeniti osserveremo, che non solamente l'esofago può farsi sede, nel feto, di un ristringimento senza tracce di processo morboso, ma che detto ristringimento può anco essere il resultato manifesto di una flogosi, sviluppata durante la vita intra-uterina, e la quale lasci dopo di se un nucleo d'indurimento, affatto simile a quello indotto da flogosi avvenuta dopo la nascita. Così, in un fanciullo, che morì pochi giorni dopo la nascita per mancanza di nutrimento, atteso che tutte le sostanze alimentari venivano vomitate immediatamente dopo l'atto della deglutizione, ebbi luogo di osservare un ristringimento notabile dell'esofago, a due pollici sopra la sua apertura nello stomaco. Nel rimanente tratto, questo canale mostravasi marcatamente dilatato, e nella parte immediatamente situata al di sopra del punto ristretto, la membrana muscolare era un poco ispessita. Quanto poi alle parti nelle quali avea sede il ristringimento, era in quelle a notarsi un colore rosso della membrana muccosa ed un nucleo circoscritto di indurimento.

Ai due casi testè narrati di ristringimento esofageo senza lesione organica e senza alcuna traccia di processo morboso, aggiungerò quello osservato dal sig. Baillie (Anatomie pathologique) e che egli riferisce nei termini seguenti: »Lo straordinario ristringimento dell'esofago » consisteva in un increspamento della membrana interna, » la quale avea tanto diminuito il lume dell'esofago, » che appena questo canale avrebbe dato passaggio ad un » piccolo pisello, intanto, *che non osservavasi alcuna le-* » *sione di tessuto nella membrana divenuta così incre-* » *spata* intanto che sane mostravansi le circumstanti fibre muscolari. I progressi di questa malattia furono

lenti, e la persona che ne era il soggetto, ebbe a provare, pel corso di molti anni, grandissima pena a deglutire, non ingerendo altro che delle sostanze di piccolissimo volume.

Dietro questo fatto, il Baillie stimossi autorizzato ad ammettere, che l' esofago può andar sottoposto a dei costringimenti, i quali sieno il prodotto della contrazione di una porzione qualunque delle sue fibre muscolari senza alcuna alterazione di tessuto.

Al che, se dovessimo stare all' avviso del Baillie, aggiungere anco dovrebbesi, che le fibre muscolari contratte sono idonee a comprimere tanto la membrana interna, da suscitare in quella la flogosi a cui succeder possa la suppurazione e la morte. Questo asserto però del precitato autore non trova appoggio su fatti positivi. Meckel (*Anatomie générale, descriptive et pathologique*, t. III, pag. 375) dice soltanto, non esser difficile il distinguere se i ristringimenti dell' esofago, che dipendono da *un increspamento anormale* della membrana interna senza alterazione di tessuto, sieno a ritenersi come vizj primitivi di conformazione, oppure come sviluppati consecutivamente in forza solo di un aumento di detta membrana. In quanto a me, confesserò qui ingenuamente, che io non comprendo in modo alcuno il ristringimento per l' enunciato increspamento anormale, il quale anzi ritengo come il resultato del ristringimento della tunica muscolare. Comunque si vada la cosa, egli è però indubitato, che il fatto *dei ristringimenti dell' esofago senza lesione organica*, apre, in qualche modo una nuova strada alla terapeutica; che se un caso simile a quello descritto dal sig. Cassan o a quello rappresentato dalla tavola II, si presentasse alla mia osservazione, lungi dal rigettare i mezzi dilatanti, come fu d' opinione il sig. Dumeril, riguarderei anzi cotali mezzi come essenzialmente indicati dalla sana pratica.

Così, i ristringimenti dell' esofago ponno considerarsi d' inspezione tanto medica che chirurgica, essendo quel canale facilmente accessibile ai mezzi chirurgici, e Sir Everard Home dava una prova del suo eccellente spirito nella scienza, quando nell' istessa opera imprendeva a trattare i ristringimenti dell' esofago e quelli del canal dell' uretra (*Practical observations on the treatment of the strictures in the urethra and oesophagus*).

Moltissimi sono i casi di ristringimento esofageo, nei quali esiste la indicazione alla introduzione in detto canale delle candelette di un diametro, grado a grado, maggiore. Alla qual pratica ove s'intendesse objettare coll' insuccesso del Boyer (*journal de Corvisart, Leroux, et Boyer*, t. I, p. 139), il quale a una donna attaccata da ristringimento dell' esofago fe' portare la sonda esofagea pel corso di cinque mesi, e ciò senza successo alcuno, perchè aveasi l' istesso grado di compressione per parte dell' esofago sullo strumento, tanto alla fine dell' accennato lasso di tempo, quanto nei primi momenti nei quali si devenne alla applicazione di esso; a tale objezione risponderemo noi avvertendo, che in detto caso, per la mancata necroscopia, non potè raggiungersi la vera sorgente del ristringimento, il quale, solo gratuitamente giudicossi l' effetto di una irritazione nervosa indotta da lunghi patemi d' animo; e di più che la conservazione della vita della ammalata pel corso di cinque mesi, solo alla presenza della sonda attribuir forse potevasi, per cui appunto in casi analoghi a questo, renderebbesi conveniente l' uso delle sonde a diametro, grado a grado, crescente.

Figg. 2 e 2'. *Malattie del duodeno. — Ulcera cronica semplice perforazione spontanea.*

La figura 2 rappresenta l' estremità pilorica dello stomaco S ed il principio del duodeno D. Nel punto P

esiste una perforazione. La superficie esterna dello stomaco e degli intestini presenta le tracce della più intensa peritonite.

La figura 2' mostra lo stomaco ed il duodeno aperti. P è la perforazione, che occupa il fondo dell' ulcera a bordi increspati, alla maniera di una borsa. Quindi nella porzione pilorica dello stomaco presentasi l' aspetto granuloso, tanto frequente a riscontrarsi nelle irritazioni croniche della muccosa di quest' organo. La prima porzione del duodeno, che nello stato normale, suole mostrarsi libera da qualunque ripiegatura, andavane qui estesamente provvista. L' anello pilorico è rimarchevole per la sua grossezza.

Nella figura 2" si ha una sezione del duodeno S, corrispondentemente ed in prossimità della indicata perforazione. È a rimarcarsi in questo intestino la straordinaria grossezza delle sue pareti. Il punto PI corrisponde al piloro, S allo stomaco, D al duodeno.

Riflessioni. Nell' occuparci che già facemmo delle malattie dello stomaco, abbiamo avuto luogo di osservare questo organo frequentemente attaccato da ulcere croniche semplici, le quali, talvolta, si terminavano colla perforazione, che spessissimo vedeasi accadere entro la cicatrice di ulcere antiche. Ora, queste istesse considerazioni trovano pure la loro intiera applicazione ai tenui e grossi intestini, e più particolarmente poi, al duodeno, di cui la prima porzione si è sempre mostrata più specialmente predisposta alle ulcerazioni croniche.

Nel caso rappresentato dalle figure 2 e 2', l' ulcera era cicatrizzata fino da lungo tempo, e la perforazione era stata il resultato di una irritazione nuova, la quale diffusa ad un tessuto di già alterato, ad un tessuto di cicatrice, avea potuto rapidamente distruggere la tenue grossezza delle parti che lo separavano dal peritoneo; e qui

ricorderò ciò che pure altra volta non ho mancato di avvertire, esser, cioè, il peritoneo, come, d' altronde, tutte le membrane sierose, tanto poco resistente ad un processo d' erosione quando esso viene attaccato dalla sua superficie aderente, quanto esso è tenace all' azione di detto processo, ove il suo attacco avvenga dalla sua superficie libera.

Credo pure aver dimostrato, in proposito della perdita di sostanza delle membrane muccose: che essa non raggiunge la guarigione coll' istesso modo col quale la raggiunge la perdita di sostanza della pelle; che la membrana muccosa non si ripara; che dopo la cicatrizzazione, sia pur essa quanto si voglia completa, i bordi della perdita di sostanza della membrana muccosa, restano sempre distinti dalla cicatrice; che detti bordi sono irregolari, come frastagliati, ed alcuni anche, in alcuni casi, liberi e separati dalle parti sottostanti per mezzo di una specie di solcatura; che la cicatrice della perdita di sostanza di dette membrane è di natura fibrosa, ma che lo strato fibroso e talmente sottile, da far comparire le fibre muscolari sottostanti totalmente scoperte; che finalmente la cicatrice continuasi, non colla membrana muccosa, ma bensì coi suggiacenti tessuti fibrosi. Ed in quanto alla cicatrice delle membrane fibrose, avvertirò qui, essere una tra le sue proprietà, lo andar soggetta alla infiammazione, e il non poter sopportare il più piccolo grado di tal processo morboso, senza che nasca nelle parti la erosione e la imminenza della perforazione.

Fig. 3. *Strozzamento prodotto da una briglia annodata sull' intestino tenue.*

La figura 3 di questa tavola, offre un esempio di una delle forme le più comuni dello strozzamento interno, lo strozzamento imbrigliato. In essa vedesi l' intestino te-

nue disteso dalle materie fecali, trattenute al di sopra il ristringimento, mentre al di sotto di esso, l'intestino mostrasi ristrettissimo e vuoto.

Manco di qualunque notizia sull'individuo a cui apparteneva il pezzo patologico, e solo mi vien riferito, che i fenomeni morbosi erano stati susseguiti da morte dopo ventiquattro ore dal loro sviluppo.

Già ebbi luogo di parlare dello strozzamento interno imbrigliato, delle cause delle briglie peritoneali, dei diversi meccanismi coi quali resta l'intestino rinchiuso in un anello formato, ora, in totalità, ora, parzialmente da dette briglie.

E continuando in tale argomento osserverò, che le briglie e frangie peritoneali, per servirmi di una espressione del Dupuytren, sono a ritenersi uno dei più notabili resultati della infiammazione. La teoria che presiede alla loro formazione è la seguente: Due circonvoluzioni intestinali restano, in qualche punto della loro superficie, adese tra loro, o qualcuna di esse si aderisce alle pareti addominali, o, al mesenterio; allora, ne succede, che in forza dei movimenti peristaltici e antiperistaltici del canale intestinale, vanno incessantemente ad operarsi delle trazioni sulle fatte aderenze, le quali, per cotal causa allungandosi, per così dire, in un modo indefiniot, costituiscono dei lunghi ed anche lunghissimi filamenti, tra i quali un'ansa o molte anse intestinali ponno impegnarsi e rimanere strozzate.

Questi filamenti o briglie, di una resistenza, odinariamente, ineguale in tutto il tratto della estensione loro, van soggetti, come agevole è a concepire, ad una rottura nei punti, ove detta resistenza è minore. Ed in quanto alla produzione di detti filamenti o briglie, resta a sapersi, se debba questa ritenersi come necessariamente legata con una precedente aderenza intestinale, o sivvero, se la loro formazione possa in qualche caso, aver

luogo senza cotal precedenza morbosa, e, solo, effettuarsi su di un punto isolato dal peritoneo. In quanto a me, credo assolutamente ammissibile questo secondo modo di formazione, perchè il fatto mi ha mostrato più volte trovarsi nelle flemmasie croniche del peritoneo, questa membrana come inspida per una quantità grandissima di prolungamenti fibrosi e vascolari, liberi e fluttuanti per una delle loro estremità, nella cavità peritoneale, e il di cui aumento sembrava essere stato proporzionale al processo nutritivo morbosamente aumentato su diversi punti isolati di detta membrana.

Nel caso di che qui si tratta, la briglia presentava una base larga, cellulosa, sulla quale si distinguevano tre piccoli cordoni, che dopo breve tratto, ridotti a due, andavano a circondare l'intestino, costituendosi su di esso in un cerchio continuo. Del quale anello circolare invano mi detti a ricercare il modo di formazione.

Digitized by Google

Fascicolo 75.

MALATTIE DEL CUORE.

(Tavola I).

Dilatazione del cuore con ipertrofia e adesione al pericardio.

Il cuore rappresentato da questa tavola, figg. 1 e 2, sembrommi essere idoneo a servir di tipo della dilatazione con ipertrofia di quest' organo (*aneurisma attivo di Corvisart*); dilatazione ed ipertrofia estese a tutte e quattro le cavità del cuore, alle quali aggiungevasi anco una così valida adesione del pericardio, che più agevole riescito sarebbe di asportare colla dissezione la lamina sierosa del cuore, di quello che separare detta lamina viscerale da quella sierosa pericardica. Sulla fig. 1 si osservano messe a nudo le fibre carnose del cuore, e si mostra nel più chiaro modo lo strato superficiale di queste fibre.

Nella sezione del cuore (fig. 1) praticata in corrispondenza della riunione dei due terzi superiori col terzo inferiore dei ventricoli e perpendicolarmente all' asse di di questi ventricoli stessi, si ha luogo di apprezzare la capacità relativa ed assoluta di dette cavità ventricolari, le di cui pareti, dotate di notabile consistenza, potevano mantenersi allontanate tra loro pel solo fatto della loro elasticità. Quindi, puossi riscontrare in detta figura 1.°

che la porzione ventricolare del cuore ritiene una forma sferoidale, ciò che fa supporre essersi il suo sviluppo effettuato nel senso trasversale e nel senso antero-posteriore, in un modo relativamente più considerevole di quello fosse nel senso verticale; 2.° che nell' atto della sua dilatazione il cuore non avea punto perduto della sua spessezza, essendosi, invece, fatto ipertrofico; 3.° infine, che questa ipertrofia era tanto più a ritenersi considerevole, in quanto che la si potea misurare non solo sulla compattezza, ma sulla grossezza ancora del tessuto muscolare.

La figura 2 rappresenta gli orifizj aortico ed auricolo-ventricolare del ventricolo sinistro. L'orifizio aortico era enormemente dilatato e le valvule sigmoidee esistenti sul suo bordo, avevano subito un proporzionale aumento. Tanto queste valvule, come pure la valvula mitrale non presentavano alcuna alterazione di tessuto. Dall' apice ottuso e libero dei lacerti carnosi C C vedeansi nascere le briglie tendinose che andavano a fissarsi, ora tra loro separate, ora riunite, sul bordo libero e sulla faccia ventricolare delle valvule. Le briglie tendinose di ciascuna valvula erano disposte in due gruppi, i quali, ove avessero potuto prolungarsi per più esteso tratto, sarebbersi riuniti in angolo acuto.

Quindi la valvula mitrale, la quale guarda il setto del ventricolo, continuavasi, in qualche modo, colle valvule sigmoidee dell' aorta, ciò che serve a spiegare la frequente simultaneità delle alterazioni della valvula mitrale e di quelle delle valvule sigmoidee dell'aorta, poichè le valvule sigmoidee dell'arteria polmonare e le valvule tricuspidali si mantengono, nelle diverse alterazioni a cui vanno soggette, affatto indipendenti tra loro.

Alla mancanza di qualunque notizia risguardante il soggetto a cui spettava il cuore che io rendeva colle figure di questa tavola III, supplirò, per quanto mi sarà

possibile, con delle considerazioni generali, dedotte da casi analoghi.

L' alterazione morbosa da noi descritta deve interessarci sotto due punti di vista ben distinti: 1.° sotto quello della dilatazione con ipertrofia del cuore; 2.° sotto quello della aderenza del cuore al pericardio. E qui tosto nascerà la questione: se queste due lesioni, la dilatazione, cioè, e l' aderenza, sieno insieme legate, o sivvero indipendenti l' una dall' altra: su di che osserveremo, che niun autore avea esplicitamente indicato la esistenza di rapporti di connessione tra l' aderenza e la dilatazione del cuore, prima del sig. Beau, il quale, in una eccellente memoria intitolata: *Ricerche di anatomia patologica risguardanti una forma particolare di dilatazione e di ipertrofia del cuore* (*), procura di stabilire, che nei casi di aneurisma con aderenza del cuore, l' aneurisma è consecutivo alla aderenza stessa, ed anzi un effetto di essa; nella quale opinione ecco in qual modo aveva il detto autore potuto discendere: essendogli occorso di osservare 5 casi di coincidenza di adesione del pericardio e di dilatazione del cuore, domandò tosto egli a se stesso, se tra queste due alterazioni potesse dirsi esistere un qualche rapporto di causalità. A sciogliere cotal quesito dettesi egli a fare numerose ricerche negli autori, dalle quali potè avere per resultato, che sopra 43 casi di aderenza del pericardio al cuore, erasi avuta la dilatazione pure di questo viscere 35 volte, alle quali aggiungendo i 5 fatti che la sua pratica gli aveva offerto, resultava una cifra di 40 casi di dilatazione su 48 fatti osservati, avvertendo per

(*) *Archives générales de médecine*, avril 1836. Memoria letta alla Accademia delle scienze. — *Dictionnaire de médecine et de chirurgie pratiques* art. Hypertrophie, tome X pag. 222. — I. *Bouillaud*, *Traité clinique des maladies du cœur*, deuxième édition, Paris 1841, tome II, pages 473 et 644.

di più, che negli ultimi otto fatti il cuore non era stato convenientemente esaminato.

Dal che il sig. Beau non esitava a concludere, che nei casi di coincidenza di adesione e di dilatazione del cuore, l'adesione dee riguardarsi sempre come preesistente alla dilatazione, avvalorando questo suo giudizio su di un passaggio dell'Haller (*), il quale dice che, ove il cuore sia aderente al pericardio, più difficilmente questo viscere si contrae, e le sue cavità non ritornando completamente sopra loro stesse, determinasi, poco a poco, la dilatazione del viscere, *inde in pluribus exemplis peramplum cor fuit cui pericardium connatum esset; male enim contractum, male evacuatur.* Quindi il sig. Beau passava a illustrare nel modo seguente la sua teoria la quale, in fondo, altro non è, che la stessa idea dell'Haller più sviluppata.

Nel primo periodo della pericardite, il sacco del pericardio disteso dal liquido versato, acquista un volume considerevole; in seguito, scomparisce detto liquido, e vien rimpiazzato da una pseudo-membrana, che stabilisce l'aderenza tra la lamina parietale e la lamina viscerale. Da questa aderenza resulta un doppio movimento di trazione operato dalle false membrane, uno dei quali si esercita sul sacco del pericardio, che vien tratto dall'infuora all'indentro, l'altro, sul cuore stesso, il quale vien tratto in senso inverso, cioè, dall'indentro all'infuora; e questa trazione del cuore facendosi egualmente su tutta la sua superficie, ne resulta una dilatazione proporzionale a tutte le cavità di questo organo: più, in aggiunta a dette cause è anche a valutarsi la tendenza che han naturalmente il pericardio ed il cuore a ravvicinarsi tra loro per prevenire la formazione del vuoto; che rapporto alla ipertrofia del

(*) Elementa phisiologiae, tome I, page 289. — C. F Burdach, Traité de physiologie, Paris, 1837, tome VI, page 297.

cuore, la quale, in molti casi, complicasi colla dilatazione, dee questa ritenersi qual resultanza degli sforzi, che il cuore stesso è costretto a impiegare, onde espellere la esuberante quantità di sangue, che in esso si raccoglie, e per resistere alla trazione esercitata su di lui dalle briglie che l'uniscono al pericardio.

A questa teoria stan di fronte le seguenti objezioni:

1.° La spiegazione del sig. Beau suppone che, nel primo periodo della pericardite, abbiasi costantemente versamento nel pericardio; ma la osservazione dimostra, che in un gran numero di pericarditi pseudo-membranose non esiste versamento alcuno; di modo che, se i casi in cui l'adesione del pericardio ha per resultato la dilatazione del cuore, si riducessero unicamente a quelli, in cui detta adesione è consecutiva ad un versamento nel pericardio, la questione farebbesi di limiti troppo circoscritti.

2.° Perchè la spiegazione del sig. Beau si rendesse ammissibile uopo sarebbe, che simile alla pleura costale respettivamente al polmone, il pericardio fosse una membrana inflessibile, la quale non potesse seguire il cuore quando, nell' atto della sistole, esso si ristringe: ma il pericardio, essendo invece una membrana dotata di molta flessibilità, mal s' intende, come trovandosi questa aderente al cuore possa offrire un obice alla tanto valida contrazione dei ventricoli. Piuttosto l'adesione normale del pericardio al diaframma sarebbe a calcolarsi nella spiegazione di che si tratta, sebbene cotale circostanza non basti a rendere sufficiente ragione della dilatazione generale del cuore.

3.° Sono frequentissimi i casi di adesione intima del pericardio al cuore, senza il più piccolo sviluppo od anche senza atrofia di quest' organo.

4.° Finalmente, come egli è comune a riscontrarsi, che le dilatazioni del cuore senza aderenza presentino

identicamente gli stessi caratteri anatomici delle dilatazioni con aderenza, così non so quanto possa darsi a risolvere la questione, se nel caso di dilatazione con aderenza, sia la prima un effetto o piuttosto una causa della seconda.

Dai quali riflessi credomi autorizzato a concludere, che nei casi di coincidenza di dilatazione generale del cuore, colla aderenza di questo viscere al pericardio, la questione che tende a conoscere, se l'aderenza ha preceduto o seguìto la dilatazione, è tuttora a riguardarsi come non suscettibile di alcuna soluzione.

Ecco qui sotto un altro caso di coincidenza di dilatazione con ipertrofia del cuore e di aderenza del cuore al pericardio, il quale tanto più volentieri amo io qui ricordare, perchè più di qualunque altro sarebbe idoneo a sostenere la suaccennata teoria del sig. Beau.

I dettagli clinici sono in questo fatto così circostanziati, che essi potran servire anche pei casi testè citati e che fan soggetto di questa tavola III, i quali non erano di tal corredo clinico provvisti.

Dilatazione con ipertrofia di tutte le cavità del cuore. — Aderenza del pericardio. — Infiltramento generale. — Diarrea. — Morte in uno stato semiasfittico.

Delannay, di 15 anni, vinajo, il 10 settembre 1840, entrò nello spedale della Carità e fu collocato nella Sala S. Ferdinando N.° 8, trovandosi nello stato seguente:

Tutta la metà sinistra della regione anteriore del torace mostrasi sensibilmente rilevata; movimento manifestissimo di ondulazione corrispondentemente al sesto, quinto ed un poco al quarto degli spazj intercostali; alla percussione, mancanza di suono per un assai esteso tratto di detta regione. L'ascoltazione fa riconoscere un

rumore di martello da incudine, gravissimo e sordo e come fosse sentito di lontano, il quale è nel suo massimo grado presso la unione del primo col secondo pezzo dello sterno.

Dopo questo rumore, niun altro suono riscontrasi nelle pulsazioni del cuore.

Il polso è largo, pieno, in apparenza duro, ma cedevole alla pressione, e perfettamente regolare. L' esplorazione delle arterie mi offre i seguenti resultati.

Portato il dito dietro la forcella dello sterno, ne fa questo avvertire un impulso notabile dovuto all'arco dell'aorta ed al tronco brachio-cefalico; applicato quindi sulle carotidi, si ha luogo di riscontrare in esse una speciale sensazione, da me più volte osservata, come di piccoli anelli di una catena che scorrano sotto il dito medesimo. All' ascoltazione le arterie carotidi e succlavie presentano un rumor di soffio manifestissimo molto intenso e tronco; qual rumore di soffio di tanta intensità, ho potuto constatare che si unisce costantemente colla notata sensazione dei piccoli anelli di catena. Del rimanente, l'ammalato non viene afflitto dal benchè minimo senso di oppressione di respiro quando si tiene immobile nel suo letto, e solo si trova minacciato da soffocazione quando, escito dal letto, faccia subire alla sua macchina un qualche movimento. Su di che ricorderò ciò, che d' altronde ha sempre in me destato sorpresa, che sotto la influenza di malattie leggierissime di cuore, vi han dei malati i quali soffrono di accessi spasmodici e di soffocazione, di fenomeni nervosi locali e generali della maggiore entità, mentre in altri, nei quali esistono lesioni considerevoli di quell' organo, si mantengono queste per lungo tempo localizzate, senza riflettersi, in un modo avvertibile, sull'universale; quali differenze nelle apparenze morbose, egli è certo, che non solo alle particolari idiosincrasie sono referibili, ma al carattere pure della lesio-

ne, che induce turbamenti materiali più o meno estesi nell'apparato circolatorio. Esplorati i polmoni del nostro ammalato, non presentano questi alcuna innormalità, ma la respirazione è precipitosa; tosse fino già da qualche tempo; integre si conservano le funzioni digestive; niun dolore; niun edema. Il giovine ammalato non si accuora punto del suo stato.

Diagnosi. Fui in principio titubante tra una dilatazione con ipertrofia del cuore ed un versamento nel pericardio, ammettendo, tanto nel primo che nel secondo caso, un ristringimento leggiero all'orifizio aortico; ma in seguito riflettendo, che se da un lato la mancanza del suono, la enorme protuberanza del torace, l'assenza di qualunque rumore nei movimenti del cuore, i fenomeni d'ondulazione, stavano, di primo tratto, a dimostrare più particolarmente il versamento, pure non potendosi con esso in modo alcuno conciliare quel soffio arterioso manifestissimo e quella così pronunziata diastole arteriosa, più del versamento credeva io probabile la dilatazione con ipertrofia, fissandomi anche maggiormente in questa opinione l'avere io potuto riscontrare detta lesione in ben molti altri casi, nei quali pure, come in questo, era mancata la risuonanza toracica, ed erasi osservata la rilevatezza di questa cavità, la mancanza dei rumori nei movimenti del cuore, la ondulazione infine.

Ricercati intanto i commemorativi, intendo dal malato stesso, che due mesi addietro era egli stato curato per una pleuritide, la quale avea percorso un periodo di venti giorni; ma siccome alla mia richiesta qual fosse stata allora la sede precisa del dolore toracico, indicommi egli esattamente la regione del cuore, così non una pleuritide, ma piuttosto credei essere stata una pericardite l'accennata malattia; e tanto più, perchè fino da quell'epoca sembra fossersi sviluppati gli sconcerti cardiaci. Intanto non può il malato giacersi sul dorso, e trovasi sorpreso

da oppressione di respiro, allorchè si pieghi verso il suolo. Lagnasi di un dolore cervicale, il quale sembra rimontare all' epoca della annunziata pleuritide o pericardite che fosse, e che non gli permette di eseguire i muovimenti di rotazione del collo.

Trattamento curativo: ripetute applicazioni, con qualche giorno d'intervallo, di poche sanguisughe e di ventose. Quindi prescrivo la seguente preparazione di digitale, di cui ho potuto, in altri casi esperimentare l' efficacia; foglie di digitale ben conservate 2 grammi, fatte macerare, pel corso di 12 ore, in 150 grammi di acqua comune; siroppo di fior d' arancio e di etere 10 grammi, ciascuno, da darsi a cucchiarate, una ogni cinque ore. Finalmense raccomandai all' ammalato l' assoluta immobilità, e l' allontanamento di qualunque emozione fisica o morale, le quali fossero proprie ad accelerare i movimenti del cuore.

Stato stazionario fino al 1.° ottobre. In questo giorno ho luogo di osservare qualche poco di enfiore alla faccia, all'addome e segnatamente alla regione lombare, che è il punto il più inclinato nel decubito sul dorso; unitamente a questo fenomeno presentasi la diarrea, e va così a costituirsi quella tanto esiziale associazione morbosa, in cui dee il pratico, suo malgrado, ristarsi dall'uso dei purgativi, uno dei più validi mezzi a combattere l'edema; dovei dunque sospendere ogni medicamento interno, il quale riesciva di fomite alla diarrea.

Il 10 ottobre, aumento dell' infiltramento cutaneo e della diarrea; la respirazione si mantiene normale, nè l' ammalato prova il benchè minimo senso d' oppressione: lagnasi che, durante il sonno, vien risvegliato, tutto in un tempo, da una scossa nel petto e nella testa, la quale l' obbliga a cambiare di posizione, ripetendosi questa più frequentemente quando egli si giace sul lato sinistro. Ascoltato il cuore, vi si notano dei rumori gravi e sordi, che si ripetono a ciascuna battuta. Prescri-

vo, sebbene con qualche repugnanza, un piccolo salasso esplorativo, da cui ottengo un sangue con notabile sovrabbondanza di siero, dopo il quale, essendomi sembrato un poco diminuito l' edema, rinnuovo la stessa pratica il 15 ottobre; e questa volta la quantità del siero nel sangue estratto mi parve così rilevante, che io volli coconoscere la esatta proporzione di esso, respettivamente al grumo: su 205 grammi di sangue, erano 145 grammi di siero, 60 di grumo, proporzione 2 $^1/_3$ a 1.

Il 18 ottobre, per la prima volta, polso intermittente o piuttosto, *bis-feriens*, offrendo la prima pulsazione debole, la seconda, forte; d'altronde esso si mantiene sempre con molto impulso, ma senza forza. L'ascoltazione del cuore ne fa avvertire un solo rumore grave, sordo, e come sentito di lontano, il quale rendesi manifesto unicamente alla regione sternale.

Stato quasi stazionario fino al 14 novembre. — Alla diarrea si aggiungono dei dolori colici; l'infiltramento cutaneo va gradatamente aumentando. E questo infiltramento congiunto al rumore sordo del cuore, alla estensione di mancata risuonanza toracica, al movimento di ondulazione, non cessano di tornarmi, di quando a quando, al pensiero la esistenza della pericardite, la quale, d'altronde, trovo io sempre potersi combattere cogli stessi argomenti, che, fino di principio, portaronmi ad ammettere piuttosto una dilatazione con ipertrofia del cuore.

Il 16 novembre, trovo l' ammalato assopito, ed osservandolo in questo stato, ho luogo di constatare un rallentamento graduato della respirazione, la quale finisce poi col sopendersi affatto, ed è appunto allora che l' ammalato si sveglia bruscamente pel bisogno di tornare a respirare. E tale e tanta è l'angoscia nel momento che precede il suo risvegliarsi, che lo si crederebbe sul punto di rimaner soffocato, se immediatamente a quello scuotersi dal suo sopore non si vedesse non solo con tutti

i segni della vita, ma coll' aspetto ancora il più ilare ed il più ridente.

Allora, se non gli si dirige alcun discorso, esso torna tosto ad assopirsi, o seppure lo si faccia parlare, ciò non impedisce, che dopo alcuni momenti venga a sorprenderlo il profondo sopore, nel quale, dopo non molto, è nuovamente ed istantaneamente svegliato dal bisogno di prender respiro. Risponde egli aggiustatamente a qualunque domanda, nè accusa alcun dolore alla testa, ciò che mi toglie qualunque sospetto di attacco alle meningi. Frequenza, larghezza e depressibilità del polso. Senso di benessere, intanto che l' ammalato è semi-asfittico, e con tutti i segni, che una asfissia completa per colluvie bronchiale non tarderà ad effettuarsi, essendo già sopraggiunto un leggiero rantolo. Infatti l'ammalato muore per asfissia nella sera appresso.

Sezione del cadavere. Cuore voluminosissimo, che occupava, per un assai esteso tratto, la gabbia toracica, e che avea conseguentemente operato una valida compressione sui polmoni, sul sinistro specialmente; aderenza intima tra il pericardio ed il cuore per mezzo di un tessuto cellulare perfettamente organizzato. Questo cuore, che sarebbe stato notabilmente voluminoso in un adulto, era qui da riguardarsi enorme, trattandosi di un individuo nell' età non più di quindici anni, il quale, d'altronde, appena avea lo sviluppo di un individuo di anni tredici; e questo sì aumentato volume del viscere doveasi alla dilatazione generale delle sue quattro cavità con proporzionale ispessimento delle sue pareti. Nel modo istesso che si vede nella tavola I di questo fascicolo, il ventricolo sinistro avea quivi acquistato un notabile aumento di capacità. Le valvule sigmoidee dell' aorta erano inegualmente ispessite, e otturavano l' orifizio sul quale sono esse situate, non mostrando però alcuna concrezione calcare; parimente un poco ispessita era la valvula

mitrale; niuna lesione esisteva nell' aorta. Nel notato ispessimento delle valvule sigmoidee dell' aorta, sembravami poter trovare una sufficiente spiegazione del rumore di martello coi caratteri summentovati, e del soffio arterioso.

Polmoni. Vi si osservavano alcuni tubercoli, molto rari, e niuno se ne riscontrava nella loro sommità, ciò che d'altronde, non è comune ad accadere; quindi si presentavano delle piccole congestioni sommamente circoscritte. — La milza, di un volume assai considerevole, offriva, tanto sulla sua superficie come nella sua sezione, delle migliaja di granulazioni bianche, miliari, che facevano marcato contrasto col color rosso del tessuto di questo viscere. Il grosso intestino vedevasi sparso di una quantità di erosioni superficiali, le quali occupavano specialmente il bordo libero delle ripiegature muccose, che si riscontrano in questo intestino quando sia rimasto contratto.

Lo stomaco, l'intestino tenue, il fegato ed i reni erano nel più perfetto stato d' integrità.

Riflessioni. Tenendo ai commemorativi, potrebbe dirsi, in questo caso, che la pericardite aveva preceduto la formazione dell' aneurisma attivo; poichè, lo ripeto pure una volta, il dolore costale, di cui l'ammalato stesso diceva aver sofferto dieci mesi avanti il suo ingresso nello spedale, piuttostochè un dolore pleuritico era probabilmente non altro che un dolore pericardico. E come non è questa la prima volta che io mi son trovato a veder caratterizzare il dolore costale pericardico per un dolore pleuritico, così non voglio io passare sotto silenzio ciò che su tal soggetto mi han somministrato le mie stesse osservazioni, dalle quali ho potuto stabilire, che la pleuridinia degli autori altro non è che una pleurisia adesiva o glutinosa, una pericardite glutinosa, e talvolta una peritonite glu-

tinosa parziale, limitata sia ad uno o ad un altro ipocondrio, una peritonite glutinosa epatica, splenica o diaframmatica. E così non è certo chi non comprenda quanto sia necessario lo assegnare la giusta significazione al dolore costale, dietro ancora il riflesso, che se in alcuni casi, la flogosi glutinosa, lasciata a se stessa, non sorpassa i limiti dell' adesione, in altri casi però, può essa elevarsi al grado d' infiammazione con versamento, e divenire tanto meno suscettibile di guarigione, quanto più si è trascurato di combatterla cogli opportuni energici compensi. Che tornando al caso di dilatazione del cuore di che si tratta in quest' articolo, ove si ammettesse in esso la esistenza della pericardite, non avremmo però dato alcuno per credere, che a detta pericardite fosse congiunto il versamento, ciò che starebbe in opposizione alla teoria del sig. Beau, il quale è d'avviso, doversi ritenere il versamento come condizione necessaria a produrre la dilatazione con ipertrofia del cuore. Ed in quanto alla dilatazione del cuore, una circostanza idonea a spiegare cotale organica alterazione potrebbe riguardarsi il leggiero ispessimento osservato nelle valvule sigmoidee, abbenchè tale ipotesi non regga poi a più mature considerazioni, perchè, primieramente, non havvi alcuna prova che ne metta in chiaro, se detto ispessimento sia una causa o piuttosto un effetto; e secondariamente, perchè anche supponendo la sua preesistenza, esso non è così considerevole da potere indurre disturbo nella circolazione. Quindi l' istesso ristringimento degli orifizj non è certo una condizione necessaria a spiegare la dilatazione con ipertrofia del cuore, essendomi io trovato, in moltissimi casi, spettatore di dilatazione ipertrofica di questo viscere, congiunta ad una perfetta integrità delle valvule.

I malati di dilatazione con ipertrofia del cuore soccombono, quasi costantemente, per dato e fatto delle lesioni nate nei visceri del respiro. La cianosi, solita a

mostrarsi negli ultimi periodi delle malattie di questa specie, è unicamente referibile allo stato morboso di questi visceri, avendosi allora una rievificazione incompleta del sangue, il quale torna quasi nero nelle cavità sinistre del cuore, da cui poi viene spinto, colle stesse qualità, in tutti quanti gli organi.

Ora, la causa speciale di questa cianosi, è, le più spesse volte, *l'edema del polmone*, lesione frequentissima nelle malattie del cuore, lesione così istantanea nel suo sviluppo, che in poco d'ora, toglie spesso di vita alcuni malati, i quali avrebbero potuto sopravvivere senza cotale sopravvenienza morbosa anche pel corso di molti mesi. Ma se della cianosi è causa più frequente l'edema del polmone, non per questo non possono anche indurla, in qualche caso, ed i versamenti nelle pleure, e la pneumonite lobulare, e l'apoplessia lobulare o diffusa del polmone, e le bronchiti capillari.

L'edema dei polmoni generalmente considerato, è, nelle malattie del cuore, un fenomeno dell'istesso genere dell'infiltramento generale; ma vi è poi un edema particolare, a cui potrebbe darsi il nome *di soffocativo*, il quale attacca, al tempo stesso, la quasi totalità dei polmoni, e che induce immediatamente l'asfissia; ed un altro pure è da annoverarsi, chiamato *edema lobulare* più o meno cronico, che toglie alla respirazione un numero più o meno considerevole di lobuli, e nel quale, ogni lobulo attaccato, rimasto completamente privo d'aria, presenta una specie di combinazione del suo tessuto colla sierosità.

Nei malati di dilatazione con ipertrofia del cuore, oltre che per l'edema dei polmoni, avviene la morte anco per la compressione talvolta considerevolissima a cui detti visceri van sottoposti in forza dello sviluppo del cuore. Per farsi un'idea di questa compressione non basta lo esaminare il cuore vuoto ed in stato di flacci-

dità, ma uopo è osservarlo ripieno di sangue ed in sito, distendendo, al tempo stesso, per mezzo dell'insufflazione il parenchima polmonare; poichè allora soltanto potremo venire in chiaro della enorme escavazione che va ad operarsi nei visceri respiratorj, e quanto essi diminuiscano di capacità per la presenza di un cuore voluminoso. Quindi agevole sarà il concepire come, in seguito ad una benchè leggiera emozione fisica o morale, la quale sia idonea ad aumentare, anche di poco, la circolazione, i malati di dilatazione di cuore, deggiano tosto farsi anelanti ed anche venir minacciati da soffocazione; e quanto sieno per essi a raccomandarsi la immobilità, il silenzio, l' allontanamento di qualunque emozione, sia del corpo come dell' animo, mezzi principali se non di guarigione, di sollievo almeno. Questi suggerimenti deve il pratico apprestare segnatamente nei periodi più avanzati della malattia, insegnando l' esperienza, che sul primo irrompere di essa, ponno invece riescire di una qualche efficacia l' esercizio moderato ad aria aperta, il camminare a passo misurato anche per molte ore del giorno. Infatti, coi primi compensi può ridursi la circolazione del cuore alla sua più semplice espressione; può mettersi questo viscere in condizioni tali che esso giunga, poco a poco, a ritornare nel suo primo volume; mentre coi secondi, favorendo il moto equabile della circolazione, procurasi di essa una aggiustata repartizione, da cui l'equilibrio della intiera economia; poichè ciascun muscolo, tenuto in una modica attività, diviene, respettivamente al cuore, un punto per così dire, di derivazione. E tanto più riesciranno proficui cotali espedienti, se a questi si aggiunga un regime di vitto che, sotto poco volume, contenga molta parte nutritiva, e se pongasi il malato fuori della influenza di qualunque eccitamento morale.

Il salasso è, le più spesse volte, susseguito da gravi

inconvenienti, e solo praticabile, ove lo esigano delle circostanze particolari. Quindi è che sarà questo un mezzo da escludersi affatto nel trattamento generale per la dilatazione del cuore, sia pure essa unita alla ipertrofia, per cui, in sua vece, dovrà sempre ricorrersi alle evacuazioni sanguigne locali e soprattutto alle ventose scarificate sulla regione del cuore o meglio sulla regione dorsale, dalle quali soltanto puossi ottenere assai lodevoli resultati.

Nel caso che formò il soggetto di queste riflessioni, fui titubante, allorchè trattossi del diagnostico, tra una dilatazione del cuore e la idropericardite. Vedremo ora nell'altro caso che io mi accingo a descrivere e che può riguardarsi quale esempio luminoso di cianosi, come io mi pronunziassi per un idropericardio, intanto che di non altro trattavasi che di una dilatazione.

Dilatazione generale del cuore, senza alcuna alterazione di tessuto, caratterizzata per una idropericarcardite — Indurimento del polmone.

Il 1 maggio 1838, la Lecomte, di 84 anni, entrò nella mia clinica, alla Salpêtrière, nello stato seguente: labbri violetti e tumidi; mani e piedi cianotici come nel colèra il più intenso; infiltramento degli arti inferiori e delle pareti addominali; senso di soffocazione che la malata riporta alla regione media dello stomaco, immediatamente sotto l'appendice xifoide (*oppressione sub-xifoidea.*). Durante la notte, la Lecomte prende la situazione sedente, tenendo, pel corso di molte ore, il tronco piegato in avanti, abbenchè possa ella anco giacersi nella posizione orizzontale, ed in quella trovare il sonno. Pulsazioni del cuore deboli al tatto; niuna percezione di rumori di questo organo, se non che sotto l'ascella sinistra; mancante la risuonanza toracica per un assai esteso tratto della regione cardiaca. Cartilagini costali, dal lato sinistro, leg-

germente rilevate. Polso così poco sensibile alle radiali, che uopo è andare a esplorarlo alle carotidi, dove si presenta lento e debole; del rimanente, integre le facoltà intellettuali: l' ammalata mi fa ricerca di due sole cose, mi chiede, cioè, soltanto *la morte e del vino*, espressione che richiama al pensiero quella famosa dei Romani degenerati, i quali non chiedevano ai loro imperatori se non che *del pane e degli spettacoli.*

Diagnosi. Idro-pericardite. Prognostico. Abbenchè la soffocazione sembri imminente, pure fondandomi su di altri casi analoghi, che in gran numero avea io potuto osservare alla Salpétrière, non dispero affatto che l' ammalata possa riaversi da quell' estremo di male in che attualmente la si trova.

Prescrizioni curative. Digitale tenuta in macerazione, l' uso della quale faccio alternare con un elettuario, che più volte mi riescì vantaggioso in casi analoghi, e che consiste nella formula seguente: R. miele bianco 2 once, sena in polvere, radice di sciarappa in polvere ana. 1 denaro, scilla 12 grani; un giorno, faccio prendere alla ammalata la digitale, e nel giorno consecutivo, l' elettuario, da amministrarsi alla dose in una cucchiarata da caffè ogni quattro ore; e quando voglio usarlo di seguito vi aggiungo 4 grani di digitale di polvere. Da questi rimedj potei io, più volte, vedere scomparire l' anasarca completamente, ed i malati risorgere come per incanto; in una lesione di poca entità e nella quale l' economia contrar potesse una abitudine al leggiero dissesto di circolo che da essa deriva, li vidi portati ad una guarigione durevole, ed il miglioramento fu transitorio solo quando il guasto organico era molto profondo. L' istesso trattamento corrispose pure impiegato per cinque e sei volte sull' istesso individuo, e con esso potei ottenere un prolungamento di vita pel corso ancora di molti anni.

Di ciò mi offriva un chiarissimo esempio il sig. Desbrières, antico agente di cambj, via Duphot, N.° 13.

Nè diverso era il resultato di tal medicatura nella nostra ammalata, poichè fino dal terzo giorno dell' uso di tali medicamenti, si ottenne in essa un miglioramento tanto inaspettato, quanto era straordinario. Al termine di otto giorni, vedemmo scomparire affatto l' infiltramento, farsi sensibile il polso alle radiali, e al termine del mese, potemmo sentirci annunziare dalla ammalata stessa un completo ristabilimento di salute, che tale infatti sarebbesi detto giudicando dall' apparente aspetto di lei. In questo lodevole stato passò la Lecomte i due mesi di luglio e agosto, nel qual lasso di tempo non lasciai io di tener l'ammalata ad un conveniente regime, che idoneo fosse a prevenire altra esacerbazione morbosa, e tanto più perchè a malgrado il notabile miglioramento, non per questo allontanossi il fenomeno della mancata risuonanza toracica corrispondentemente alla regione cardiaca e si ebbe sempre assenza di qualunque rumore nelle pulsazioni del cuore.

Il 14 agosto 1838, rinnovamento dei fenomeni testè accennati: cianosi, oppressione alla regione xifoidea, che, durante la notte, obbliga l' ammalata a escire dal suo letto ed a passeggiare per la camera; sensazione penosa alle spalle; irregolarità e piccolezza estrema di polso; edema generale incipiente. E tutti questi morbosi sconcerti non mancano pur questa volta di allontanarsi, previo l' istesso metodo di cura.

Nei primi giorni d'ottobre ha luogo il terzo accesso; nel 19 novembre, il quarto; nel 2 decembre il quinto, ed in tutti, l' ammalata non può tenere alzata la testa; la tormenta un continuo insomnio e, durante la notte, è costretta a passeggiare a piedi nudi, trovando marcato sollievo nell'immergere i piedi nell'acqua fredda; quindi, cianosi, oppressione alla regione xifoidea, irregolarità e piccolezza estrema del polso.

L' accesso del 2 decembre, che fu l'ultimo, ne mostrò chiaro, che il polmone trovavasi validamente compromesso, rendendosi manifesto, corrispondentemente alla parte posteriore e laterale sinistra del torace, un crepitio, in principio, secco, quindi, umido. Ciò faceami pronosticare una pneumonite edematosa, per cui credeva potere annunziare la morte per soffocazione: infatti, non tardavano a incalzare la cianosi l' infiltramento generale, esteso anche alle palpebre e a tutta la faccia; l' estrema oppressione del respiro, e l' ammalata cessava di vivere soffocata, mantenendosi nella più normale intelligenza fino agli ultimi momenti.

Sezione del cadavere. Placche cartilaginee sul pericardio, nel quale trovasi raccolta una piccolissima quantità di siero. Cuore voluminosissimo; dilatazione generale e uniforme delle sue quattro cavità, le quali si mostrano piene di grumi sanguigni recentemente coagulati. Niuna alterazione nelle valvule. Niuna ipertrofia rimarchevole. I polmoni sono adesi, piccolissimi, in special modo, il sinistro. Pneumonite edematosa del bordo posteriore. Alcuni tubercoli neri disseminati nella sostanza di questi visceri. Fegato di color bruno, ingorgato di sangue senza aumento di volume. Milza piccola, incrostata di cartilagine.

Riflessioni. La dilatazione estrema del cuore senza ipertrofia, è dunque un ostacolo alla percezione dei rumori di quest' organo, presso a poco nel modo istesso che far potrebbe un versamento in seguito di pericardite. Nel caso nostro però, la percezione del rumore del cuore sotto l' ascella, costituisce una differenza notabile dalla idropericardite, nella quale, l' apice del cuore trovandosi nel punto più lontano dalle pareti toraciche, solo dietro lo sterno si rendono percettibili i rumori di questo viscere; di più, al rumore sotto l'ascella aggiun-

gevasi pure, nel nostro caso, un certo impulso o ripercussione diretta apprezzabile sotto il tatto od alla testa applicata sulla cassa toracica, quali impulso e percussione del cuore contro le pareti toraciche non sarebbero mai compatibili colla esistenza della idropericardite.

Gli accessi di soffocazione a cui van soggetti i malati di dilatazione di cuore, sono referibili o ad un perturbamento momentaneo nell' azione di quest' organo, o ad una lesione passeggiera o permanente della respirazione. Ciò presto s' intende ove si pensi, che in simili alterazioni, i polmoni ed il cuore, in grazia dei nessi intimi che esistono tra di loro, costituiscono un circolo vizioso di azione morbosa, per cui può dirsi che le funzioni degli organi respiratorj, di questi organi che sono il mezzo di comunicazione tra le cavità destre e le cavità sinistre del cuore mai potranno alterarsi senza un corrispondente disturbo della circolazione, come ogni lesione di questa dovrà necessariamente trar seco un disturbo di quelle. Così, alla sola lesione degli organi del respiro nei vecchi credo io referibile la frequenza delle affezioni di cuore in codesta età. Ciò aveva io luogo di constatare, durante il mio servizio alla Salpétrière, mentre proponevami la indagine della provenienza delle malattie del cuore, frequenti ad osservarsi nelle vecchie donne di quell' Ospizio: il catarro cronico, l' asma catarrale sonosi a me presentate come il punto di partenza dell' asma sintomatico delle malattie del cuore. Vero però si è, che se in un certo numero di casi, la molestia del respiro e conseguentemente il disturbo della circolazione polmonare han potuto precedere le malattie del cuore, e più particolarmente le dilatazioni semplici ed ipertrofiche di questo organo, non per questo non è avvenuto che gl' individui afflitti da affezioni cardiache, non sieno periti unicamente per dato e fatto delle lesioni del polmone, osservandosi talvolta, in simili casi, che il

più piccolo catarro polmonare è stato causa di disturbi morbosi rilevantissimi (*).

Quanto alla celerità colla quale, nel nostro caso, vedemmo scomparire l' infiltramento del cellulare nei diversi accessi a cui il malato andò sottoposto, è questo un fatto, comune a riscontrarsi in tutti i casi nei quali detto infiltramento è unicamente il resultato di disturbata circolazione: in simili circostanze lo si vede scomparire coll' istessa facilità colla quale si era visto formarsi; talvolta, sole ventiquattro ore bastano a farlo venire in scena, ed altrettante a dissiparlo, quando specialmente possa rimuoversi la causa che stava a ledere il circolo, la quale, d' altronde, non resta sempre al di là dei mezzi curativi.

Nel caso seguente avremo un esempio anche più luminoso di morte avvenuta per l' edema del polmone.

Dilatazione considerevole di tutte le cavità del cuore. — Stato imminente di soffocazione, a cui, più volte, riesce al malato di scampare. — Stato cianotico e di perfrigerazione algida. — Morte per edema del polmone.

Il 15 settembre, entra nello Spedale della Carità il Delaure, di 45 anni, nello stato seguente: faccia scolorata, livida, semi-asfittica (vi ha la faccia asfittica con cianosi, e la faccia asfittica senza cianosi); ortopnea, per cui il malato è costretto ad aprire ampiamente la bocca ad ogni inspirazione; egli passa le intiere notti assiso su di una sedia. Il polso è vivo, tronco, regolare; mancanza completa di risuonanza toracica estesa a tutta la regione del cuore; pulsazioni cardiache sorde; scorgesi un rumore lontano come di scoppiettio; mancante

* Vedete Grisolle, *Traité pratique de la pneumonie aux differens âges*, Paris, 1841, pag. 375. — Bouillaud, *Traité clinique des maladies du cœur*, deuxiéme edition, Paris, 1841, tom II. pag. 466.

pure la risuonanza in ambedue i lati della base toracica, quale ultimo fenomeno credo io referibile ad un versamento nelle pleure; infiltramento degli arti inferiori.

Commemorativi. Erano già sette settimane da che il malato era stato sorpreso da lesione nel respiro, solamente però quando ei montava le scale, e solo da quindici giorni trovavasi in quello stato di soffocazione da me qui sopra descritto.

Cura. Ventose secche ed escarificate che apportano marcato sollievo — elettuario purgativo secondo la formula da me indicata più addietro, alternato coll'uso della digitale tenuta in macerazione. Da cotali rimedj riscuotesi un miglioramento che può dirsi istantaneo.

Il 20, torna in campo l' ortopnea; il malato ha dovuto tenersi su di una sedia per tutto il corso della notte; il cuore presenta gli stessi fenomeni più sopra indicati; rumore di scoppiettio variabile d' intensità che io riporto ad un lieve ispessimento delle valvule. Interrogo il malato sul genere di molestia che lo affligge, ed egli mi dice, sembrargli avere un carbone acceso a contatto del cuore. Rinnovo le ventose secche ed escarificate insieme coll' elettuario, ed ottengo tosto sì marcato miglioramento, che il malato ha potuto trovare il sonno, dalle ore quattro della sera fino alle ore otto della mattina susseguente. I segni pure del versamento van notabilmente diminuendo, e scompariscono anche intieramente, non restandone che un leggiero vestigio dal lato destro.

Il 26 luglio, il miglioramento è così avvantaggiato, che il malato si crede guarito. Continuo l'uso dell'elettuario e della digitale, diminuendone gradatamente le dosi. Il Delaure trattennesi nello spedale anche fino al 15 agosto, più che altro per deferire al nostro consiglio. Quando egli se ne partì, la mancanza del suono toracico mostravasi al medesimo grado di quello erasi riscontrato quando l' osservammo il primo giorno.

Ai 26 settembre, torna il malato a costituirsi allo spedale in uno stato di cianosi e di algidità al più alto grado. Fino da quando ei se ne era partito, non aveva mai potuto dedicarsi a qualunque lavoro, a cagione della oppressione del respiro che sorprendevalo tosto ove egli sottoponesse la sua macchina a qualche attivo movimento. Il polso è piccolo, regolare: completa la mancanza del suono toracico; pulsazioni del cuore debolissime; nessuno scoppiettio, nessun rumore cardiaco. Il malato, situato orizzontalmente e a destra, lagnasi di un senso di molestia di respiro esteso dalla regione ombellicale fino all' epigastrio; non può tenersi assiso, ciò che mi sorprende e mi affligge, perchè l' ortopnea è per me un mezzo di reazione.

La cianosi e l'algore provengono forse dalla molestia del respiro, ciò che io non posso mettere in chiaro, perchè la gravezza del male ne impedisce di esplorare il torace. Mi lusingo, che delle ventose secche ed escarificate, dei senapismi passeggiati sulle estremità inferiori, dei vessicatorj alle gambe, potranno bastare a togliere il malato da questo stato d' imminente asfissia, e darmi campo a ricorrere ai mezzi che aveanmi tante altre volte, sì pienamente corrisposto. Ma vane riescono le mie speranze: nella notte consecutiva, il malato muore asfittico.

Necroscopia. Cuore enorme. Tutte le cavità sono ripiene di sangue. Il ventricolo sinistro è ipertrofico e dilatato. Le altre cavità si mostrano soltanto dilatate. Niun ristringimento agli orifizj; solo un poco d' ispessimento sul bordo libero delle valvule aortiche, il quale serve a spiegare il rumore di scoppiettio riscontrato, durante la vita della ammalato.

L'aorta toracica, nel suo tratto ascendente e nel suo arco mostrasi dilatata e sparsa di placche cretacee; la sua tunica media è areolare ed essa pure sparsa di plac-

che. Egli è evidente, che le condizioni anormali del ventricolo sinistro han dato luogo a cotali alterazioni. Polmoni quasi generalmente edematosi; i lobi inferiori sono compenetrati di sangue e di sierosità. Fegato sano. Milza piccola e dura. Muccosa intestinale injettata.

Riflessioni. — Da tali resultati necroscopici chiaro si mostra, che l' edema e lo stato d'algore sono unicamente a ritenersi quali resultanze dell'edema del polmone, come l' edema del polmone, non altro che un effetto della malattia del cuore. Ed è in me l' intima persuasione, che se il malato avesse reclamato i soccorsi dell'arte qualche giorno prima, e forse anche il giorno avanti al suo ritorno allo spedale, possibile ne sarebbe stato, se non di salvarlo, di toglierlo almeno a quell'accesso che gli fu causa di morte. Ho avuto poi a rimproverarmi di aver troppo contato sul ripristinamento della respirazione, e di non aver scelto, per ovviare al disturbo di quella, un emetico, mezzo principale di guarigione nell' edema polmonare, per cui mi protesto che in casi consimili, non esiterei ad amministrarlo anche due e tre volte nel giorno stesso.

Non tralascerò intanto, prima di dar fine alle riflessioni sulle malattie del cuore, riflessioni che io riprenderò in seguito, di far menzione dei notabili vantaggi che arreca in simili malattie la esplorazione indiretta del cuore praticata sulle arterie. I rumori doppj del cuore si rendono, talvolta, solamente avvertibili sul tronco brachio-cefalico, o piuttosto, sul tratto della carotide e della succlavia il più prossimo a detto tronco. I diversi gradi di rumore di soffregamento che han luogo talvolta all'orifizio aortico si rendono molto più apprezzabili allo stetoscopio applicato sopra un' arteria, di quello che all'orecchio applicato sullo sterno.

MALATTIE DELL' UTERO E DELLE SUE APPENDICI.

(Tavola II.)

Le figg. 1, 1', 1" ed 1'" rappresentano un utero estirpato dai sigg. Roux e Recamier, in una donna, abitante nella via des fossés Monsieur-le-Prence.

L'ammalata era afflitta da uno scolo abbondante ma non fetido; provava dei dolori intensissimi ai reni ed all'ipogastrio. Il collo uterino era dilatato; il muso di tinca, rosso, granuloso, molle, ineguale; l' esplorazione per la via del retto era riescita estremamente dolorosa. L' ammalata si sottopose con animo coraggioso, alla operazione propostale dal sig. Recamier, ed eseguita dal sig. Roux, coll'ajuto del primo.

Questa operazione, alla quale mi trovai presente fu lunga e difficile: delle aderenze fibrose che esistevano tra la faccia posteriore dell' utero il retto e le parti vicine, non permisero, se non che con moltissima difficoltà di raggiungere l'alto fondo del viscere e di respingerlo in avanti. Un corpo fibroso, di cui la sezione vien resa colla figura 1, occupava la faccia anteriore dell' utero; questo corpo fibroso, che prima della operazione, era stato creduto essere l' ovaia od anco il corpo stesso dell' utero, fu causa di nuove difficoltà nella manovra operatoria, delle quali però l'abilità dell'operatore non mancò di trionfare; solo una circostanza rese vano ogni tentativo dell'arte, e questa si fu l'aderenza della faccia anteriore del collo uterino col basso fondo della vescica; infatti que-

st'organo rimase aperto e lacerato, come bastantemente venne mostrato dalla comparsa di un flusso di orina.

Fu soprattutto dolorosa questa operazione nel momento dell'abbassamento dell'utero, e nelle esplorazioni praticate per raggiungere il fondo di questo viscere. L'ammalata cessò di vivere nel giorno appresso.

Nell'esame del muso di tinca (fig. 1") istituito, durante la vita dell'ammalata, *agevol cosa non era* il diagnosticare una malattia cancerosa, nè voglio io qui tacere, che ove mi si avesse consultato per determinare il carattere della lesione, piuttosto che a codesta degenerazione, avrei io facilmente creduto ad una lenta flogosi dell'utero; ma sia detto a lode della sagacità del sig. Récamier, ei diagnosticava il cancro, e non altro mostrava la nocroscopia, che questa alterazione, la quale avea avuto luogo a spese della membrana muccosa e degli strati i più interni dell'utero. La fig. 1' rende perfettamente la disposizione della cavità uterina, le sue granulazioni rossastre, la sua distruzione ineguale e progressiva, l'infiltramento delle sue pareti, rese notabilmente molli da una materia cancerosa semi-trasparente, che nasconde, per un assai esteso tratto la direzione delle fibre uterine. In detta figura si ha pur luogo di osservare, che la erosione occupava soprattutto il fondo dell'utero, o piuttosto, lo spazio d'infundibolo che presenta questo viscere, corrispondentemente alla inserzione di ciascuna tromba; di modo che, aveasi come un setto incompleto che stabiliva una linea di demarcazione tra la porzione della cavità uterina che appartiene alle trombe dal rimanente di detta cavità. Del resto, il volume dell'utero non era aumentato.

La figura 1 rappresenta la faccia posteriore dell'utero, sulla quale si rendono apprezzabili le numerose briglie A D, A D, che stabilivano le aderenze di che fu sopra discorso. Vi si vede poi un piccolo tumore fibroso, al di sopra della tromba sinistra.

Riflessioni. Abbenchè eseguita con un processo operatorio meritevole veramente di lode, quale si è quello con tanto ingegno immaginato dal sig. Récamier, la operazione della estirpazione dell'utero non per questo potrà mai da una sana pratica venire accolta. Ora, questa esclusione che, per mia parte, ritengo come definitiva, non ha punto le sue ragioni nelle difficoltà del processo operatorio, poichè tutte queste difficoltà sono state previste e si fan sormontabili da una manovra abilmente diretta; nè tampoco, nel timore della emorragia, la quale può facilmente impedirsi per mezzo della legatura delle arterie uterine propriamente dette e delle arterie utero-ovariche, ma essa si fonda su di una circostanza di ben altro rilievo, sulle aderenze, cioè, che esistono naturalmente tra il basso fondo della vescica e la faccia anteriore del collo dell'utero, aderenze che si fan validissime, quando il collo uterino è la sede di una degenerazione cancerosa, la quale estendesi, quasi sempre, al basso fondo della vescica.

Intanto, l'insuccesso di simile operazione è tanto più a deplorarsi, in quanto che, il cancro dell'utero, è forse tra tutti i cancri, quello che resta più lungo tempo localizzato, per cui appunto in grazia di questa circostanza, esso offre assai meno probabilità di recidiva di quello che sia il cancro della mammella, il quale vedesi quasi sempre andar congiunto a delle lesioni di altri visceri.

Relativamente alla forma del cancro che fa il soggetto del testè narrato caso, dissi già, che esso avea attaccato primitivamente la membrana muccosa, estendendosi, poco a poco, dagli strati più interni a quelli più esterni del tessuto uterino. Questa forma, o piuttosto, questo modo d'invasione del cancro non è frequente a osservarsi e può indurre nel pratico non piccola perplessità nel determinare il carattere della malattia; e torno io qui a ripetere, che prima di avere aperto l'utero, non

avrei mai potuto, per mezzo della sola inspezione del muso di tinca, diagnosticare, nel caso in discorso, la esistenza del cancro.

Nè tampoco poteasi questa supporre dai dolori più o meno vivi ai lombi, al sacro, all' ano, agl' inguini, all' ipogastrio, alle regioni anteriori e laterali ed alle posteriori delle cosce, i quali dolori non altro stanno a indicare che la sede della malattia, non istruendone punto sulla sua natura (*).

Le emorragie e i diversi flussi che provengono dalla vulva non sono niente più positivi di quello sieno le diverse suaccennate sensazioni di dolore; ponno, egli è vero, annunziare una lesione dell' utero, ma non arrecare però luce alcuna sulla natura di essa. E non altro che delle presunzioni potranno, in tal ricerca, somministrarci la esplorazione della faccia posteriore del corpo dell' utero per mezzo del dito introdotto nel retto, quella del fondo di questo viscere istituita sulla regione ipogastrica e quella pure della faccia anteriore per mezzo di una sonda introdotta in vessica. Coi quali mezzi esploratorii potremo, tutt' al più, sciogliere delle questioni di forma, di volume, e, fino a un certo segno, di consistenza, ma non so

(*) Siccome la questione sulla sede del cancro può farsi talora così importante, che la sua soluzione venga a legarsi colla natura stessa della malattia, così non tralascerò qui di osservare, che nel nostro caso, l'insieme dei dolori stavano perfettamente a indicare la loro unica provenienza dall' utero; e ciascun sa che i dolori di vessica, i quali sono i più idonei a simulare i dolori uterini, sono d'altronde più di quelli localizzati e ordinariamente limitati alla sede dell'organo dal quale emanano, nè mai si accompagnano coi dolori lombari e sacri, con quelli lungo l' andamento delle branche del plesso lombare ed ischiatico, i quali d' altronde, fan sempre treno alle malattie uterine. Tra questi ultimi poi annetto io grande importanza nel diagnostico delle malattie dell' utero, al dolore lombare, e soprattutto, al dolore sacro-coccigeo; è rara infatti una lesione irritativa dell' utero senza questa sensazione di dolore alla colonna vertebrale sacro-coccigea, alla quale detti io il nome distintivo di punto dorsale uterino.

quanto giungeremo con essi a determinare il carattere della lesione.

Niuna certezza adunque potremmo avere sulla esistenza di un cancro dell' utero, se non che quando anco il muso di tinca resti compreso nella degenerazione; ma ciò non accade costantemente, anzi questa parte rimane, in qualche caso, intieramente rispettata, durante l'intiero corso della malattia, e più volte si è riscontrato il corpo dell' utero disorganizzato dal cancro, intanto che si è mostrato perfettamente sano il collo o la parte inferiore di esso; in altre circostanze la membrana muccosa del corpo e del collo è andata primitivamente soggetta alla alterazione, come nel caso reso dalla figura 1 di questa tavola.

A viepiù convalidare la verità di questa proposizione raccolsi io alcuni fatti, dei quali passo tosto a dare in succinto la descrizione.

1.° In una donna morta alla Salpêtrière, la degenerazione del corpo dell' utero era talmente avanzata, che avea creato una comunicazione, da un lato, tra la cavità uterina e la vessica, da un altro lato, tra detta cavità e l' intestino retto, intanto che perfettamente sano mostravasi il collo dell' utero.

2.° In altra donna, di 45 anni, morta istantaneamente alla Salpêtrière per un idrotorace, e senza aver mai accusato alcun disturbo uterino, trovai l'utero, che sebbene all' esterno comparisse nel suo perfetto stato d' integrità, internamente però, presentava un infiltramento di suco canceroso nei suoi strati più interni, limitato ad una parte soltanto della circonferenza di quest' organo; il suco canceroso che costituiva l'infiltramento, era molto liquido, e colla compressione faceasi fluire dal tessuto dell' utero come da una spugna. Questo caso, nel quale fummi dato il conoscere la degenerazione cancerosa fino dal suo primo sviluppo, riescivami pure di un mezzo a insegnarmi, che la distinzione tra lo stato

di crudità e lo stato di rammollimento nel cancro encefaloide, piuttosto che un prodotto della vera osservazione, è non altro che una visione dello spirito; quindi, che il suco canceroso vien separato fino dai primi momenti della formazione del cancro, e che i tessuti, nelle maglie dei quali detto suco trovasi infiltrato, presentano maggiore o minor consistenza, secondo la maggior o minor quantità del suco canceroso che gli compenetra.

3.° Come un esempio di cancro dell' utero risiedente nella superficie interna di questo organo, citerò il seguente fatto. Una donna di 50 anni, presentava tutti i segni razionali del cancro dell'utero: color giallo pagliato, emorragie considerevoli, perdite bianche più o meno fetide, ma intanto niuna lesione apprezzabile al muso di tinca. Restava io nel dubbio riguardo alla natura della malattia, tanto più, che l' ammalata non accusava quasi mai dolore alcuno e sempre mostravasi della più grande ilarità. Dopo cinque mesi, passati nella mia clinica alla Salpêtrière, in uno stato quasi stazionario, fu ella sorpresa istantaneamente da imponenti emorragie le quali si succedettero a corti intervalli. Il polso si fe' esilissimo, e l' ammalata morì nel più completo abbandono di forze e nello stupore.

Alla sezione del cadavere, trovai alcune cucchiarate di pus denso o flemmonoso nel bacino, e con esso niun segno anatomico di peritonite, malattia di cui non aveasi avuto alcuno indizio, anche durante la vita della ammalata (*).

(*) Non essendo questa la prima volta, che io mi trovo a riscontrare del pus nella cavità del bacino senza segni apprezzabili di peritonite, credomi autorizzato ad ammettere come cosa dimostrata: che nelle lesioni dei visceri addominali, l'infiammazione e la suppurazione del peritoneo possono limitarsi unicamente alla superficie dell'organo ammalato. D'altronde, egli è un fatto bastantemente noto, che tutti i prodotti di secrezione del peritoneo tendono a portarsi nel punto più declive, cioè a dire, nel piccolo bacino.

Tutto l'utero era trasformato in un sacco a pareti molli, ricoperte da uno strato di escara e di sangue, e presentante un aspetto rugoso pronunziatissimo; sotto lo strato dell'escara esisteva altro strato encefaloide, sommamente vascolare; di notabile mollezza era la porzione d'utero non degenerata, nella quale comprendevasi pure il muso di tinca. Il sacco uterino comunicava colla vessica per mezzo di una così estesa perdita di sostanza, che la cavità uterina e la cavità vessicale non costituivano che una sola e medesima cavità.

Figg. 2 e 2'.

Le figure 2 e 2' rappresentano un muso di tinca, estirpato dal sig. Lisfranc, il quale non tardava a inviarmelo, sembrandogli il caso a cui spettava il pezzo patologico, fosse assai rimarchevole e dubbioso in quanto alla natura della lesione.

La figura 2 mostra la superficie esterna del muso di tinca estirpato, a cui credemmo aggiungere, per la maggiore intelligenza, la parte inferiore dell'utero e la parte superiore della vagina. Su questo muso di tinca si rendono appariscenti un gran numero di aperture, dalle quali fluisce, modellandosi su di esse, del denso mucco.

La figura 2' rappresenta l'istesso muso di tinca diviso. Nella sezione scorgesi un tessuto molle, compenetrato da mucco, il quale riempie delle specie di geodi, che in detto tessuto sonosi scavate.

Riflessioni. Ma quale è la natura di questa alterazione? non altra, a mio credere, se non che una ipertrofia dei foglicoli del muso di tinca, ipertrofia, la quale avea tratto seco un così prodigioso sviluppo di detti foglicoli, che il tessuto uterino intermedio sembrava destinato all'istesso ufficio delle pareti delle cavità mucipare.

In questa alterazione niun carattere riscontrasi del tessuto canceroso duro o molle, e standosene unicamente alla sua natura, io son convinto che la praticata operazione esser dovea susseguita dai più felici resultati, supposto sempre che nella ammalata esistesse la prerogativa di andare immune dai resultati primitivi e consecutivi di qualunque operazione, in generale, e da quelli, in particolare, che susseguono alle estirpazioni del muso di tinca.

Infatti una operazione di tal natura non è cosa di poco momento ed in essa più che in tutte le altre operazioni, si fan temibili quegli sconcerti generali che sogliono aversi dalle ferite e dalle operazioni chirurgiche. È a mia notizia un fatto di estirpazione del muso di tinca, risguardante una donna di giovine età, la quale morì di spasmo, al termine delle 24 ore dopo la operazione. E qui non mi asterrò dallo annunziare, che io credo sieno stati estirpati molti musi di tinca come cancerosi, i quali erano soltanto un poco voluminosi e rammolliti, come sogliono trovarsi nei catarri e nelle flussioni sanguigne dell'utero, organo eminentemente flussionario. Nella maggior parte di questi casi vidi io soccombere i malati, e non posso a meno di credere che fosse affatto fuor di luogo la impiegata operazione (*).

Ecco la succinta descrizione di tre musi di tinca estirpati, e nei quali esistevano le apparenze, stanti a indicare la convenienza della estirpazione.

1.° In una giovine attaccata da emorragia continua, e nella quale il muso di tinca molle, spungioso, erasi creduto in preda ad un processo canceroso, riscontrai nella porzione estirpata un tessuto, che avea tutto l'aspetto

(*) Boivin et Dugès, Traité pratique des maladies de l'uterus et de ses annexes, Paris. 1833, tome II, pages 5 et suivantes. — Teallier. Du cancer de la matrice, de ses causes, de son diagnostic et de son traitement, Paris-1836, in 8.

della placenta. Consisteva questo come in tanti pennelli di vasi ramosi, conformati in maglie o in fiocchi, alterazione che solo stava a indicare il rammollimento dell'utero; al di sotto del punto rammollito il tessuto di questo viscere era compatto e offriva tutti i caratteri proprj del suo tessuto; niuna traccia di degenerazione cancerosa. La estirpazione era stata praticata con tutte le regole dell'arte e al di sopra del punto rammollito; ma era ella veramente reclamata dalla degenerazione descritta? egli è certo d'altronde, che il pratico il quale credè doversi impiegare il processo operatorio, fu nella intiera certezza della indole cancerosa della malattia.

2.° In altra giovine di 28 anni, appartenente a classe elevata della Società, fu estirpato il muso di tinca da un medico abile, assistito da due colleghi, non meno di lui abituati alla esplorazione dell' utero. Era stato richiesto il mio avviso sul carattere della lesione, per cui essendomi accinto all'esame dell'utero, riscontrai il muso di tinca marcatamente tumefatto, specialmente nel suo labbro anteriore e di un tessuto molle e spungioso. Nella spessezza di detto labbro anteriore trovai esistere una specie di tubercolo o piuttosto una piccola massa di una compattezza maggiore delle parti vicine, circoscritta da una linea di tanti punti tubercolosi. In questo stato di parti non potei riconoscere alcuno dei caratteri del tessuto canceroso, ma piuttosto il rammollimento del tessuto uterino, resultante da una irritazione cronica, da una flussione su di esso lungamente continuata.

3.° In una donna di 26 anni, veniva estirpata dal sig. Michon una vegetazione nascente dal labbro anteriore del muso di tinca, e la quale veramente altro non era che una degenerazione cancerosa. Questa vegetazione perfettamente circoscritta, ma non peduncolata, era di un color rosso, divisa in lobuli inegnali e assai compatta, ma fragile, friabile, facile a lasciarsi disfare sotto la

pressione, non offrendo alcun suco, sia, canceroso, sia d' altra natura, e di un tessuto grigiastro e semi-trasparente. Resultava dall' agglomeramento di grosse papille o lobuli, posti a mutuo contatto, e alcuni dei quali mostravansi compenetrati di pus. Che tutta la parte degenerata fosse rimasta compresa nella praticata estirpazione, chiaramente mostravalo il riscontrare alla base della vegetazione l' insieme dei caratteri del tessuto uterino il più sano. E benchè da molti venisse contestata la natura cancerosa della malattia pel solo dato della assenza del suco canceroso, questa opinione cessava di avere qualunque validità, dietro il fatto pienamente constatato dalla osservazione, che il suco canceroso non appartiene a tutte le specie di cancro. Così, felicitavami io col sig. Michon di questa sua operazione, la quale essendo stata praticata nelle condizioni le più favorevoli, ne faceva sperare un felice successo. Ed in fatto la operazione riescì pienamente come operazione, e l' ammalata, per un lasso di tempo, sembrò avere conseguita la guarigione. Ma così lusinghiere apparenze svanirono affatto al termine di sei mesi, perchè, a detta epoca, ebbesi nuovamente la vegetazione con tutti i caratteri di prima. Fu essa allora asportata dal sig. Blandin, ma questa volta, il bisturino non potè superare i limiti della parte ammalata. D'altronde, la porzione estirpata presentò la stessa fragilità, l' istesso aspetto grigiastro, semi-trasparente, la stessa assenza di suco canceroso, come nella prima vegetazione.

Figg. 3 e 3'

Le figure 3 e 3' rappresentano gli organi genitali di una donna, morta giovanissima per tise.

Le trombe falloppiane (fig. 3) erano flessuose, di una resistenza elastica, e come se esse fossero rimaste distese da un corpo molle. Una pressione praticata sul pa-

diglione della tromba verso l'utero, facea refluire nella cavità di questo viscere una materia di apparenza tubercolosa; mentre un'altra pressione esercitata in senso opposto, cioè, dall' utero verso i padiglioni delle trombe, determinava l' escita di detta materia tubercolosa dal padiglione P ristretto, ma non obliterato, della tromba destra T D, senza si osservasse alcun flusso di liquido dal padiglione P della tromba sinistra T S, il quale era completamente obliterato. La tromba destra aperta T D A (fig. 3') presentava una quantità di pieghe longitudinali, disposte secondo la lunghezza della tromba; la qual disposizione, se non affatto morbosa, potea almeno dirsi in uno stato fisiologico esagerato. Uno strato di materia tubercolosa era rimasto adeso alla muccosa, ed un altro, dell' istessa natura, al fondo dell' utero.

Riflessoni. Se, eccettuato l'idrope, tutte le altre lesioni morbose delle trombe non sono comuni a riscontrarsi, egli è anco vero però che il loro studio restossi fino ad ora bastantemente negletto. Nei casi frequenti della infiammazione catarrale acuta di queste parti, correndo le malattie puerperali, e dietro il fatto della comparsa del liquido purulento nella cavità peritoneale previa una leggiera pressione sulla tromba, domanderei qui, se un gran numero di peritoniti puerperali riconoscer potessero la causa loro in un versamento più o meno considerevole di detto pus catarrale nella cavità del peritoneo. Così trovava io meritevole di far qui figurare il caso testè descritto, nel quale aveasi la presenza della materia tubercolare nelle trombe, al tempo stesso che nella cavità dell' utero.

La detta alterazione delle trombe fu da me frequentemente osservata nei casi di peritonite tubercolosa. Trovava pure la stessa morbosa coincidenza tra i polmoni e le trombe, rinvenendo tanto in quelli che in queste ma-

teria tubercolare; nel quale ultimo caso, non è chi non vegga quanto saria malagevole il giungere a stabilire il vero rapporto tra le due morbose condizioni ed anco il diagnosticarle.

Un fatto meritevole di osservazione nel caso sunnarrato si è la integrità perfetta del peritoneo, a malgrado la comunicazione della sua cavità col fuocolare tubercoloso.

Fascicolo 78.

MALATTIE DELLA VESSICA E DEL CANAL DELL' URETRA.

(Tavola I.)

La fig. 1 rappresenta un caso d' ipertrofia della vessica, il quale sembrommi poter costituire un tipo di questo genere di alterazioni. La ipertrofia, in questo caso, non occupa che la tunica muscolare, nè ha punto offeso la tunica interna o muccosa, la quale ha conservato la sua integrità. Il tessuto adiposo sub-peritoneale che, le più spesse volte, partecipa della ipertrofia della tunica muscolare, osservasi qui ridotto ad un sottile strato.

I rilievi che si osservano sulla superficie interna della vessica sono il resultato del corrugamento della tunica muscolare, e corrispondentemente ad essi la membrana interna non è punto ispessita. Il canal dell' uretra presenta dei ristringimenti organici R, R, e tra questi, una perforazione o lacerazione, che serve a spiegare la cangrena dello scroto e del perineo, della quale il malato era stato la vittima. I ristringimenti sono fibrosi, o piuttosto, corrispondentemente ad essi, il canal dell'uretra presenta l' aspetto fibroso in tutta la spessezza delle sue pareti. È poi a rimarcarsi la dilatazione della porzione prostatica del canal dell'uretra e l'ampiezza degli orifizj dei dutti prostatici, in ciascuno dei quali avrebbesi potuto introdurre una minugia di sottil calibro.

La figura 1' rappresenta la faccia posteriore della stessa vessica. Ivi si osserva il piano muscolare superficiale, solito a riscontrarsi nelle vessiche in stato normale, ma che qui si rende più avvertibile dell'ordinario. Sulla stessa figura si vede una sezione trasversale della prostata S P, la quale ne offriva due fuocolari purulenti, a pareti anfrattuose, situati ciascuno a lato della linea mediana.

Riflessioni generali sopra i ristringimenti del canal dell' uretra e sulla ipertrofia della vessica.

I ristringimenti del canal dell' uretra occupano uno dei posti principali nelle malattie delle vie orinarie. Costituiscono essi la causa la più comune delle ritensioni d'orina, e per conseguenza del più gran numero di malattie, di cui le vie orinarie sono suscettibili.

Sembrami, che gli autori moderni abbiano preteso di riscontrare nei ristringimenti dell' uretra più e diverse alterazioni; quanto a me, non ho io mai riscontrato che una sola specie di ristringimenti, cioè, il ristringimento fibroso o, meglio, la trasformazione fibrosa delle pareti del canale, trasformazione la quale occupa, ora, un sol punto di detto canale, in modo da costituire uno strozzamento circolare, simile a quello prodotto da una corda validamente serrata, ora, per un tratto più o meno considerevole, sia, cioè, per quattro, sei, otto, dodici linee, e anche di più.

Oltre le quali differenze nei ristringimenti, relative alla loro diversa estensione, sono pure a notarsi quelle costituite dai ristringimenti superficiali, cioè a dire, limitati alla membrana muccosa, e quelle resultanti dai ristringimenti profondi, nei quali la degenerazione fibrosa è estesa a tutta la spessezza del canal dell' uretra. Relativamente alla sede loro, i ristringimenti ponno occupare tutti i punti intermedj al meato orinario ed alla porzione

prostatica del canale; ma generalmente corrispondono essi alla porzione membranosa od alla porzione bulbosa; giammai mi son trovato a osservarli nella porzione prostatica.

Darò qui sotto la descrizione, colle mie stesse note testuali, di molti ristringimenti dissecati colla maggiore accuratezza.

1.° *Ristringimenti; falsa strada a traverso il corpo cavernoso. — Ascessi cangrenosi. — Pneumonite. Morte* (*).

Ritensione d'orina, cateterismo forzato, ascessi gangrenosi allo scroto ed al perineo; incisione di essi; morte. Alla necroscopia, trovasi una falsa strada: l'istrumento aveva traversato la parete superiore del canale dell'uretra, quindi avea operata una solcatura od anche manomesso il corpo cavernoso, per rientrar poi nell'uretra. Il ristringimento avea quattro in cinque linee di lunghezza; era compatto, fibroso, e la degenerazione fibrosa occupava a tutta sostanza le pareti del canale; riscontravasi del pus infiltrato, per un tratto assai esteso, nel tessuto spungioso del corpo cavernoso; un ascesso gangrenoso esisteva nel tessuto cellulare del perineo. Congiuntamente a tali guasti aveasi una pneumonite passata allo stato di epatizzazione grigia, di natura ben differente dalla pneumonite lobulare; sulla esistenza della quale diremo qui ciò che, in altri casi analoghi, ci ha fatto dire la esistenza di ascessi nel fegato o nella milza: ossia, che la pneumonite è a ritenersi non altro che una resultanza della presenza del pus nel tessuto del corpo cavernoso; il qual pus esistendo nel sistema venoso capillare, non è affatto irragionevole

(*) Presentato alla Società anatomica dal sig. Dott. Monod, allora Interno a Bicêtre.

lo ammettere, ove delle morbose aderenze non lo circoscrivano immediatamente, che esso introducasi nel torrente circolatorio, per quindi raccogliersi nel sistema capillare o dei polmoni o del fegato, da cui le flebiti secondarie e gli ascessi nei visceri.

2.° *Ristringimento. — Ascessi prostatici. — Ipertrofia della vessica.*

Descrissi già nel fascicolo LII altro caso rimarchevole di ascesso della prostata, che si era aperto nel canal dell'uretra per gli orifizj esterni di questa glandula: nel caso di che ora si tratta aveasi pure, al tempo stesso, ipertrofia della vessica, suppurazione prostatica, e tanto la ipertrofia come la suppurazione erano l' effetto di un ristringimento, di cui ecco qui la descrizione. Occupava esso la porzione bulbosa e le parti limitrofe alla porzione membranosa del canal dell' uretra; estendevasi per un tratto di otto in nove linee, e nel punto più centrale di esso, le pareti di detto canale erano, a tutta sostanza, trasformate in un tessuto fibroso, mentre, presso i suoi limiti, questa trasformazione erasi soltanto estesa alla membrana muccosa. Tanto il ristringimento come la porzione vicina del canale dell'uretra rappresentavano due coni che s' incontravano colle loro sommità.

La porzione prostatica del canal dell'uretra era marcatamente dilatata, e la sua parete inferiore presentava una curva marcatissima colla concavità diretta in alto; da ciascun lato del verum-ontanum, il quale, d'altronde, era sviluppatissimo, soprattutto alla sua estremità posteriore che corrispondeva al centro della porzione prostatica, vedevansi delle aperture in grandissimo numero, da cui poteasi ottenere una materia purulenta. Molte di dette aperture occupavano la nominata parte più sviluppata del verum-ontanum.

La prostata voluminosa era scavata in due sacchi, separati da un setto incompleto. Questi sacchi davano ricetto a grandissima quantità di pus. Nella loro cavità scorgevansi moltissimi lacerti intersecantisi tra loro, i quali esser doveano, almeno per la maggior parte, dei vasi o dei condotti escretorj.

La vessica era notabilmente ipertrofizzata; di una spessezza di quattro in cinque linee, presentava essa la doppia disposizione descritta sotto il nome di vessica a colonne, e di vessica a cellule, niuna delle quali conteneva dei calcoli. Dietro al trigono, che era considerevolmente ristretto e ridotto ad una semi-luna colla concavità posteriore, la vessica presentava un sacco o cul di sacco, il quale era scavato sul trigono.

3.° *Strozzatura circolare a tre pollici dal meato orinario. — Enorme distensione della vessica.*

Il Sig. Bérard il maggiore presentò alla Società anatomica una vessica enormemente dilatata, la di cui sommità giungeva a toccare l'ombellico. Dipendentemente da questa sì straordinaria distensione, vedeasi formata una strozzatura perfettamente circolare, situata a tre pollici dal meato orinario. Il basso fondo della vessica presentava una quantità di piccole granulazioni simili a dei grani di miglio, che altro non erano che dei foglicoli muccosi, i quali sarebbero stati impercettibili all'occhio nudo nello stato normale dell' organo.

4.° *Obliterazione completa del canal dell'uretra corrispondentemente alla parte anteriore dello scroto. — Molte fistole. — Escara gangrenosa formata dalla membrana interna della vessica.*

Il sig. Bosc presentò alla Società anatomica le vie orinarie di un individuo, nel quale il canale dell' uretra

era completamente obliterato nel punto corrispondente alla parte anteriore dello scroto: questa obliterazione, che resultava da una trasformazione fibrosa dell' uretra, andava unita a molte fistole orinarie. La vessica dilatata presentava tre perforazioni le quali erano otturate da degli intestini rimasti adesi alla vessica medesima. Nella sua cavità esisteva una escara che manteneva la forma della faccia interna di quest' organo, alla quale avea dovuto essere adesa. Sulla esistenza di questa escara essendo insorta questione tra i membri della Società, molti di essi opinarono, che altro quella non fosse che una falsa membrana, ed io solo credei doversi unicamente riguardare come una vera escara (*).

5.° *Infiltramento orinoso dello scroto per ristringimento fibroso, situato in corrispondenza del bulbo dell' uretra. Calcoli orinari risiedenti nei foglicoli muccosi di detto canale.*

Un individuo costituissi allo spedale con un infiltramento orinoso considerevole dello scroto. = Incisioni profonde. = Tentativi infruttuosi di cateterismo con delle sonde coniche. Morte. Ecco ciò che io constatava alla necroscopia: corrispondentemente al bulbo ed alla porzione spungiosa dell'uretra, ristringimento fibroso di un pollice di lunghezza. Dilatazione considerevole del canale tra il punto del ristringimento e la vessica. Dietro il ristrin-

(*) Non è questa la prima volta che ho visto delle escare, sia, della vessica, sia, della bocca posteriore, sia, degl'intestini, le quali sono state caratterizzate per false membrane. Che se l'anatomia patologica facendo conoscere la esistenza delle false membrane, ne ha fatto rilevare un errore massimo degli antichi, i quali riguardavano come tante escare tutte le false membrane delle muccose, non per questo ella esclude la esistenza delle escare in dette membrane, come van provandolo l'angina gangrenosa di Fothergill e di Huxham e quella cotennosa, così ben descritta dal sig. Bretonneau.

gimento, tre calcoli orinari aderenti, adesione, la quale consisteva in un ingastonamento di detti calcoli in altrettanti foglicoli muccosi. Il collo della vessica presentava una prominenza semi-circolare, specie di valvula che occupava la metà inferiore di detto collo, dietro la quale vedeasi esistere un cul di sacco.

La superficie interna della vessica offriva l'aspetto reticolato della superficie interna del cuore, e vi si riscontravano moltissime cellule moltiloculari, a orifizj strettissimi. Il tessuto adiposo sub-peritoneale formava uno strato di rilevante grossezza.

Un altro caso di calcoli orinarj mostrommi detti calcoli impegnati nei foglicoli muccosi dell' uretra, circostanza, a cui doveasi la ritensione d' orina, che si aggiungeva al ristringimento. E qui nascer potrebbe il quesito, se questo ingastonamento dei calcoli nei foglicoli muccosi sia anco effettuabile indipendentemente da qualunque ristringimento, ciò che io non sarei mai per ammettere.

6.° *Ristringimento del canal dell' uretra. — Fistole. — Calcoli uretrali e prostatici.*

Il sig. Thomas presentò alla Società anatomica, il 13 novembre 1829, le vie orinarie di un individuo, il quale, attaccato da ritensione d' orina fino da venti anni, poteva orinare senza alcuna difficoltà, previa però l'introduzione di una grossa minugia fino alla parte media della verga. Questo individuo, che non era stato mai padre, avendo potuto intendere, che tale egli sarebbe divenuto, se si fosse fatto curare del suo ristringimento, si decise a entrare in uno spedale. Ivi, praticato il cateterismo, non fu possibile spingere una sonda ordinaria fino entro la vessica, per cui si ebbe ricorso ad una sonda conica, la quale avendo penetrato più profondamente, si

credè esser giunti in vessica, intanto che non si ottenne dallo strumento se non se del sangue. All' indi mani sopraggiunge l'edema alla glottide; trascorse quarantotto ore dalla comparsa di tal fenomeno, impiegasi la tracheotomia. Il malato cessa di vivere un' ora dopo l' operazione.

Alla necroscopia, presentossi l' otturamento della laringe per la tumefazione edematosa della muccosa di quest' organo.

L' uretra era sana in tutto il tratto della metà della sua lunghezza a partire dal meato orinario, ma dal punto corrispondente a detta metà vedevansi avere origine due canali, uno dei quali gangrenoso, che sembrava portare direttamente nella vessica, e nel quale era contenuto un calcolo voluminoso e molti altri calcoli più piccoli; e l'altro, a pareti grosse, fibrose, biancastre, il quale non terminava direttamente nella vessica, ma in un sacco amplissimo scavato nella spessezza della prostata e ripieno di calcoli: questo sacco prostatico che comunicava colla vessica, era diviso in due cavità separate da un setto incompleto, una delle quali corrispondeva al lobo destro, l' altra al lobo sinistro della prostata.

Nel tragitto del canale fibroso vedevansi due sacchi comunicanti col canal dell'uretra per mezzo di uno stretto orifizio e ripieni di calcoli.

Trattavasi di determinare quale dei due canali dell' uretra, il canal gangrenoso, cioè, ed il fibroso, fosse il vero canale conduttore dell'orina. In quanto a me, riguardava come tale il canal fibroso, ritenendo l'altro come il resultato dell'azione dell'orina trattenuta; e parimente i calcoli orinari e prostatici erano non altro, a mio avviso, se non che resultanze della ritensione di detto fluido, che avea dato luogo tanto alla dilatazione del canale del l'uretra e dei canali prostatici, come alla formazione dei sunnotati sacchi e conseguentemente alla produzione dei

calcoli. Erano questi ultimi in numero di trenta, contenuti nei diversi sacchi e tra di essi vedevasene uno che rassomigliava una scodella munita del suo coperchio.

Riflessioni. *Il carattere fibroso* dei ristringimenti dell' uretra sembrami un fatto ormai bastantemente constatato, nè io mai potei riscontrarne d'altra natura.

Corrispondentemente al punto di questo ristringimento tanto la membrana muccosa come il tessuto erettile del canal dell' uretra soglionsi osservare completamente distrutti.

Che se vogliamo rimontare alla causa produttrice di così fatto ristringimento, troveremo che due sono i modi coi quali può intendersi sia quello avvenuto: 1.° per una infiammazione cronica della membrana muccosa; 2.° per un processo ulcerativo. Quale poi di queste due circostanze sia a ritenersi la principale nella produzione del morboso resultato in discorso, non essendo anco bastantemente numerosi i fatti di anatomia patologica relativi allo stato dell' uretra nella blenorragia, una tal questione mal risolverebbesi in un modo definitivo; quanto a me, più che alla infiammazione sarei io portato a credere al processo ulcerativo, non intendendo, nella prima ipotesi, come gli effetti della flogosi esser deggiano quasi costantemente limitati ad un sol punto della lunghezza del canal dell' uretra.

Le indicazioni terapeutiche desumibili dal carattere fibroso del ristringimento, sono in completa armonia coi fatti anatomico-patologici e ponno ridursi ai canoni seguenti: 1.° l'inconvenienza del cateterismo forzato e dell'uso delle sonde coniche; 2.° la preferenza assegnabile alla tazione sulla cauterizzazione; 3.° la necessità di una dilatazione lungamente continuata, o ripetuta, di tempo in tempo, e ciò in vista della tendenza che ha il ristringimento a riprodursi; 4.° la incurabilità assoluta di qualunque ristringimento del canal dell' uretra.

Havvi tanta difficoltà a ristabilire un canale naturale trasformato in tessuto fibroso, quanta ve ne ha a stabilirne uno artificiale. Il tessuto fibroso patologico ha questo fatal privilegio sul tessuto fibroso naturale, che la più piccola causa d' irritazione tende a ispessirlo, e se esso è disposto in canale, a diminuirne incessantemente la capacità. Ora, relativamente al canal dell'uretra, il più piccolo ristringimento che vi si formi, diviene per esso una causa d' irritazione, in grazia dell' ostacolo che esso arreca alla emissione dell' orina.

La figura 2 della tavola I, somministra un esempio d' ipertrofia della vessica con sviluppo vessicolare della membrana muccosa.

La figura 2' rappresenta la stessa vessica, vista dalla sua faccia posteriore; in essa è a rimarcarsi il tumore C situato lungo il tratto dei canali deferenti. Questo tumore, di una durezza fibrosa, altro non era che una ciste completamente vuota, a pareti grosse, fibrose, le quali mostravansi ripiegate sopra a se stesse, come nei casi in cui una ciste voluminosa, essendo rimasta evacuata, e non ritenendo perciò nelle sue pareti una facoltà proporzionatamente contrattile, resta come raggrinzata o ripiegata sopra a se stessa.

La produzione delle vessichette sulla superficie libera delle membrane muccose è una lesione che io riscontrai soltanto nella vessica; non è raro infatti l'osservare corrispondentemente al basso-fondo di questo organo nelle donne morte di cancro all' utero, una quantità di vessichette o bolle peduncolate, per metà vuote, o anche intieramente vuote, come raggrinzate ed a pareti sottilissime e trasparenti. Queste vessichette non vengono costituite dai foglicoli, ma bensì dalla membrana muccosa stessa, in modo, che se l' anatomia dimostrato avesse su detta membrana una epidermide, potrebbesi credere che esse resultassero da questa epider-

mide rimasta sollevata. Ed anco, se la vessica fosse provvista di papille o villosità come l'intestino tenue, non esiterei a riguardare dette piccole vessiche come le stesse villosità sommamente sviluppate o ipertrofiche che dir si voglia. Intanto tutte le circostanze, in mezzo alle quali ha luogo lo sviluppo di queste vessichette, stanno a provare, che nei punti ad esse corrispondenti la membrana muccosa ha subìto una specie di ipertrofia, mostrando chiaro, che in detti punti è divenuta questa membrana, in grazia della continuità di tessuto, un centro di notabile flussione sanguigna. Nel cancro del collo dell' utero, il basso-fondo della vessica restando aderente alle parti ammalate, partecipa esso pure della stessa degenerazione di quel viscere; ora egli è indubitato che prima di subìre la organica alterazione, dee la muccosa passare per molti modi d' irritazione, di cui l' ipertrofia è il primo grado. Di più, non è raro il riscontrare sulla stessa vessica una quantità di vessichette a lato di una porzione di muccosa degenerata.

Tavola II.

Le figg. 1 e 1' rappresentano un caso di degenerazione tubercolosa della prostata. La degenerazione erasi quivi estesa, da un lato, alle vessichette seminali ed al canal deferente, dall' altro lato, al basso-fondo della vescica. Questo pezzo patologico essendo stato riscontrato su di un cadavere destinato alle sezioni della scuola pratica, non potei io raccogliere alcuna notizia nè sulle alterazioni patologiche offerte dagli altri organi, nè, a più forte ragione, sulla malattia a cui soggiacque l' individuo che ne era il soggetto. Ma intanto vidi io di molto interesse il riprendere col disegno l' immagine del pezzo patologico, nel quale si racchiudevano delle singolarità

veramente rimarchevoli (*). Nelle dette figure si ha pur luogo di vedere, che la degenerazione ha sorpassato il trigono vessicale, per la parte posteriore, nel punto ove gli orifizj degli ureteri sono controdistinti da due setole in essi introdotte, mentre in avanti, la si vede estesa fino a tutto il bordo dell' orifizio della vessica.

Le figg. 2 e 2' rappresentano la prostata e la vessica di un vecchio, di 81 anno, morto di cancro dello stomaco. La figura 2' rappresenta la vessica aperta dalla sua faccia anteriore. Questa vessica è contratta sopra se stessa. O U, O U sono gli orifizj degli ureteri. La prostata è informe, inegualmente sviluppata a destra ed a sinistra; il suo lobo medio è voluminosissimo. Di più questo corpo è bernoccoluto, e la sua sezione dimostra, che i suoi rilievi corrispondono ad altrettante cellule ripiene di suco muccoso. Ciascun acino glandulare sembra trasformato in una ciste indipendente.

Le figg. 3, 3', 3" mostrano un vizio di conformazione veramente straordinario, che sebbene non possa venire considerato come una lesione morbosa, pure sembrommi meritare di essere rappresentato colle figure.

Questo pezzo fu ritrovato su di un individuo che serviva alle manovre operatorie.

Trattasi in esso di un' uretra divisa in due canali, uno superiore più piccolo (fig. 3'), il quale occupa la faccia dorsale della verga, corrispondentemente alla linea mediana; l' altro inferiore (fig. 3), che presenta la situazione, la struttura e la dimensione di un canale dell'uretra ordinario. Questi due canali si aprono sul glande (fig. 3"): il canale inferiore nel punto normale M O; il canal superiore sulla faccia superiore del glande per mezzo di un pertugio O C E molto più stretto dell'ori-

(*) Vedete *Traité de pathologie et de médecine opératoire*. Paris, 1841, tome V. page 433.

fizio del canale inferiore. Il canal superiore resultava dalla riunione dei due dutti ejaculatorj, riunione che faceasi ad angolo acuto presso la radice della verga.

Non potei conoscere la disposizione di questi due canali ejaculatorj relativamente alla prostata, alla vessica, e soprattutto ai canali deferenti ed alle vessichette seminali, perchè quando mi pervenne il pezzo patologico, era già stato tolto il soggetto, a cui detto pezzo apparteneva.

Fascicolo 77.

MALATTIE DEL CERVELLO E DELLA MIDOLLA SPINALE.

Figg. 1 1', 2 e 2'. *Idrocefalo con diminuzione di volume del cranio e distruzione più o meno completa del cervello.*

Le figure 1, e 1' 2, e 2' somministrano due esempj di *microcefalia*, con anancefalia più o meno completa, osservati in dei feti a termine, nati morti.

Fig. 1. Cranio molto più piccolo dell'ordinario e con ossificazione molto avanzata. La sua cavità conteneva grandissima quantità di siero. Gli emisferi cerebrali erano quasi in totalità rimpiazzati da una membrana sottile M C, brunastra e coperta di granulazioni G R, essendo di essi rimaste solo delle piccole masse A C, compattissime, disposte in cilindri irregolari, ricurvati sopra loro stessi. In queste piccole masse riconoscevasi facilmente la sostanza cerebrale indurita, di un colore bruno marrone chiaro, come nei casi in cui il cervello è stato sede di un fuocolare sanguigno. Al di sotto di tali avanzi cerebrali scorgevasi, da ciascun lato, una grossa massa costituita dal talamo ottico e dal corpo striato. P C sono i plessi coroidei; F la falce del cervello, colla sua parte anteriore arrovesciata, corrispondentemente alla quale si veggono delle granulazioni disseminate su di una membrana brunastra.

La figura 1' rappresenta tutta la massa encefalica fuori

della teca ossea, vista dalla sua faccia inferiore. Il cervelletto C V L è perfettamente sano. — Il bulbo spinale B S è rimarchevole per l' assenza completa dei corpi piramidali e per lo sviluppo dei corpi olivari. P V è il ponte del Varolio, dal quale partono i peduncoli cerebrali e quelli cerebellari, i quali pure mi parvero in stato di perfetta integrità. I tubercoli mammillari T M avevano conservato il loro volume naturale. I nervi ottici N O erano atrofizzati. Non rinvenni traccia alcuna dei nervi olfattorj, intanto che tutti gli altri nervi si conservavano in stato normale. — C C sono le circonvoluzioni cerebrali che circondano il cervelletto e la protuberanza, e queste pure mostravansi nella loro integrità. M C, M C, M C è la membrana sottile, nella quale si erano trasformati gli emisferi cerebrali.

Aveasi dunque in questo caso assoluta mancanza degli emisferi cerebrali colla integrità perfetta delle parti più centrali del cervelletto, cioè, della protuberanza anulare, dei peduncoli cerebrali e cerebellari e delle adjacenti circonvoluzioni cerebrali. Nel caso che segue, e che vien rappresentato dalle figg. 2 e 2', mancava intieramente tutta la massa encefalica, la quale venia rimpiazzata da della sierosità.

La figura 2 rappresenta la base del cranio, conformata nel modo istesso che se ella avesse dovuto contenere un cervello sano. In questa figura la tenda del cervelletto T C è stata divisa, e tolta la falce del cervello. Dalle lettere M, M, M vien rappresentata una membrana sottilissima, che io son d'avviso altro non essere, che una parte degli avanzi del cervello e del cervelletto.

Può dirsi dunque che rappresentano la intiera massa encefalica i detti avanzi cerebrali ed una massa globulosa C, la quale vedesi al di sopra del foro occipitale, in quella fossa che viene occupata ordinariamente dal cervelletto.

La figura 2' rappresenta i tubercoli C C ed il bulbo

spinale visto posteriormente. Al di sopra dei primi scorgesi una parte ristretta che corrispondeva alla protuberanza anulare, la quale mancava affatto e veniva costituita dal piano medio dell' istmo dell' encefalo, formato dal prolungamento dei fascetti innominati del bulbo spinale (*). Al di sotto l' accennata parte ristretta trovavasi la faccia posteriore del bulbo spinale.

La midolla spinale mantenevasi nel più perfetto stato d' integrità.

Era poi a rimarcarsi, come tutta la porzione intra-craniense dei nervi olfattorj, dei nervi ottici, del terzo, quarto, quinto, sesto, settimo pajo, mancasse in totalità, mentre la loro porzione extra-craniense si rimanesse intatta. La figura 1 rappresenta il nervo ottico dissecato in tutta la sua lunghezza, e la figura 2 ne mostra l' origine dei nervi che partono dal bulbo spinale.

Riflessioni. I. Se vi han dei casi d' idrocefalo congenito nei quali il cranio acquista un enorme sviluppo, ve ne han pure altri, nei quali il volume del cranio è notabilmente diminuito. Resulta ora da un assai esteso numero di fatti, che tra queste due specie d'idrocefalo, in quella nella quale l' idrocefalo va unito a diminuzione di volume del cranio, il cervello presenta le imperfezioni le più considerevoli, tra le quali non è anco da escludersi l' assenza completa della massa encefalica.

II. Nei casi dunque di questo genere, l'idrocefalia e l'anancefalia si trovano riunite in una stessa alterazione congenita, per cui, dietro anco l'opinione del sig. Geoffroy Saint-Hilaire (**), potrebbe detta alterazione venir classata tanto tra le anancefalie, sotto il nome di *cisto*

(*) Vedete *Anatomie descriptive*, tome IV, pag. 610, Centre cephalo-rachidien. Histhme de l'encéphale.

(**) *Histoire des anomalies de l' organisation chez l' homme et les animaux*. Paris, 1836; tome II, pag. 326. Tome III, pag. 513.

anancefalie, come tra le idrocefalie. Sopprimete, in un certo numero d'idrocefalici, la volta del cranio, e avrete l'anancefalia colle sue diverse varietà, meno certi tumori fungosi che tengono, nel caso di assenza di detta volta craniense, al rientramento delle meningi od alla presenza di queste membrane all' esterno.

III. Sarebbe errore veramente rimarchevole il considerare tutti i feti a piccola testa, *i microcefali*, come attaccati da idrocefalo. Dividonsi intanto i microcefali in due generi ben distinti: 1.° *nei microcefali con atrofia del cervello*; 2.° *nei microcefali con versamento sieroso nella cavità del cranio*; finalmente, vi han dei casi misti, nei quali riscontrasi, al tempo stesso, l'atrofia del cervello e l'idrocefalo. Ma niun segno diagnostico esiste, per quanto io mi sappia, deducibile dalla conformazione esterna del cranio, il quale sia proprio a differenziare questi diversi generi di microcefalia, a meno che non abbiasi un encefalocele, o un cistocele cerebrale. È un resultato delle mie proprie osservazioni in questo genere di malattie, che in tutti i casi di microcefalia per versamento, avviene la morte nel momento della nascita, mentre che i microcefali per atrofia del cervello sopravvivono più o meno lungo tempo. Ulteriori osservazioni concorreranno forse a convalidare questo mio asserto.

IV. Ebbi luogo più volte di dissecare, con molta accuratezza, delle teste di microcefali per atrofia del cervello, ed ecco i resultati di questa mie dissezioni.

Primo fatto. In un bambino, che non avea dato alcun segno d' intelligenza, e che morì all'età di otto mesi, in mezzo a degli accessi convulsivi, che si erano ripetuti frequentemente fino dalla nascita, la testa rappresentava esattamente quella di una ranocchia: la fronte mancava affatto; gli occhi erano sommamente sporgenti. La cute capillata, abbondantemente provvista di capelli,

mostravasi ripiegata sopra a se stessa, in special modo, alla regione occipitale, e sembrava essere stata destinata a ricoprire un cranio di ordinarie dimensioni. Avanzatissima era la ossificazione della teca ossea. Le ossa della volta craniense, assai grosse e compatte, mostravansi solidamente tra loro unite e come sogliono essere all' età dai quindici ai diciotto anni. In dietro esisteva una cresta trasversale assai pronunziata, la quale rappresentava la protuberanza occipitale e la linea curva superiore dei carnivori, ma che in fatto, altro non era che la porzione superiore della lamina occipitale bruscamente e angolosamente ripiegata sopra a se stessa. Il cervello era ridotto a delle dimensioni compatibili con un sì piccolo cranio: poteva dirsi un cervello in miniatura, senza però alcun vizio apprezzabile di conformazione.

Secondo fatto. In un bambino microcefalo per atrofia del cervello le ossa della base del cranio mostravano il loro sviluppo ordinario, mentre quelle della volta avrebbero potuto appartenere ad un cranio molto più piccolo. Aveasi il bordo libero della porzione scagliosa delle ossa temporali molto ispessito ed esporgente, per cui poteva dirsi, che la base del cranio e la detta porzione delle ossa temporali erano rimaste in sito, mentre l'occipitale e soprattutto i parietali, si mostravano rimpiccioliti e rientrati nella detta base craniense. Il cervello era piccolissimo. L' atrofia avea più che altro avuto luogo nelle circonvoluzioni frontali; le circonvoluzioni parietali si rendevano manifeste per la loro direzione trasversale che era pronunziatissima. Aveasi poi, in questo caso, la divisione congenita della volta palatina congiuntamente a quella del velo del palato, senza corrispondente divisione del bordo alveolare e del labbro superiore.

Terzo fatto. Il sig. Barbié de Bocage, giovane medico delle più belle speranze, morto vittima del suo zelo, presentò alla Società anatomica la testa di un bambino idiota,

mancato di vita per convulsioni, in età di tredici anni, col cranio di un volume piccolissimo.

La volta del cranio presentava l'ossificazione propria dell'età di quindici anni, ed il coronale specialmente era molto grosso. Il cervello era ben lontano da riempire la capacità del cranio e restava separato dalla volta craniense per una grandissima quantità di sierosità che occupava la cavità della aracnoide, non meno che il tessuto cellulare sottostante ad essa; quindi, altra sierosità esisteva pure nei ventricoli.

Il cervello, ridotto così a piccolissimo volume, presentava delle circonvoluzioni sottilissime ma molto compatte, e tali da riguardarsi come costituite dalla sostanza corticale indurita; sulle quali circonvoluzioni è a notarsi, che esse non erano, nella benchè minima parte, obliterate, e che le corrispondenti anfrattuosità conservavano la loro ordinaria profondità. — Il corpo calloso si mostrava ridotto ad una lamina sottile e trasparente; in uno stato d' atrofia erano la volta a tre pilastri e le corna d' Ammone. La protuberanza anulare, estremamente piccola, non sorpassava in volume i tubercoli quadrigemelli, i quali si trovavano in stato normale. Le piramidi anteriori erano poco sviluppate; i peduncoli anteriori piccolissimi. I corpi olivari, il cervelletto, i talami ottici ed i corpi striati ritenevano il loro volume naturale.

Tappezzava i ventricoli laterali una membrana compattissima, la quale mostrando aver sua origine dalla lamina cornea, che vedesi presso il solco di separazione tra il talamo ottico ed il corpo striato, rivestiva il corpo striato stesso, la faccia inferiore del corpo calloso, e andava a costituire una delle lamine del setto lucido.

Da questo stato di parti resultava chiaro, che le medesime proporzioni di atrofia esistevano tanto nelle circonvoluzioni cerebrali degli emisferi, come nel corpo calloso, nelle piramidi anteriori, nella protuberanza e nei

peduncoli anteriori, prova certa, che una specie di solidalità di sviluppo esisteva tra queste diverse parti. Mentre, d'altro lato, essendo, in egual modo rimasti immuni dalla atrofia i tubercoli quadrigemelli, i corpi olivari, i peduncoli cerebellari, il cervelletto, i talami ottici ed i corpi striati, aveasi in ciò argomento bastantemente valido a farne credere, che tra queste ultime parti esistessero dei nessi eguali di congiungimento.

Ora, questo caso differisce essenzialmente dal precedente, primo per la simultanea esistenza della atrofia del cervello colla idrocefalia; secondariamente, perchè in esso l'atrofia del cervello non è punto una mancanza di sviluppo, ma piuttosto una atrofia morbosa, una atrofia con indurimento, mentre la sierosità contenuta nella cavità della aracnoide (*) era solo destinata a riempire il vuoto.

L' osservazione seguente, che il sig. Pruneau presentò alla Società anatomica, e che egli poi inserì nella sua dissertazione inaugurale (**), ci offre un caso di *microcefalia per atrofia del cervello con ancefalocele.* Ecco il transunto di questa osservazione, che fu redatta con molta cura e molto dettaglio sotto il titolo seguente:

Osservazione d' anancefalia complicata da ancefalocele.

Una bambina, nata il 4 agosto, tradotta, il 5, all'Ospizio dei trovatelli, collocata nella clinica del sig. Barou, e osservata il 15, presentava lo stato seguente.

Cranio piccolissimo; volta craniense depressa; fronte inclinata bruscamente in alto ed all'indietro; gli occhi sporgenti fuori delle loro orbite e rivolti in alto; sistema capillizio

(*) Questa osservazione ebbe luogo nel 1826. Ho notato che la sierosità era contenuta nella cavità della aracnoide, ma non potrei affermare, se essa esistesse pure nel tessuto cellulare sub-aracnoideo, perchè non vidi il pezzo, se non se dopo che la sierosità era stata evacuata.

(**) Dissertation sur l' anencéphalie, 22 août 1837, thèse N. 342.

sviluppatissimo. Vista di profilo, la testa rappresenta una ellisse, presso a poco regolare, di cui le due estremità corrispondono, una, al mento, l'altra, all'occipite. Quindi, ecco le dimensioni esatte del cranio.

» Circonferenza del cranio, 250 millimetri; linea curva » superiore, 135 millimetri; linea curva trasversale, 135 » millimetri; diametro antero posteriore, 86 millimetri; » dall'occipite fino alla radice dei capelli, 79 millimetri; » diametro trasversale, 77 millimetri; larghezza della » fronte, presa dall' angolo esterno di ciascun occhio, 67 » millimetri. »

Nella parte più alta e posteriore del cranio, nel punto, cioè, di riunione degli angoli dei parietali coll' angolo superiore dell'occipitale, esiste un tumore del volume di una piccola noce, corrispondentemente al quale mancando affatto i tegumenti craniensi, si ha luogo di osservare, come esso sia di un color rossastro, molle, non fluttuante, facilmente depressibile, e come venga sollevato per dei movimenti isocroni ai movimenti del cervello, mentre portatovi attorno un dito, scorgesi un difetto di ossificazione per l'estensione di un pollice di diametro. Tutti i quali caratteri fanno manifestamente conoscere, che detto tumore è non altro a riguardarsi se non che un encefalocele.

D'altronde, questa bambina, benissimo costituita, mostrasi immersa in un continuo sopore, da cui però, egli è facile il risvegliarla. La vista e l'udito sembrano conservati. Mobilità delle pupille. Gli arti sono in uno stato di flaccidità; sensibilità sommamente ottusa. A quando a quando, l' ammalata getta acute grida; respirazione lentissima, dando solo cinque o sei movimenti respiratorj per minuto. A ciascuna inspirazione si apre la bocca e dilatansi le narici, mentre la testa vien portata in dietro. Il polso è lento, filiforme; il corpo è freddo. La bambina muore il 17 agosto, tredicesimo giorno di sua vita, dopo

una agonia, che può dirsi aver cominciato fino dal momento della nascita.

Sezione del cadavere. Depressione e picciolezza dei due pezzi che costituiscono l'osso frontale; appianamento dei parietali; sviluppo assai maggiore dell' ordinario dell'osso occipitale, il quale, fino dal suo angolo superiore, si ricurva bruscamente sopra a se stesso. Tutti i pezzi del cranio sono già così ravvicinati, che non lasciano tra loro più di una linea d' intervallo. La perforazione del cranio, per la quale erasi fatto strada il suddescritto tumore, ha la forma e le dimensioni del foro occipitale; ricoprono il tumore le meningi ispessite, ispessimento che è marcatissimo specialmente nella dura-madre; nel centro del tumore esiste la sostanza cerebrale: ed ecco dunque verificato l' encefalocele. La massa totale dell' encefalo pesa sessantotto grammi, otto decigrammi, peso che è equivalente, tutt' al più, al terzo del peso ordinario del cervello dei bambini nell' età in che si trovava l' individuo in discorso. Il cervelletto è proporzionatamente anche meno sviluppato del cervello. Abbenchè all' esterno non sembri esistere nel cervello alcun vizio di sviluppo, però il sig. Lauret, che assisteva alla autopsia, non sa riscontrarvi nè il corpo calloso, nè i ventricoli laterali, nè i talami ottici, nè i corpi striati, nè i tubercoli quadrigemelli. La midolla spinale è sana.

Sulla faccia interna della base del cranio si fan rimarchevoli il corpo dello sfenoide molto più prominente dell' ordinario e la molta profondità delle fosse laterali e medie, e la picciolezza delle posteriori o cerebellari. Proponendoci quindi l' indagine della causa per cui il collo di questo individuo fosse cortissimo e la testa, marcatamente rovesciata indietro, sembrasse come impiantata sulle due spalle e sulla parte superiore dello sterno, ne vien fatto di ritrovarla, 1.° nel breve tratto della regione cervicale, di cui le vertebre sono tra loro strettamente

unite o come incassate una dentro l'altra; 2.o nella esagerazione della curvatura naturale di detta regione.

Riflessioni. Ponno così annoverarsi nella microcefalia le varietà seguenti, che egli è quasi impossibile il determinare *a priori*: 1.° microcefalia per picciolezza estrema del cervello, d'altronde, ben conformato; 2.° microcefalia con vizio di conformazione del cervello, ma senza presenza di liquido; 3.o microcefalia con presenza di liquido e distruzione più o meno considerevole del cervello; 4. microcefalia con assenza completa dell'encefalo.

Che in proposito della microcefalia con idrocefalia, avvertirò qui, come io riguardi questo vizio di conformazione qual resultato di una malattia, a cui il feto è andato soggetto durante la vita intra-uterina, attestando ciò, in un modo non equivoco, i diversi gradi di colore brunastro, e gl' indurimenti riscontrati in un gran numero di casi; per cui egli è possibile che la presenza della sierosità sia affatto secondaria e solo stia a riempire il vuoto rimasto nel cranio, in seguito della distruzione morbosa del cervello. Nè la ossificazione precoce del cranio potrebbe invocarsi come una causa della microcefalia, stando a distruggere cotale ipotesi le nozioni che generalmente si hanno sulla evoluzione del cranio stesso, dalle quali resulta, che la cavità craniense non rimpicciolisce, nè i suoi diversi pezzi si avvicinano e si serrano tra loro, se non che dietro una diminuzione di volume del cervello. Una compressione esteriore esercitata sulla teca ossea sarebbe forse circostanza attendibile come un mezzo a spiegare la microcefalia, ma niun fatto ancora è a mia notizia, che stia a confermar ciò in un modo positivo.

In tutti i fatti di idrocefalia che io ebbi la opportunità di osservare, sia, cioè, nella idrocefalia con sviluppo enorme del cranio, sia, nella idrocefalia con micro-

cefalia, giammai rinvenni in essi complicata la idrorachite, e nella maggior parte, potei constatare la mancanza assoluta di comunicazione tra il quarto ventricolo ed il tessuto cellulare sub-aracnoideo della spinal midolla.

Figg. 3, 3', 3", 3.''' *Cisticerchi del cervello.*

Questo pezzo patologico rappresentato dalle figg. 3, 3', 3", 3''', fu da me ritrovato sul corpo di una vecchia donna della Salpêtrière, la quale, durante la vita, non avea offerto alcun sintoma emanante dal cervello.

La figura 3 rappresenta la faccia interna dell' emisfero destro, sul quale osservasi una ciste sierosa C, situata immediatamente al di sopra del corpo calloso, sporgente in detta interna superficie.

La figura 3' rappresenta la circonvoluzione e la piccola cavità C, nella quale era come ingastonata la ciste.

Nella figura 3" si ha rappresentata la ciste enucleata, e finalmente nella figura 3''' il cisticerchio osservato dopo aperta la ciste e dopo lacerato il sacco caudale. I punti bianchi che si veggono attorno alla figura 3''' e che io credei proprio il far rappresentare, risiedevano nel liquido del sacco. Il cisticerchio offre sulla figura 3''' due parti ben distinte, una inferiore, formata dalla vessica caudale vuota; l' altra superiore, che corrisponde al corpo di questo entozoario. Scorgesi chiaro, che la parte superiore resulta da due corpi ineguali per la forma e pel volume, i quali non rassomigliano punto agli altri cisticerchi da me, in altri casi, osservati, o a quelli descritti dagli autori; circostanza appunto, da cui fui tratto a render questi colle figure.

Riflessioni. Due sole specie d' idatidi cerebrali nell'uomo si sono offerte alla mia osservazione: il cisticerchio

e l' acefalociste. I cisticerchi, molto più frequenti delle acefalocisti, sono, in generale, l'appannaggio della vecchiezza. Nel mio soggiorno alla Salpêtrière, che io ho bene a dolermi di non aver bastantemente messo a profitto per l' osservazione di tale specialità morbosa, riscontrai frequentemente i cisticerchi nei plessi coroidei, e sempre vennemi fatto il distinguerli dalle cisti sierose o dalle collezioni di sierosità non completamente encistiche, a liquido turbo e talvolta con fiocchi pseudo-membranosi, come si osservano, le spesse volte, nei plessi coroidei dei vecchi. Questi fiocchi pseudo-membranosi, di un bianco lattiginoso, simulano talmente il corpo dei cisticerchi, che non può aversi assoluta certezza sul loro vero carattere, se non che eseguita l' apertura del sacco. Dopo i plessi coroidei, ho riscontrato più comunemente i cisticerchi nel tessuto cellulare sub-aracnoideo. In altri casi finalmente, ritrovai questi entozoarj entro la spessezza del cervello, ma sempre verso la sua superficie, di modo che, una porzione della superficie della vessichetta cisticerchica sporgeva o appariva sulla superficie dell' organo. Giammai questi corpi mi si presentarono situati profondamente ed in seno della sostanza bianca cerebrale.

I cisticerchi, ora, sono encistici, cioè a dire, provvisti di una ciste fibrosa, che gli isola dalle parti circumstanti, ora, sprovvisti affatto di ciste e liberi entro il tessuto cellulare. Alcuni di quelli encistici mi si presentarono come già morti da tempo più o meno lungo, avendo osservato, contemporaneamente al cisticerchio flaccido, una materia opaca che riempiva la ciste. Riguardo poi alla descrizione anatomica del cisticerchio propriamente detto, le mie osservazioni concordano pienamente con quella condizione organica, annunziata dagli osservatori su tal soggetto. Questo corpo presentasi sotto l'aspetto di una vessica sferoidale perfettamente trasparente, eccettuato in un punto della sua superficie, ove mostrasi opaco e di un bianco

lattiginoso: il qual punto opaco non è una semplice macchia, ma un ispessimento circoscritto, che sporge più o meno nella cavità del sacco. In detto punto opaco, sia che lo si osservi ad occhio nudo, o per mezzo di acuto microscopio, scorgesi un pertugio, e, se comprimasi leggermente la vessica caudale, vedesi apparire ed allungarsi il corpo del cisticerchio sotto la forma di un piccolo corpo cilindrico, il quale, ove la compressione cessi o diminuisca, rientra tosto nel sacco, o, come io credo meglio, dentro se stesso; questo corpo è solcato circolarmente alla sua superficie, e sulla sua testa o estremità libera leggermente rigonfia, presenta come tanti oncinetti, nel centro dei quali è una specie di piccola-tromba, che mi è sembrata perforata.

Quanto ai sintomi pei quali si manifesta la esistenza dei cisticerchi, non conoscesi su tal soggetto alcun che di positivo. Le stesse tenebre circondano la loro patogenia, per cui anche la loro terapeutica resta sempre a conoscersi (*).

Fig. 4. *Spina bifida.*

La figura 4 rappresenta una spina bifida, osservata in un bambino, morto pochi giorni dopo la nascita. Abbenchè ne mancasse la dissezione di tutto il pezzo patologico, la quale non fu eseguita, credei, ciò nonostante, di molta utilità il pubblicare questo fatto, in vista appunto della forma insolita del sacco, ripieno del liquido. In esso si ha luogo di osservare, come la pelle fosse intieramente

(*) Vedete *Dictionnaire de médecine et de chirurgie pratiques*, art. Entozoaires tome VII, page 467; le osservazioni del signor Calmeil (*journal hebdomadaire de médecine*, Paris, 1828 tome I, page 47); del sig. Nivet (Archives générales de médecine, 1839); del sig. Bouvier (Bulletin de l' Academie royale de médecine, Paris, 1840, tome IV, page 556); del sig Aran (*Archives*, septembre 1841).

estranea agli inviluppi di questo tumore, il quale, nella generalità dei casi, si fa causa sicura di morte.

In generale può dirsi, che se dato ne fosse di prevenire la rottura del sacco, e, dopo l'evacuazione dei liquidi, impedir si potesse la penetrazione dell'aria, che è quasi inevitabilmente la causa della aracnoite, il malato potrebbe raggiungere la guarigione, sia pure che avesse esistito o no, la paralisi degli arti inferiori dietro l'essere o non esser compresa nel tumore la parte inferiore della spinal midolla.

Che se la mia pratica presentommi molti esempj di spina bifida in alcuni individui, i quali aveano scampato ai pericoli imminenti della perforazione, in questi individui il sacco mostrossi sempre ricoperto dalla pelle. Ecco un caso singolarissimo, che io devo al sig. Velpeau:

Questo autore ebbe la gentilezza di mostrarmi nella sua clinica una giovine di 17 anni, di forte costituzione, la quale presentava nella parte inferiore della regione lombare, corrispondentemente alla base del sacro, un sacco cutaneo, flaccido, raggrinzato, vuoto, mostrando tutte le apparenze di aver dato ricetto ad un liquido, che probabilmente avea avuto sua origine da una escara biancastra, lenticolare, risiedente su di un lato di detto sacco. La pelle che ricopriva questo tumore manteneva tutti i caratteri di una pelle normale, ben nutrita, nè punto mostravasi assottigliata o degenerata a modo di cicatrice. Solo, tanto in essa come nelle parti circonvicine al tumore, erasi manifestato, fino da qualche giorno, un color rosso eresipolaceo, accompagnato da senso di dolore, che si esacerbava al più piccolo contatto.

Commemorativi. Racconta l' ammalata, che i suoi genitori le aveano spesse volte ripetuto, essere ella venuta al mondo col tumore suindicato; quindi ne avverte, che ella avea potuto sempre dedicarsi a tutti i più faticosi lavori del campo, senza aver mai risentito alcun disturbo

di salute e che mai aveva prestato attenzione al tumore lombare, che essa chiamava la sua lente. Qualche giorno avanti il suo ingresso nello spedale, vi percosse ella casualmente, ed il tumore essendosi rotto, lasciò fluire un liquido limpidissimo, sortito il quale, esso perse affatto il suo volume, rimanendo depresso e flaccido. Fino da quel momento la salute di questa giovane fu alterata da violenta cefalea, mantenendosi però qualunque altra funzione in stato normale. Alla mia prima visita, la spina non era punto dolente; facile la locomozione; eccellente lo stato generale; ma non per questo mi ristava io dal pronosticare una imminente morte, perchè il fatto della rottura del sacco era per me causa bastante a produrre immediatamente l'aracnoite: in fatti, due giorni dopo la mia visita, sensibilità eccessiva di tutto il corpo, e al termine di ventiquattro ore, cessazione della vita.

Necroscopia. M. F. D' Arcet, Interno distinto degli spedali, mostrommi la colonna vertebrale aperta dalla sua parte anteriore. Fummi impossibile il giudicare dello stato della aracnoide spinale, perchè il pezzo era stato tenuto a macerare nell'acquavite canforata pel corso di otto giorni; però mi si riferiva, che, corrispondentemente ai corpi olivari ed alle piramidi aveasi ritrovato una piccola quantità di pus; circostanza confermante la esistenza della meningite spinale, già da me preconizzata, dietro l' andamento dei sintomi morbosi e per la istantaneità della morte.

La dissezione del tumore, eseguita colla maggiore accuratezza, offriva i seguenti resultati.

Per una apertura, a cui avea dato luogo l'asportazione delle due ultime vertebre lombari e della base del sacro, poteasi mettere in chiaro: che la cauda equina, mantenutasi in sito ed in perfetto stato normale, non protundeva punto nel tumore, nel quale solo uno dei suoi filamenti nervosi, appartenente alle radici posteriori,

avea penetrato, descrivendovi un' ansa; quindi, che la pelle avea contratto valide aderenze, corrispondentemente ad uno dei lati del tumore, mentre, nel lato opposto, non vi aderiva che debolmente, prestandosi ovunque a costituire tali nessi morbosi un tessuto cellulare molto fitto e fibroso, nel quale non riscontravasi la benchè minima quantità di adipe. Faceasi poi bastantemente manifesto, essere il sacco succutaneo di pareti fibrose e assai compatte, e comunicare colla cavità vertebrale per mezzo di una apertura o canale strettissimo, situato tra la ultima vertebra lombare e la base del sacro, e che si era formato a spese dei ligamenti gialli e della linea mediana, rimaste intatte le lamine vertebrali e le apofisi spinose delle vertebre vicine.

In questo caso può dirsi, che punto non aveasi la spina bifida propriamente detta.

MALATTIE DELLA PAROTIDE, DELLA LARINGE E DEGLI OCCHI.

(Tavola II.)

Parotide suppurata.

La figura 1 rappresenta una delle glandule parotidi in stato di suppurazione, la quale fu ritrovata in un soggetto morto di enterite foglicolare. Entro questa glandula si osservano moltissimi piccoli ascessi pisiformi, non comunicanti tra loro, e dei quali il pus è giallo-verdastro, vischioso e come muccoso. Tutti quanti i dutti escretorj della parotide, non escluso il canale stenoniano C S O, si mostrano distesi da detta materia purulenta, la quale vedesi escire dall' orifizio buccale medesimo, previa una leggiera pressione.

Le mie dissezioni delle glandule parotidi, di cui può dirsi, essere ancora ignota l'anatomia patologica, mi procurarono i mezzi a stabilire in questi corpi tre specie ben distinte d' infiammazione: 1.°, cioè, l' infiammazione dei dutti escretorj e degli stessi acini glandulari; 2.° l'infiammazione del tessuto cellulare della parotide; 3.° l'infiammazione delle vene intra-parotidee. Delle tre nominate specie d' infiammazione, la più frequente a osservarsi è quella che attacca i dutti escretorj e le granulazioni glandulari, ed a questa specie appunto appartiene la osservazione che io qui sotto passo a descrivere.

Una vecchia della Salpêtrière, di 84 anni, fu sorpresa, senza una causa apprezzabile, da parotide con sec-

chezza estrema della cavità buccale, ed in particolar modo, della lingua, la quale mostrava delle profonde fenditure, ed era come macchiata di sangue. Poichè l' ammalata sembrava trovarsi nel suo ordinario stato di salute, il giorno avanti allo sviluppo del male, così fui d'avviso trattassesi di una parotide essenziale. Dopo qualche giorno, sopraggiunse la oppressione del respiro, a cui susseguì tosto la morte.

Alla necroscopia, potei mettere in chiaro, che la estesa tumefazione della regione parotidea era referibile, in parte, all'edema, in parte, alla parotide stessa, il di cui tessuto era marmorizzato di rosso e di macchie bianche, le quali venivano costituite da del pus vischioso. Tutti i dutti escretorj ed il canale stenoniano erano in stato di pienezza, come lo si può vedere sulla figura 1; ciascun acino glandulare presentavasi trasformato in una piccola ciste purulenta, a pareti marcatamente injettate; l'infiammazione era limitata alla glandula parotide, nonostante il suo contatto colle glandule sub-massillari, le quali si mostravano sane. Del sangue coagulato riempiva, aderendo alle sue pareti, la vena giugulare esterna, nel punto della sua sortita dalla parotide; le vene contenute in questa glandula non mi parvero infiammate. Lo stomaco e gl'intestini erano nel più perfetto stato d'integrità; soltanto i reni richiamarono la mia attenzione. Notava io in questi visceri una aderenza strettissima colla loro capsula fibrosa, una disposizione granulosa sulla loro superficie con delle marcate depressioni, probabilmente dovute a delle atrofie parziali. Uno di questi visceri presentava alla sua circonferenza, per uno spazio che avea una figura oblonga come di un' oliva, una quantità di pus infiltrato, nel di cui centro vedevasi una specie di fuocolare, formato da altro pus quasi liquido.

Riflessioni. Se nel caso di che fu discorso, la infiammazione avea egualmente sua sede tanto nelle granulazioni,

come nei dutti escretorj, in altri casi però, rispettato il tessuto della glandula, la si vede limitarsi ai dutti escretorj, di modo che dir si potrebbe, che incominciata dal canale stenoniano, essa si è quindi estesa nelle sue divisioni, piuttosto che da queste verso di quello; e poichè tutte le parotidi da me osservate, mi han sempre mostrato una flogosi eritematosa più o meno intensa della membrana buccale, così dommi io ben volentieri a credere, che per continuità di tessuto propaghisi questa dalla muccosa della bocca alla muccosa del canale stenoniano, e dalle divisioni di questo canale fino agli acini glandulari. La soppressione della saliva precedente, in tutti i casi, lo sviluppo delle parotidi, essendo il primo fenomeno della infiammazione, è un fatto bastantemente valido a confermare simile idea.

Quando la infiammazione delle parotidi sopravviene nel corso della enterite foglicolare, costituisce uno dei più importanti fenomeni di quella intestinale affezione: in simili casi, ora, ambedue le parotidi van contemporaneamente attaccate, ora, in un modo successivo; talvolta una sola di esse s' infiamma. E sia in un modo o in un altro, quasi sempre osservasi questo fatto nel periodo più avanzato della enterite, raramente nel periodo d'aumento, mai nel principio, e sempre, meno in casi rarissimi, la sua comparsa è d'augurio non fausto. Di ciò ne istruiscono le osservazioni cliniche, ed abbenchè abbia io sentito ricordare dei casi di parotidi complicanti l' enterite foglicolare terminati da guarigione, dal canto mio, o non vidi mai codesto esito felice, o lo vidi soltanto nei casi nei quali la morbosa complicanza ebbe luogo ad un'epoca poco avanzata della malattia intestinale; per il che la distinzione scolastica delle parotidi in *critiche*, cioè a dire, bene-influenti nel corso delle malattie, ed in *sintomatiche*, sembrami in manifesta opposizione coi fatti.

Ma qual rapporto sarebbe a stabilirsi tra queste parotidi

sintomatiche, legate con una alterazione profonda della economia, e quei turgori sì frequenti a riscontrarsi e quasi sempre epidemici residenti nelle regioni parotidee e submassillari, conosciuti sotto il nome di *orecchioni?* ed in questi edemi dolorosi ed inoffensivi che scompariscono talvolta istantaneamente, per dar luogo ad un turgore di analoga natura del testicolo, può egli dirsi veramente attaccato il tessuto proprio della parotide? Su tali argomenti deggio io confessare tuttora le mie dubbiezze, non altro potendo annunziare di certo, se non che non ho mai conosciuto esempj di orecchioni epidemici terminati per suppurazione; nè altro esito infausto avere io mai in quelli osservato, meno un caso nel quale, tenne loro dietro la sordità, però soltanto da un lato.

Nelle diverse epoche nelle quali gli affetti di enterite foglicolare con parotidi soccombono alla malattia, la sezione del cadavere ne mostra in questi corpi glandulari le lesioni appartenenti ai diversi periodi della infiammazione, incominciando dall' edema con injezione venosa fino alla suppurazione disseminata od a quella raccolta in fuocolare.

Rarissime volte i malati han potuto sopravvivere sì lungamente, da manifestare la fluttuazione del pus, la quale abbia reso necessario il devenire alla apertura dell'ascesso, sia collo strumento tagliente, sia, col caustico (*).

In tutti i casi di parotidi suppurate da me osservati, riscontrai sempre congiunta alla suppurazione la can-

(*) Tra questi due modi di praticare l'apertura dell'ascesso, sebbene generalmente dar si voglia la preferenza al caustico, sono io d'avviso, deggiasi a quello anteporre il ferro tagliente: primo, perchè è questo un mezzo più pronto a dare esito al pus, secondariamente, perchè meno atto a lasciare tracce cutanee, in caso di guarigione, in terzo luogo, perchè il più idoneo a prevenire lo strangolamento, estremo del male in simil genere di alterazioni.

grena; raramente, vidi la flogosi percorrere con regolarità tutti i suoi periodi, durante la vita dell' ammalato. Ecco di ciò un fatto parlante:

Una donna di circa 50 anni, presentava tutti i segni fisici e razionali di un cancro del fegato. Ad un periodo più avanzato di questa malattia, la bocca fu presa da secchezza e si fe' sede di una flogosi cotennosa; in breve, la regione parotidea sinistra divenne dolente e turgida. Un sanguisugio alla parte ammansì, ma non vinse la infiammazione. Nel centro della regione parotidea manifestossi una fluttuazione, o, piuttosto, una mollezza leggermente fluttuante: praticata la incisione del tumore, videsi da quello sgorgare del pus, color feccia di vino e di tanta e tale vischiosità, che uopo fu impiegare una valida compressione ad ottenere la completa evacuazione del liquido, immisti al quale mostravansi pure dei frammenti cangrenosi; fattasi quindi, nel punto più declive, altra apertura spontanea, presentossi corrispondentemente ad essa ed anco di fronte a quella artificialmente creata, una massa cangrenosa di così rilevante volume, da non potere per alcuna di queste aperture farsi strada al di fuora.

Uopo fu allora incidere le parti intermedie ai due meati, rendendoli tra loro continui, dopo di che potemmo estrarre una massa considerevole spungiosa, compenetrata di pus, che in gran parte sembrommi venir costituita dalla glandula parotide; asportata infatti la massa morbosa, ne resultava una vasta cavità, situata tra l' apofise mastoide ed il bordo posteriore della mascella inferiore, cavità che venne, in parte, a riempirsi nel processo di cicatrizzazione, giunto quasi al suo termine, allorchè l' ammalata cessò di vivere.

Non ho mai visto un caso di parotide suppurata senza cangrena; ciò che forse s' intende per la struttura sommamente compatta della parotide; nè mai mi si offerse la

suppurazione, se non che nei periodi più avanzati delle malattie acute o croniche, per cui non so se abbiasi un solo esempio di parotide suppurata, senza una qualche precedente lesione organica: così, nella donna di 84 anni, soggetto del caso da me ricordato sull'incominciare di questo articolo, la suppurazione del rene imprimeva bastantemente il carattere sintomatico alla parotide, da me, di primo tratto, ritenuta come suppurata idiopaticamente.

Costituisce una singolarità delle malattie delle parotidi, la loro limitazione al corpo glandulare, rara mostrandosi la loro diffusione alle glandule linfatiche corrispondenti. Ecco qui sotto una osservazione di cancro della parotide e delle glandule sub-massillari con integrità di tutti gli altri organi. Abbenchè non di stretta relazione col mio soggetto, parvemi questo caso meritare di esser qui ricordato come idoneo a prestarsi all' istoria delle malattie delle parotidi in generale.

Cancro ulcerato melanico della glandula parotide e delle glandule sub-massillari.

La Margherita Loret, di 51 anno, entrò nella mia clinica alla Salpêtrière gli 8 agosto 1837: essa presentava alla regione parotidea sinistra un enorme fungo, peduncolato, sferoide, con una vasta escavazione nel punto opposto al peduncolo, dalla quale sgorgava un icore orribilmente fetido. Quindi sulla corrispondente regione submassillare mostrava un'escara cangrenosa considerevole che era l'avanzo di altro tumore, non meno voluminoso di quello della regione parotidea, e di cui la sede cercai invano di stabilire se alla glandula od ai ganglj linfatici submassillari riportar si dovesse. Il tumore parotideo aveva avuto sua origine otto anni avanti, consistendo, di principio, in un piccolo bottone, che fu per più e diverse

volte cauterizzato. Il tumore massillare datava solo da tre anni. Da ambedue questi tumori ulcerati nascevano frequenti emorragie. — Due giorni dopo il suo ingresso nello spedale, l'ammalata, in seguito a leggiero delirio, cessava di vivere.

Necroscopia. Integrità perfetta di tutti gli organi. Il fungo parotideo era esclusivamente formato a spese della parte più superficiale della glandula parotide, di cui pure le porzioni più profonde aveano subìto la degenerazione cancerosa, senza però notabile aumento di volume. La sezione del tumore mi diè luogo a conoscere, che la degenerazione non avea sorpassato i limiti della glandula, i quali mostravansi così ben marcati, che al di là di essi, il circumstante tessuto cellulare non offriva nemmanco un leggiero grado d'indurimento. La degenerazione cancerosa presentava l'aspetto lobuloso, come se la glandula parotide non fosse stata attaccata in massa, ma successivamente in molti gruppi di granulazioni o lobuli; avea l'aspetto dei tartufi grigi, sparsi di qualche punto nero; era infine il cancro melanico.

Il tumore sub-massillare veniva formato a spese, non della glandula sub-massillare, la quale erasi conservata intatta, ma dei ganglj linfatici, nei quali si riscontrava una degenerazione identica a quella della glandula parotide.

Figg. 2 e 2'. *Atrofia dei muscoli propri della metà sinistra della laringe.*

Su di una laringe appartenente ad un soggetto destinato alle mie dissezioni, riscontrai atrofizzati i muscoli intrinseci della metà destra di quest'organo, atrofia che parvemi così completa, che io credei proprio doverla rappresentare con apposite figure.

La figura 2 mostra l'atrofia completa del muscolo crico

aritenoideo destro C A D e quella quasi completa del muscolo aritenoideo, di cui non si scorgono che un piccol numero di fibre rosse, intersecantisi tra loro.

La figura 2' rappresenta la laringe, vista per parte, dopo l'asportazione della lamina sinistra della cartilagine tiroide; quivi si mostrano i muscoli tiro-aritenoideo laterale ed il crico-aritenoideo laterale C A L completamente atrofizzati; più il sensibil contrasto collo sviluppo normale della porzione del muscolo crico-tiroideo, rimasto attaccato alla cartilagine tiroide.

Trattavasi dunque di una emiplegia della laringe, ma quale era la causa di questa emiplegia? forse una lesione del cervello o della spina, o sivvero, era essa a riguardarsi come una paralisi locale indotta o dalla compressione o dalla atrofia dei nervi laringei? Su tali quesiti ogni mio giudizio faceasi congetturale, avvegnachè fossi io mancante di qualunque notizia sullo stato precedente alla morte dell' individuo a cui spettava il pezzo patologico, perchè non ebbi campo di osservare in quale si trovassero i nervi laringei, lo pneumo-gastrico, il bulbo spinale ed il cervello, e perchè non avea pensato a studiare lo stato dei nervi intrinseci della laringe, se non che quando non era più tempo. Però, siccome i limiti della atrofia muscolare corrispondevano esattamente all' andamento del nervo laringeo inferiore o ricorrente dell' istesso lato affetto, così pareami certezza il credere, che appunto nella lesione di detto nervo riporre si dovesse la causa produttrice delle alterazioni in discorso. (*)

Non era dunque malattia nel muscolo crico-tiroideo, perchè aveasi perfetta integrità del nervo laringeo superiore che vi distribuisce il ramo laringeo esterno; qual-

(*) Vedete le memorie dei sigg. Trousseau e Belloc sulla tise laringea e la laringite cronica (*Memoires de l' Academie* royale de médecine, Paris, 1837, tomo IV; pages 5 et suivantes).

che fibra rossa mostravasi del muscolo aritenoideo, perchè, come l'anatomia ne insegna, il ramo laringeo superiore vi lascia qualche filetto. E questa ragione anatomica bastando essa sola a spiegare i fatti morbosi, ben si comprende, come altre lesioni non si rinvenissero tanto nel nervo pneumo-gastrico, nel bulbo spinale, nel cervello.

Figg. 3 e 3'. *Idrottalmia parziale con assottigliamento della sclerotica.*

Le figg. 3 e 3' rappresentano un caso di prominenza con assottigliamento e semi-trasparenza della sclerotica nelle due estremità del diametro trasverso dell'occhio, con perdita totale della visione. Questo caso pervennemi, nel 1829, dal sig. Dott. Mirambeau. In esso, come in generale suole osservarsi in simil genere d'alterazioni, non esisteva alcun versamento tra la sclerotica e la coroidea, la quale, in tutta la sua integrità, tappezzava immediatamente la specie di sacco formato dalla sclerotica distesa. Niuna altra lesione mostravasi nelle parti interne dell' occhio.

Che rispetto alla notata distensione locale con assottigliamento della sclerotica, non potea questo in altro modo spiegarsi, se non che colla ipotesi che le parti assottigliate fossero andate soggette ad una distensione, di cui il resto della sclerotica non avesse partecipato, o sivvero che, data una distensione generale di questa membrana, fossesi questa resa più considerevole nei punti assottigliati perchè relativamente più deboli.

Sono io intanto d' avviso, che i casi di prominenza con assottigliamento della sclerotica meritano un posto a lato della idrottalmia, sotto il titolo d' *idrottalmia parziale con assottigliamento della sclerotica* (*). *Talvolta*

(*) Dictionnaire de médecine et de chirurgie pratiques, art. *Hydrophtalmie*, par J. L. Sanson, tome X, pag: 166.

le morbose prominenze occupano la regione posteriore dell'occhio, abbenchè, le più spesse volte, si mostrino sulle parti laterali, talvolta in alto o in basso e più d'appresso all'inserzione del nervo ottico, che alla cornea trasparente. Ma la semi-trasparenza, di cui va dotata la sclerotica in questi casi, piuttosto che ritenersi un resultato del suo assottigliamento, non potrà essa meglio spiegarsi col fatto, che nelle molecole che la compongono, avvenuta sia una di quelle modificazioni descritte nei corsi di fisica, le quali fanno variare la trasparenza e la opacità dei corpi? E frequentissimo infatti è l'osservare la cornea trasparente, che un processo di flogosi avea reso opaca, ritornata, nel corso di pochi giorni, alla sua normale trasparenza, ed anco dopo una opacità apparentemente irrimediabile consecutiva alla trasformazione fibrosa, farsi nuovamente sottile e trasparente, previa una qualche erosione superficiale.

Figg. 4, 4' e 4" *Cancro melanico delle parti contenute nella cavità orbitale.*

Le figg. 4, 4' e 4" rappresentano un cancro melanico dell'occhio, che fu estirpato. La figura 4 rappresenta la massa cancerosa vista lateralmente. Il muscolo piccolo obliquo M O, scampato alla degenerazione, è rimasto aderente all'occhio. Il tumore ha una superficie ineguale, ed è avviluppato da un tessuto fibroso d'ineguale spessezza.

La figura 4' rappresenta il globo dell'occhio, visto di faccia. La congiuntiva, che io dissecai colla maggiore accuratezza, aderiva intimamente alla sclerotica.

Le prominenze offerte dalla parte anteriore dell'occhio, che, di primo tratto, avrebbesi stimato, appartenere direttamente a questo organo, tali non si mostravano, dopo una sezione antero-posteriore della intiera massa (fig. 4"), la quale mostrava, che il globo dell'occhio

ed il nervo ottico erano completamente estranei alla degenerazione, e che questa apparteneva esclusivamente al tessuto adiposo dell'orbita, inviluppando l'occhio pei suoi tre quarti posteriori.

Del resto, la degenerazione di che si tratta, presenta tutti i caratteri del cancro melanico, l'aspetto, cioè, del tartufo nero, le strie bianche e fibrose che traversano la intiera massa.

Non fummi dato il conoscere, se i muscoli fossero essi pure rimasti compresi nel tumore, o sivvero, fossero stati respinti alla sua circonferenza; dal canto mio, trovo più del primo ammissibile l'ultimo fatto, dietro il non aver riscontrato alcuna traccia di fibra muscolare entro la parte degenerata. D'altronde, questo pezzo patologico pervennemi senza dettaglio alcuno, nè alcuna notizia potei raccogliere sulla sorte ulteriore del malato. Non sono io però lontano dal credere, che in successo, il cancro, a malgrado fosse egli encistico, non possa essersi riprodotto, poichè uno dei caratteri del cancro melanico, si è la frequenza, e, quasi direi, la costanza della sua riproduzione, la quale può avvenire o nel punto primitivamente attaccato, o anche in altri punti. Nè a questa legge, sebbene meno facilmente degli altri cancri, sottrarsi può lo stesso cancro orbitario, come ne va mostrando, con un tristo esempio, il sig. Beauchène, antico chirurgo dello spedale S. Antonio.

Digitized by Google

Fascicolo 78.

MALATTIE DELLE ARTERIE.

Aneurisma.

(Tavole I e II.)

Aneurisma dell' aorta toracica.

L' aneurisma rappresentato dalle tavole I e II appartiene a un individuo, di cui ecco qui la narrazione clinica.

Leureux, di 41 anno, impiegato, risiedente nella Sala S. Ferdinando, N.o 16, presentommi lo stato seguente, li 25 settembre 1840, giorno del suo ingresso nello spedale della Carità:

Faccia di color cereo; respirazione frequente, non avvertita punto dal malato allorchè si tiene giacente, ma che si fa angosciosa e quasi soffocativa, al più piccolo movimento eseguito, sia, nella posizione giacente, come nella situazione. Frequentemente, nel corso della notte, e qualche volta, anco nel giorno, accessi di imminente soffocazione, congiunti a profuso sudore, passati i quali, sembra al malato risvegliarsi da un sonno, tanto ei si trova allora sollevato. Nel corso di questi accessi, il Leureux, dotato come egli è di non comune intelligenza, ne istruisce con tutta esattezza, quali sono le sensazioni a

cui va soggetto. = È un costringimento doloroso, egli dice, un premito violento alle ultime coste. = Di tal sensazione deesi probabilmente ripor la sede nei nervi intercostali, poichè essa occupa tutta la lunghezza di quegli spazj da essi nervi percorsi. Del resto, una volta finito l'accesso, le nevralgie intercostali, abbenchè continuino, si fan però, assai più tollerabili; quasi direbbersi dolori reumatici, come appunto erano stati designati, da quei medici, che per l'avanti avevano visitato questo ammalato.

Ambedue i polsi sono appena percettibili e filiformi. Freddo alle estremità: tutte le arterie accessibili al tatto, le carotidi, le crurali pulsano assai debolmente, e di un diametro picciolissimo è la colonna del sangue che le percorre. L'esplorazione del petto offre i seguenti resultati:

1.° Alla percussione, risonanza normale anteriormente, nei due terzi superiori, a sinistra, e nel suo terzo superiore a destra; mancante affatto in basso, per tutta la estensione toracica.

2.° Sotto il tatto, senso di notevole pulsazione in tutta la regione destra del torace, gradatamente più marcato dall'alto in basso. Questa pulsazione non solo manifestasi al tatto, ma è pur sensibile all'occhio; consiste in una impulsione brusca e forte, che solleva il torace e accompagnasi con un movimento di projezione da sinistra a destra: direbbesi che un cuore vigoroso riempie tutta la cavità destra del torace.

3.° All'ascoltazione, l'orecchio, o, piuttosto, la testa applicata sulla regione anteriore e destra del torace, vien bruscamente sollevata da fortissimo impulso, tale che avrebbesi avuto da valido pulsare del cuore. Questa impulsione, più debole in alto, ove si congiunge ad un rumore di raspa, ed ove si rendono apprezzabili i due tempi del cuore, va, grado a grado, aumentando, non però

congiunta al detto rumore, a misura dello avvicinarsi alla regione del fegato, in corrispondenza della quale la si mostra di tanta validità, che quasi direbbesi, fosse il viscere epatico rimpiazzato da un sacco pulsante.

E la mancata risonanza, e la impulsione forte, brusca senza rumore, si riscontrano pure in dietro e sui lati per tutta l'altezza del torace.

Si avvertono le pulsazioni del cuore, abbenchè più deboli, nella loro sede ordinaria.

Diagnosi. Aneurisma dell' aorta toracica. Niun' altra lesione infatti potea dar conto dei fenomeni osservati. Però mal comprendendo, come un solo tumore aneurismatico potesse occupare un tanto esteso tratto, ammetteva io, che due ne esistessero uno dei quali dal lato destro, l' altro, dal lato sinistro, e che quello del lato sinistro appartenesse ad un aneurisma dell'aorta discendente, il primo ad altro aneurisma dell'aorta ascendente. Di quest' ultimo però restavami sempre a spiegare, come esso si trovasse tanto in basso e a destra, da occupare, in qualche modo, la regione del fegato.

Intanto non era mancato chi, dissentendo dalla mia opinione, avea, in questo caso, emesso un diverso giudizio diagnostico: secondo questi, consistea la morbosa condizione nel volume del cuore enormemente aumentato, a cui soltanto referir doveasi il valido impulso sulla cassa toracica, mentre la mancata risonanza alla percussione, stava a indicare la coincidenza di un versamento pleuritico. E questo ultimo fatto era invero, anche a mio avviso, ammissibile, specialmente dopo che, al quarto giorno dall' ingresso del malato nello spedale, si fe' manifesta la egofonia, e con essa presentossi un dolor costale in dietro ed a sinistra. Ma, data pure la circostanza dell'idrotorace, non per questo rendevasi meno valido il mio supposto dell'aneurisma, perchè ella è cosa indubitata, che un versamento sieroso nella pleura può susseguire alla irritazione

indotta in questa membrana da un sacco aneurismatico, come pure, ad un ostacolo nella circolazione per la compressione esercitata da questo sacco sulle parti vicine.

Fermo così nella mia prima ipotesi, che i tumori pulsatili venissero essenzialmente costituiti da una dilatazione dell'aorta, non aderiva io punto alla idea di una malattia del cuore, sostenendo anzi non aver questo viscere alcuna parte nelle osservate apparenze morbose, e credendolo invece di volume assai piccolo e, certo, di assai poco vigore, come chiaro appariva dal marcato languore delle sue pulsazioni.

Il malato intanto, di eccellente appetito, di una piena tranquillità di spirito, colla dolce speranza di guarigione, pregavami caldamente, perchè io lo togliessi a quei penosi accessi che tanto lo angustiavano, fuori dei quali, egli diceva non essere altrimenti ammalato. Dal 25 settembre, giorno del suo ingresso nello spedale fino ai 31 ottobre, il suo stato si mantenne identicamente lo stesso. Tutti i giorni studiando e facendo io studiare questa singolar malattia alle persone che onoravano la mia clinica, notava sempre e la mancata risonanza toracica ed il valido impulso in tutti i punti di questa cavità, che più specialmente poi si rendeva apprezzabile anteriormente, in basso e a destra. A ciascuna sistole dei ventricoli, sentivasi col tatto e vedevasi ad occhio nudo, sollevarsi il torace con movimento di violenta projezione da sinistra a destra, ed era veramente a rimarcarsi il contrasto tra la picciolezza del polso, la debolezza delle contrazioni del cuore, colla violenza del notato impulso.

Al dolore laterale sinistro, che fino dai primi giorni aveva afflitto il malato, successe altro dolore laterale a destra e in basso, al di sotto la mammella. Questa sopravvenienza morbosa, portando un senso continuo d'oppressione, tolse affatto quel fugace sollievo, che fino allora erasi interposto ai forti accessi del male; un dolore sordo

si fissò negli spazj intercostali, a cui si aggiunse un senso di torpore, o come una insensibilità dolorosa alla cute vestiente le ultime coste. = Vessicatorj volanti ripetutamente applicati sulle parti attaccate dal dolore, che mentre ne ammansiscono la esaltata sensibilità, non vincono però la sensazione d' intorpidimento.

Il 16 ottobre, manifesta colluvie bronchiale; l' ascoltazione ne offre un suono simile al grido della civetta, referibile alla difficoltà del passaggio dell' aria a traverso le muccosità bronchiali.

Il 31 ottobre, trovo il malato coperto di sudore freddo, senza polso e con oppressione sternale grandissima. In una intiera pienezza d' intelligenza, e non punto apprezzando la gravezza del suo male, lagnasi egli di un generale malessere e di un senso di imminente soffocazione. Ambedue gli arti son caduti in uno stato di assoluta paralisi.

Il Leureux visse ancora tutto il 1.° novembre, ed in questo ultimo tratto di tempo, il polso mantennesi impercettibile, le pulsazioni delle arterie crurali appena avvertibili, filiformi quelle delle carotidi; però, in questo stato, che più di morte che di vita poteva dirsi, non rimise punto della sua forza il notato impulso nella parte inferiore, anteriore e destra del torace. Nella notte tra il 1 e 2 novembre, il malato cessò di vivere nella maggior pienezza d' intelletto, esprimendo colle ultime sue parole il più vivo sentimento di gratitudine per le cure da me apprestategli.

Necroscopia. Un enorme tumore (Tavole I e II) riempiva più della metà, e forse, i due terzi della cavità toracica. *Pericardite* recente, caratterizzata da un liquido torbo, immisto a fiocchi albuminosi. I diametri del cuore aveano un' estensione assai maggiore del naturale, relativamente alla sua larghezza ed alla sua altezza, non però nel senso antero-posteriore, perchè questo viscere mostra-

vasi marcatamente appianato, in forza della pressione sofferta per la presenza di un tumore, il quale offriva una depressione o escavazione rimarchevole, che avea servito a contenerlo e il viscere stesso.

E i due polmoni puranco rimasti compressi, si vedeano ridotti al terzo del loro volume ordinario, per la qual circostanza, non meno che per le condizioni del loro tessuto, la funzione del respiro effettuavasi in un angustissimo spazio. Il polmone destro presentava il lobo inferiore flaccido, sparso, più qua e più là, di alcuni punti induriti e come modellato sul contiguo tumore, al quale aderiva strettamente. Finalmente, tanto il destro che il sinistro polmone, in tutto il rimanente loro tratto, erano flaccidi, ed infiltrati. Riempivano i bronchi delle concrezioni tubulose. Nella cavità della pleura sinistra era raccolto del siero lattescente (pleuritide).

L' enorme tumore (tavole I e II) consisteva, come aveasi prognosticato, in un tumore aneurismatico. Era questo, unico, bilobo, a due lobi ineguali, uno dei quali occupava la cavità sinistra del torace, mentre l'altro, più del primo considerevole, avea sua sede nella cavità destra, discendendo fino dietro i pilastri del diaframma, i quali erano rimasti da esso tumore sollevati come, sparpagliati ed in parte trasformati in tessuto fibroso.

La figura 1, tavola II, rappresenta il tumore in sito, nei suoi nessi colla aorta, colla colonna vertebrale e colle coste. La base del polmone destro P aderiva strettamente al tumore, il quale vedeasi già perforato nel punto P, di modo tale che, le sue pareti venivano quivi ad esser formate dal polmone stesso, nel di cui tessuto, o anco, nei canali bronchiali non avrebbe tardato detto tumore ad aprirsi. Esso era percorso dalla grande vena azigos G V A e dalle vene intercostali destre e sinistre V I, V I, A I, A I, rimaste obliterate per l'adesione intima ed immediata delle loro pareti. I nervi grande e

piccolo splacnico G N S P, P N S P del lato destro, i quali pure erano stati respinti sul d'avanti del tumore, si vedeano schiacciati, sottilissimi, completamente atrofizzati, ridotti al loro nevrilemma. Il cana l toracico si manteneva nella sua integrità.

Le figure 1 delle tav ole I e II rappresentano il modo di connessione dell'aorta toracica col sacco aneurismatico, il quale era posteriore all'aorta e anteriore alla colonna vertebrale. Questo sacco vedeasi formato da una porzione soltanto della circonferenza dell'aorta, cioè, dalla metà posteriore e sinistra, mentre la metà anteriore e destra di questa circonferenza poteva dirsi in stato d'integrità, se si prescinda dalla enorme dilatazione a cui era andata soggetta questa arteria. La porzione dilatata, la quale rendesi apprezzabile sulla figura 1, tavola I, pel raggrinzamento ed appianamento delle pareti del vaso, era intieramente permeabile al sangue e bastantemente idonea a mantenere la circolazione. Esaminando quindi l'aorta nella sua esterna superficie, potea osservarsi, che la porzione sana di questa arteria continuavasi con un tessuto arterioso alterato; e queste deduzioni tratte dall'aspetto esteriore, venivano pienamente confermate dalla consecutiva sezione del vaso, la quale infatti ne mostrava: che le tre tuniche arteriose si erano mantenute nella loro integrità, in corrispondenza della parte dilatata; che le si facevano sempre riconoscibili, quantunque profondamente alterate, fino ai punti indicati colle lettere L A T, L A T, (fig. 1, tavola I), al di là dei quali, perdevasi ogni traccia del tessuto arterioso nelle pareti del sacco, che resultava essenzialmente da un tessuto fibroso accidentale.

La fig. 2, tavola I, rappresenta la colonna vertebrale in un processo di erosione, corrispondentemente al peduncolo del tumore. La erosione mostrasi superficiale a destra, a sinistra però tanto profonda, che il corpo di tre

vertebre ne è rimasto completamente distrutto, fino alla dura-madre D, di modo che, è veramente a sorprendere, come i sintomi di compressione della midolla, non si fossero manifestati, se non che nel giorno precedente a quello della morte. Dall'istessa erosione o distruzione di sostanza non erano anco rimaste libere le estremità posteriori delle coste.

La figura 1, tavola II, rappresenta il tumore aperto da ciascun lato della colonna vertebrale per mezzo di una incisione verticale profonda; vi si osserva la sezione dei due sacchi e delle concrezioni lamellari che la tappezzano; quindi, l'amplissima comunicazione tra il sacco destro ed il sacco sinistro, i quali non costituiscono che una sola e medesima cavità biloba, tappezzata da concrezioni lamellari antiche, e ripiena da grumi sanguigni recenti. Questi grumi sanguigni, la di cui formazione deesi probabilmente ritenere come posteriore alla morte, attestano che, durante la vita, una attiva circolazione aveva luogo entro il tumore, e che a ciascuna sistole dei ventricoli, il sangue ivi raccolto, dovea provare un impulso, il quale trasmesso al tumore medesimo, induceva in esso quel movimento di espansione brusco e violento, che ne permise il diagnosticare l'aneurisma. E di già il sangue vedeasi aver penetrato tra molti degli strati lamellari scolorati, che tappezzavano immediatamente il sacco, nè forse era lontano il momento in cui esso sarebbe giunto fino allo strato il più esterno delle lamine, per penetrare tra di esse ed il sacco, circostanza la quale avrebbe accelerato la rottura di quest'ultimo, perchè non più idonea a fare ostacolo all'impulso del sangue la diga formata dallo strato delle lamine intermedie al sangue circolante e le pareti del sacco. Nè mancava infatti una apertura nel punto P, ove questo venia rimpiazzato dalla base dei polmoni.

La superficie interna del sacco destro S I S non

aderiva alle lamine scolorate, se non che nella sua parte superiore; la superficie esterna dei grumi sanguigni S G S presentava uno strato brunastro tomentoso, stante a indicare, che un processo di erosione o di ulcerazione cominciava a manifestarsi nelle pareti corrispondenti del sacco aneurismatico.

La superficie interna dell' arteria S I A, nella sua porzione alterata, era tappezzata da delle concrezioni scolorate, di modo che non restava altro di libero per la circolazione, che quella porzione della circonferenza del vaso, la quale non avea subìto alcuna alterazione nel suo tessuto.

Finalmente, non devo io qui omettere di richiamare l'attenzione sulle concrezioni radiate R (fig. 1.) costituite dal sangue contenuto nel sacco destro e sulle differenze offerte dalle concrezioni sanguigne scolorate, le quali, in alcuni punti, si mostravano lamellari, tra loro distinte; in altri, lamellari, ma non separate; altrove, disposte in masse mammellonate, le di cui prominenze rotondeggianti sporgevano nel centro del sacco.

Riflessioni. 1.° Non potrebbe mai bastantemente raccomandarsi al pratico, una scrupolosa attenzione nel caratterizzare i dolori detti reumatici, risiedenti lungo la spina e attorno le coste. A mantener questi dolori può, come vedemmo nel narrato caso, contribuire la presenza di un aneurisma dell'aorta, che sordamente consumi le vertebre e comprima i nervi intercostali; può del pari, farsene cagione una malattia delle vertebre stesse, una carie di queste ossa, che di superficiale si faccia profonda. Potrei citare moltissimi esempi di rachialgie, le quali, di principio, trattate assai leggermente, han terminato con esito infausto. La parola *dolore* o *nevralgia reumatica* applicata allo studio delle malattie dei sistemi nervoso e muscolare, sembrami tanto vaga, quanto è vaga la parola *itterizia*, applicata alle diverse malattie del fegato. Nè

tralascerò pure di osservare, che la natura esclusivamente reumatica di un dolore non è punto desumibile dal successo ottenuto dalla applicazione dei vessicatorj volanti sui punti attaccati, perchè, come il caso testè descritto ha fatto conoscere, anco i dolori intercostali prodotti da pressione sofferta dal nervo intercostale, ponno cedere a codesta topica applicazione (*).

2.° Non è poco a recar sorpresa, come la respirazione e la vita potessero conciliarsi con dei polmoni ridotti a così piccolo volume, quali si mostravano nel nostro ammalato, intanto che deesi pur convenire, che ove questo rimpicciolimento dei visceri respiratorj fossesi effettuato in un modo istantaneo, avrebbe ad esso inevitabilmente tenuto dietro la morte per asfissia. In proposito di che voglio qui ricordare, come abbia io nelle mie lezioni ripetutamente insistito su questo punto di fisiologia, di cui numerosissime sono le applicazioni in medicina pratica: che solo, cioè, nelle grandi respirazioni vien messa in giuoco la totalità delle potenze respiratorie, mentre nelle respirazioni ordinarie, non adoperasi che la metà o il terzo forse delle vessichette polmonari. Questa teoria prestasi pure, a mio avviso, a dar ragione della atrofia così avanzata a cui van soggetti i polmoni dei vecchi, specialmente, dopo che questi individui sonosi tenuti in letto in una immobilità protratta pel corso di molti anni. Quindi la cognizione di questo fatto, che la vita può mantenersi, a malgrado la distruzione, l'annichilamento di una estesa porzione dell' organo respiratorio, sarà una specie di mallevadore a sostenere le nostre speranze nel trattamento curativo delle malattie le più gravi di questo organo.

3.° Relativamente, al diagnostico, emerge dal narrato

(*) Il sig. Dottor Valleix, *nel suo trattato delle nevralgie, o affezioni dolorose dei nervi*, Parigi, 1841, pag. 333 e seg. ha consacrato un lungo capitolo a questa malattia: noi vi rimandiamo il lettore.

caso questa verità, che un tumore pulsatile su qualunque parte della circonferenza del torace, è sempre significativo di un tumore aneurismatico, e che l' assenza in esso di qualunque rumore, riportar si deve alla presenza di grumi sanguigni, i quali stanno a diminuire il colpo dell' ondata del sangue contro le sue pareti; per il che, può dirsi, che aveasi qui tanto facile il diagnostico, quanto nei casi nei quali il tumore si manifesta all'esterno, dopo essersi fatto strada a traverso l' osso sternale, o, a traverso l' estremità posteriore delle coste.

4.° Nel nostro caso, l' aneurisma erasi formato a spese dei due terzi almeno della circonferenza della aorta; però non mancano esempj, nei quali si è visto occupare tutta la circonferenza della arteria, come pure, altra volta, limitarsi ad una area assai ristretta di questo vaso, il quale sembrava aver subìto una perdita di sostanza, come se una porzione di esso fosse stata asportata da un bisturino.

5.° Del resto, il caso testè narrato, viene in appoggio di ciò che altrove annunziava, cioè: che nel loro primo periodo, gli aneurismi i quali occupano un certo tratto della circonferenza di una arteria sono, di principio, formati a spese di tutte le tuniche vascolari più o meno alterate, e che soltanto ad un periodo più avanzato, le pareti arteriose, andando soggette ad una maggiore distensione, il sacco aneurismatico cessa di mostrare qualunque vestigio del tessuto arterioso.

6.° L' erosione della colonna vertebrale raramente osservasi così profonda, quanto ce la offerse il caso di che qui si tratta; e sebbene, sia probabilmente a giudicarsi, che quel consumo di sostanza esteso a tutta la grossezza delle vertebre fino alla dura-madre spinale, fossesi effettuato quando era prossima la estinzione della vita, perchè non si ebbe la paraplegia se non che il giorno avanti a quello della morte; pure è in me ferma la opinione,

che anco, se a periodo meno avanzato del male fossesi effettuata una sì estesa erosione delle vertebre, da mettere a nudo la dura-madre spinale la quale facesse parte integrante delle pareti del focolare, aver non potrebbesi mai un tanto grado di compressione, idoneo a produrre la paraplegia, meno il caso in cui fosse così esteso il sacco aneurismatico, da ricevere quasi immediatamente l' urto del sangue circolante.

Avremo di ciò un esempio nel caso che passiamo ora a descrivere, nel quale la paraplegia fu il primo fenomeno dell' aneurisma, mentre la presenza di un tumore pulsante sui lati della colonna vertebrale ne fe' palese il vero carattere della affezione.

Aneurisma della porzione discendente dell' arco dell' aorta, con erosione della parte sinistra delle vertebre corrispondenti. — Battiti apprezzabili alla regione posteriore del torace. — Paraplegia. — Emottisi. — Morte istantanea per apoplessia.

Amoux, di 56 anni, giardiniere, antico militare, entrò nella mia clinica allo spedale della Carità, il 1. luglio 1840, attaccato da paraplegia. Egli dice, che la sua malattia rimonta solo a due mesi addietro, epoca nella quale non potè altrimenti continuare nei suoi lavori di giardinaggio, perchè sorpreso da debolezza negli arti inferiori e da dolorose punture nell'arto superiore sinistro. Da codesto momento il malato provò dolore alla colonna vertebrale, corrispondentemente alle prime vertebre dorsali; gli si fe' doloroso ogni movimento del tronco, impossibile il chinarsi al suolo, come il tornare alla posizione eretta. Negli ultimi tempi attendeva ai lavori del suo mestiero restando continuamente assiso. Tutte queste molestie riportava egli ad un reuma, nel quale soltanto credeva consistere la sua malattia.

Interrogato sullo stato di salute precedentemente alla comparsa dei notati fenomeni, ne riferiva che fino da tre anni avea egli provato della molestia all'ipocondrio, in corrispondenza della settima e ottava costa; quindi, che da un anno addietro era andato soggetto ai crampi delle gambe, e specialmente della gamba destra; che tanto le dita dei piedi come le ginocchia flettevansi, talvolta, bruscamente, restando in quella posizione immobili e dolenti per un tratto di tempo più o meno lungo; e che per togliersi a sì penoso incomodo era egli costretto a saltare dal letto, quando tali molestie lo sorprendevano nella notte, ed a praticare delle frizioni sugli arti spasmodicamente contratti. Fuori di questi accessi poteva egli continuare a camminare ed anco a darsi al lavoro, sempre però nel modo suindicato. Al momento in che noi lo esaminammo ei si lagnava di un dolor costale, riproducentesi a intervalli, pel quale fu impiegato un salasso.

Ecco, d'altronde, i caratteri di questa paraplegia, la quale, sebbene interessasse allora tanto il senso quanto il moto, avea però incominciato per ledere il primo, estendendosi quindi anco all'altra facoltà.

Senso. La paralisi del senso è quasi completa sotto l'azione della bucatura e di altri più forti stimoli; un poco più completa a destra che a sinistra; sensazione dolorosa e profonda di freddo glaciale, non però diffusa alla superficie cutanea, e di cui il malato si lagna dicendo che le sue membra sono *fredde* e *morte*; a questa dolorosa sensazione di algore succede talvolta un senso di calore bruciante che ha sede nel midollo delle ossa. » I dolori, dice il malato, ora, son freddi, ora son caldi ». Altra volta, è un senso di formicolio, che pure si combina colla sensazione del freddo, e che fa dire al paziente che delle formiche fredde scorrono per le sue membra. Non può egli rimanersi, lungo tempo, nella medesima posizione, chè lo assale un mal-essere insopportabile,

susseguito tosto da crampi o da scosse dolorose, per cui è costretto a dare al suo corpo un'altra attitudine, rimuovendo colle sue mani gli arti inferiori, quando non vi sia persona che a tale ufficio si presti. Passa egli talvolta le intiere notti in simili angustie, alle quali propongomi di arrecar sollievo colla amministrazione di qualche calmante.

Ma più specialmente lagnasi il malato di dolori alle gambe, estesi dalle ginocchia fino alla pianta dei piedi, di una cintura o sbarra dolorosa, in particolar modo alla metà sinistra del torace, la quale sbarra (sbarra paraplegica) rende impossibile la stazione. E quasi il tronco fosse diviso in due parti, una sovrapposta all' altra, delle quali la inferiore non potesse sostenere la superiore, nemmeno riesce al malato lo starsi seduto, se non lo si sostenga sotto le braccia. Quindi, come appendici alla suindicata sensazione di sbarra si rendono avvertibili delle bucature lungo tutto il lato sinistro, le quali fan divenir dolorosi i movimenti del braccio corrispondente.

Moto. Come testè accennava, la miotilità è meno profondamente offesa del senso. Il malato eseguisce tutti i movimenti, abbenchè debolmente, in special modo, dal lato destro. Se lo si osservi quando ei si trova coricato orizzontalmente, potrebbesi credere, essere egli meno debole di quello che lo è realmente, e questa falsa apparenza non tarda a manifestarsi, quando lo si faccia discendere a terra, chè allora soltanto osservasi riescirgli impossibile il mantenersi nella posizione verticale, a meno che non trovi un sostegno su due persone, o non si attenga validamente alle colonne del suo letto. Il solleticare della pianta del piede, sebbene da esso non avvertito, pure determina delle contrazioni muscolari; crampi dolorosi alle gambe e segnatamente alla gamba destra.

Tali erano i caratteri di questa paraplegia, nella quale

riconobbi tutti i segni di una paraplegia per compressione. Intanto, proponendomi di rintracciare in che consistesse la causa di questa compressione, davami io ad esaminare lo stato della colonna vertebrale, e percorrendo colle dita tutto il tratto della sua lunghezza, non tardava a rintracciare sulla parte superiore e laterale sinistra della regione dorsale, un tumore fluttuante, pulsatile e che sollevava, colle sue pulsazioni, la mano o la testa applicate su di esso, mentre l'orecchio non sapeva riscontrarvi alcun rumore. Invano cercai di determinare, se aveasi in questo tumore un semplice sollevamento, o sivvero, un movimento di espansione; questa distinzione non fu possibile stabilirla. — Quindi per mezzo della ascoltazione giungevasi a conoscere, che le notate violente pulsazioni esistevano, non solo corrispondentemente alla sede del tumore, ma nelle parti adjacenti puranco. Da tutti questi segni mi si fe' manifesto, non in altro consistere il tumore spinale, se non se in un tumore aneurismatico, a cui dovea riportarsi l'avvenuta paraplegia, il quale essendosi esteso dal lato della colonna vertebrale e avendo profondamente erose le vertebre, e probabilmente la parte vicina delle coste, avea penetrato fino entro il canale spinale, servendo ivi a comprimere la midolla.

Nel tratto di tempo tra il 1.o luglio 1840 fino agli 8 febbrajo 1841, epoca della morte dell' ammalato, poterono osservarsi i fenomeni seguenti:

Il 21 luglio, pleuritide a sinistra, caratterizzata da dolore laterale vivissimo, da completa assenza di suono toracico, da soffio tubale (*), però come velato e come se

(*) Datomi, per lungo tempo, a ricercare la differenza tra il soffio tubale della pleurite ed il soffio tubale della pneumonite, ecco ciò che io giunsi a stabilire su tal carattere diagnostico: il soffio tubale della pneumonite giunge all' orecchio direttamente come per il mezzo di un tubo metallico di assai estese dimensioni, mentre quello della pleurite vi giunge meno direttamente, e come se passasse a traverso di un fino

passasse traverso ad un setaccio, da una voce tubale tremolante (egofonia). Delle sottrazioni sanguigne generali e locali, l'applicazione dei vessicatorj riescirono a vincere questa flogosi.

Verso la metà del mese di agosto, il tumore aneurismatico si fe' di rimarchevole durezza, e lungi dall' aumentare in volume, divenne anzi più piccolo; ebbesi, al tempo stesso, diminuzione notabile della paralisi per rapporto al moto, non meno che dei dolori. Il malato fu in grado di sostenersi e di fare anche qualche passo, ajutandosi con leggieri sostegni; del qual cambiamento nei fenomeni relativi alla paralisi, trovava io la ragione nel diminuito volume del sacco aneurismatico, il quale continuando a svilupparsi non più dal lato della colonna vertebrale, ma in altra direzione, avea reso meno soggetta alla compressione la midolla spinale. Disgraziatamente però questo minoramento nella paralisi e nei dolori non ebbe lunga durata.

Il 1.° settembre, incontinenza d'orina, che fluisce, pel corso di un'ora, goccia a goccia, accompagnata da continuo stimolo di orinare e senza che il malato possa volontariamente ritenerne, anche per un momento, la sortita, ciò che prova esser questa una incontinenza per irritazione. — Il 28 settembre, ritensione d' orina, incontinenza per regurgito, circostanze che reclamano, per più giorni, il cateterismo. — Dal 28 settembre fino al 21 decembre, stato stazionario anche rapporto alle condizioni degli arti; il malato non può dormire, nè giorno, nè notte; *senso di fuoco* nel midollo delle ossa e soprattutto lungo le gambe, che da questo intenso calore passano istantaneamente

setaccio. Ora, a dar ragione di questa differenza di resultati stetoscopici, sembrami possa prestarsi la differenza di condizioni nelle quali trovasi il tessuto polmonare, essendo questo, nel caso di pneumonite, affatto impermeabile all'aria, nel caso di pleurite, solamente flaccido, ma non impermeabile.

ad un freddo di ghiaccio; alternativa di sensazioni che ha dominato fino dal principio della malattia; violente e dolorose scosse di macchina; continua il senso di cintura o sbarra dolorosa, soprattutto, nella metà sinistra del tronco.

Ai 21 decembre, sviluppasi nuovamente una intensa pleurite a sinistra che, come la prima, ritengo io prodotta dalla irritazione esercitata sulla pleura dal tumore aneurismatico: anche questa volta si ottiene una pronta guarigione.

Il 28 gennaio 1841, emottisi che presenta tutti i caratteri della *apoplessia polmonare*, e che ritenendo io cagionata dalla rottura del sacco aneurismatico nelle cellule polmonari, mi fa prevedere una emorragia fulminante. Ciò però non accadde; la emottisi mantennesi costantemente assai moderata fino agli 8 febbrajo, epoca della morte dell' ammalato.

Sezione del cadavere. — 1.° Apoplessia polmonare intieramente estranea al sacco aneurismatico; 2.° Sacco aneurismatico del volume di due pugni riuniti, residente nella branca discendente dell' arco dell' aorta; questo sacco era, in qualche modo, impiantato sulla parte laterale sinistra delle quattro prime vertebre dorsali e sulle coste corrispondenti; il tumore pulsatile, osservato alla regione dorsale, altro non era che un prolungamento di detto sacco. Le vertebre si mostravano completamente consumate a sinistra fino alla dura-madre, la quale erasi conservata intatta. Il tessuto della midolla spinale perfettamente sano, non presentava alcuna traccia di compressione. Le estremità posteriori delle coste erano rimaste distrutte quasi intieramente, ed il sacco aneurismatico erasi fatto strada a traverso il secondo spazio intercostale; in esso non era a rimarcarsi alcun che di singolare; vedeasi chiaramente, esser formato a spese della metà posteriore del calibro della arteria, presentando dei resti

di tessuto arterioso fino al punto in cui il tumore venia rimpiazzato dalle coste e dalla colonna vertebrale. La compressione della midolla erasi fatta lateralmente ed esercitavasi in un modo uniforme su tutta la sua circonferenza, e conseguentemente, tanto sulle colonne posteriori, come sulle anteriori.

Questo pezzo patologico mi parve meritevole di un posto nel Museo Dupuytren.

(TAVOLA II)

Figg. 2 e 2'.— *Aneurisma laterale della arteria carotide primitiva.*

La figura 2 rappresenta il tronco brachio-cefalico T B C e l' arteria carotide destra aperta dal suo lato anteriore, in una perforazione nel punto P, analoga ad una mancanza di continuità, operata da un bisturino, e per la quale l' arteria comunicava con un sacco aneurismatico, ovoide, oblongo, applicato di contro la parte posteriore di questa arteria, non meno che di contro la parte posteriore delle arterie carotidi interna ed esterna A C I A C E, e delle branche tiroidea A T, linguale A L e faciale A F. La perforazione ellittica P è situata qualche linea al di sotto il punto di biforcazione della arteria carotide primitiva. L' aderenza del tumore col lato esterno e posteriore della carotide primitiva e col lato interno della vena giugulare interna, era tale, che uopo sarebbe stato manomettere il sacco o i suoi vasi, per separarnela completamente. Il nervo pneumo-gastrico N P intermedio alla arteria carotide primitiva ed alla vena giugulare interna V G I, era confuso col sacco, atrofizzato, ridotto a qualche filamento sparpagliato, e spogliato del suo nevrilemma, rimasto in totalità eroso. Del resto, l'arteria carotide primitiva trovavasi nello stato il più naturale, e la circolazione non dovea in essa incontrare alcuno ostacolo.

La fig. 2' rappresenta il sacco aneurismatico aperto dalla sua parte posteriore; la perforazione P è quivi molto meno considerevole di quello si riscontra nella fig. 2, e

ciò, perchè vista da questo lato, la perforazione è, in parte, ostrutta dalle concrezioni stratificate che tappezzano il sacco. Queste concrezioni erano di rimarchevole grossezza e gli strati esterni molto più grossi degli interni. La superficie interna del sacco formato da una concrezione, era levigata; del resto, era esso celluloso, senza presentare il più piccolo vestigio di tessuto arterioso. Le arterie carotidi esterna ed interna A C E, A C I avevano conservato il loro calibro ordinario, e la circolazione dovea in esse effettuarsi nel modo il più normale.

Manco di qualunque notizia risguardante il soggetto al quale avea appartenuto questo aneurisma laterale della arteria carotide primitiva; ignoro pure se la malattia fosse stata diagnosticata, e se la distruzione quasi completa del nervo pneumo-gastrico destro avesse esercitato una qualche influenza sulla respirazione e sulla formazione della voce. Intanto osserverò, che secondo lo stato nel quale si trovavano le parti ammalate, non è dubbio, che la circolazione dovea effettuarsi completamente nelle carotidi interna ed esterna ed in tutte le loro suddivisioni; per il che son d' avviso, che quegli autori, i quali hanno detto, che uno dei segni diagnostici fondamentali degli aneurismi dell' arteria carotide primitiva consisteva nella cessazione delle pulsazioni delle arterie temporale e faciale dal lato del tumore, sono andati ben lungi dal vero, almeno quanto all' aneurisma laterale.

Solo dunque potrà dirsi esistere l' aneurisma della arteria carotide primitiva, quando osserveremo un tumore pulsatile, circoscritto, situato sul tragitto della arteria carotide primitiva, tumore pulsatile che tale si manifesta, non solo alla applicazione della testa sul tumore medesimo, ma al tatto puranco, tumore pulsatile per ampliamento o espansione, accompagnato o no, da rumore, secondo le condizioni nelle quali si trova il vaso. Che

riguardo alla difficoltà del distinguere un tumore pulsatile per sollevamento da altro tumore parimente pulsatile per ampliamento, cesserà questa del tutto, ove si avverta, che nel primo non si ha pulsazione, se non che in alcune speciali condizioni e sempre in un senso eguale, mentre che nel secondo, la pulsazione si rende avvertibile, qualunque sieno le condizioni locali, come pure la si rende apprezzabile in tutti i sensi. Il fatto seguente, che sebbene da me osservato di passaggio, ha ciò nonostante, grandemente attirato la mia attenzione, si fa sorgente di nuove incertezze nel diagnostico dei tumori cervicali pulsatili, in quanto almeno alla questione di sede.

Nel mese di giugno 1841, era io esaminatore nell' esame teorico-pratico che suol darsi, in codesta epoca, agli studenti di medicina e chirurgia. Serviva per soggetto di medicina pratica un uomo della clinica del sig. Breschet (*), allo spedale l' Hôtel-Dieu, sala S. Cosimo, il quale mostrava, corrispondentemente alla regione sinistra del collo, un tumore ovoide, del volume di un uovo di struzzo, obliquamente diretto dal basso in alto e dall'indentro all' infuora, di cui, una estremità più grossa guardava in basso, mentre la più piccola era rivolta in alto; situato al di sotto il muscolo sterno-cleido-mastoideo serviva a sollevarlo, mentre la sua base restava da detto muscolo ricoperta. Al lato interno di questo tumore scorgevasene un altro molto più piccolo, sferoidale, situato sulla linea mediana, immediatamente al di sopra della forcella dello sterno, e che poteva riguardarsi come una dipendenza del tumore principale, a cui, d'altronde, aderiva per mezzo di una specie di colletto. Tanto la

(*) Questo caso fu reso di pubblico diritto dal sig. Herpin, Interno dell' Hôtel-Dieu, nel *Bullettino chirurgico* del sig. Langier, tome II, N.° 9, aprile 1841, e negli *Annali di chirurgia francese e straniera*, Parigi, 1841, tome III, pag. 332.

mano che la testa applicate sul tumore, venivano marcatamente sollevate da un movimento, che sembrava essere una percussione, piuttosto che un movimento di ampliazione. L'orecchio vi scorgeva una doppia pulsazione isocrona alla doppia pulsazione del cuore. Da questo insieme fenomenologico chiara emergeva la diagnosi di un tumore aneurismatico, il quale era evidentemente formato a spese della arteria carotide primitiva, non potendosi, d'altronde, ammettere la sua sede nell'arco dell'aorta perchè veniva esso intieramente circoscritto dal lato della clavicola, dalla quale era separato per mezzo di un solco profondo. Chiaro inoltre mostravasi, che il tumore non avrebbe tardato a farsi strada all' esterno, e ciò perchè la cute che ne rivestiva la sommità, appariva sottile, violacea, aderente; infatti, qualche giorno dopo l'ingresso del malato nello spedale, formavasi nel notato punto un'escara, a cui tosto ne succedevano altre tre, che riunendosi poi alla principale, andavano a formarne una sola. Dietro siffatta morbosa sopravvenienza aveasi tutta la ragione di credere, che una emorragia mortale avrebbe immediatamente succeduto alla caduta dell'escara; ma l'escara cadeva e piuttosto che la temuta imponente emorragia, solo un tenue stillicidio sanguigno ne susseguiva; il grumo che tappezzava il sacco aneurismatico e che sporgeva a traverso la perdita di sostanza, costituiva la diga allo irrompere al di fuora del sangue circolante, diga però che esser non poteva che temporaria, perchè facilmente amovibile. Infatti, nella consecutiva notte, il grumo otturatore cadeva, ed una emorragia fulminante toglieva di vita il malato.

Necroscopia. La sezione del tumore, eseguita dal sig. Breschet, ne faceva conoscere, che esso non era, in basso, limitato dalla clavicola, come aveasi potuto credere nell'esame istituito, vivente l' individuo, ma che invece approfondavasi dietro quest' osso, penetrando fino entro la

cavità del petto; che la carotide primitiva, perfettamente sana, non meno che la vena giugulare interna erano situate dietro il tumore; che l' arteria succlavia, la quale aveasi potuto, per un momento, ritener sede dell'aneurisma, era egualmente sana; che il tumore nasceva dall'arco dell'aorta, corrispondentemente ed in avanti all'origine dell'arteria carotide primitiva e dell'arteria succlavia sinistra. La ciste aneurismatica avea la forma di bisaccia: uno dei sacchi rimontava fino dietro la prima costa e dietro la clavicola, ed era quello da noi osservato all'esterno; l'altro, del volume di un pugno, discendeva nel mediastino posteriore, comprimendo in basso ed in avanti la sommità del polmone; nella sua parte anteriore presentava un assottigliamento di pareti, che stava a dimostrare detto tumore nel momento d'aprirsi entro la cavità della pleura sinistra.

Figg. 3 e 3'

Ristringimento per increspamento dell' aorta, senza alterazione delle sue pareti.

Le figure 3 e 3' presentano un bellissimo caso di ristringimento per increspamento della arteria aorta, quasi immediatamente al di sotto dell'origine della arteria succlavia, corrispondentemente all'inserzione del dutto arterioso. Questo ristringimento R A, fig. 3, è circolare, regolarissimo, senza alcuna alterazione delle pareti vascolari.

La figura 3' dà una esatta idea del calibro del vaso, che dava appena ricetto ad un sottilissimo specillo. L'arteria aorta non presentava alcun cambiamento di volume, sia al di sopra, come al di sotto dell' increspamento; ciò che non era del tronco brachio cefalico, delle sue divisioni, delle arterie carotide primitiva e succlavia

sinistre, e specialmente della succlavia sinistra, le quali aveano acquistato un calibro molto maggiore del naturale; egualmente sviluppate erano le prime arterie intercostali aortiche A I A; in stato naturale le rimanenti.

Numerosissime sono le osservazioni dei *ristringimenti per increspamento della arteria aorta.* Meckel ne ha consegnati due casi nelle *Memorie della Accademia reale delle scienze di Berlino*, 1756. Il Dott. Graham. di Glascow ha pubblicato (*Med. chir., transac. tom.* V p. 287) altro caso, nel quale l'aorta era completamente obliterata, al di sotto del dutto arterioso. Quindi, esistono nella scienza due fatti diligentemente osservati, per rapporto alla parte anatomica, quello, cioè, del sig. Paris (*Journal de chirurgie de P. J. Desault*, tome 2, p. 107), e quello del sig. Reynaud (*Journal hebdomadaire de médecine*, Paris, 1828, tome I). Eccone qui sotto il succinto dettaglio:

1.° *Osservazione del sig. Paris.* Era il cadavere di una donna magrissima, di 54 anni, destinato ad essere injettato. Prima di qualunque dissezione faceasi manifesto sulle parti laterali del petto, che le divisioni delle arterie toraciche erano molto più grosse e più flessuose dell'ordinario; quindi la porzione dell'aorta intermedia al ligamento arterioso ed all'origine della prima arteria intercostale inferiore, mostravasi talmente ristretta, che presentava appena il volume di una penna da scrivere, e non essendo ivi punto assottigliate le sue pareti, il suo lume erasi fatto piccolissimo; non esisteva alcuna dilatazione tanto al di sopra come al di sotto di questo ristringimento, il quale, d'altronde, non potevasi riguardare come l'effetto di una compressione, perchè niun tumore riscontravasi nelle parti situate attorno l'aorta. Le carotidi primitive non offrivano alcuna singolarità; però l'arteria innominata, la succlavia destra e la succlavia sinistra superavano di un terzo il volume naturale. L'istesso

aumento di volume veniva offerto dalle branche che partono dai detti tronchi arteriosi, e descrivevano nel loro andamento dei zig-zag estesissimi e moltiplicati. Le mammarie interne offrivano due linee di diametro, e le diaframmatiche superiori una linea e mezzo; queste ultime erano flessuosissime. Le cervicali traverse, le scapulari, le toraciche, tutte le branche provenienti dalla succlavia e dalla assillare presentavano un volume doppio dell'ordinario. Le loro branche posteriori specialmente, percorrevano, serpeggiando, un tragitto considerevole, prima della loro imboccatura nelle branche posteriori delle arterie intercostali; le branche intercostali posteriori descrivevano dei zig-zag moltiplicatissimi. Le diaframmatiche inferiori e le epigastriche erano sommamente ingrossate; le altre diramazioni dell'aorta ventrale si trovavano in stato fisiologico.

2.° *Osservazione del sig. Reynaud.* Essa riguarda un calzolaro di 92 anni, sul quale non ne fu dato di raccogliere se non se delle notizie incomplete e d'altronde inutili pel soggetto che ci occupa. In questo caso, l'aorta manteneva, presso la sua origine, il suo calibro ordinario: dilatatissimi erano il tronco brachio-cefalico e quello dell'arteria succlavia sinistra. Al di sotto la sua origine, l'aorta offriva un ristringimento circolare considerevolissimo e tale quale avrebbesi potuto operare per mezzo di una legatura validamente serrata; quindi riprendendo il suo calibro, questa arteria presentava un leggiero rigonfiamento, la curva del quale era più marcata a sinistra che a destra; nel punto corrispondente al ristringimento, che visto internamente, offriva una forma circolare regolarissima, essa aveva un diametro eguale a quello di una penna di corvo, cioè, di una linea e mezza, mentre, a un pollice di distanza dalla sua origine, il suo diametro era di dieci linee e mezzo. L' arteria succlavia destra, rimarchevole per l'aumento del suo volume, dava origine, verso

il suo termine, a molte arterie di grosso calibro. La cervicale trasversa e la cervicale profonda, del volume ciascuna della arteria umerale, si rendevano apprezzabili per la spessezza delle loro pareti e pel gran numero delle loro flessuosità. La prima di queste arterie, dopo esser giunta, senza perder punto di volume, verso l'angolo delle coste quarta e quinta, penetrava nel loro intervallo, somministrava le intercostali anteriori e posteriori corrispondenti, quindi, continuandosi con un tronco arterioso intercostale, andava a gettarsi nella aorta, un mezzo pollice al di sotto il punto del ristringimento. La cervicale profonda si suddivideva in tre branche voluminose, le quali, penetrando separatamente nella cavità toracica tra le quattro prime coste, e somministrando le intercostali, andavano quindi a sboccare nella aorta per altrettante larghe aperture. A sinistra, la cervicale trasversa e la cervicale profonda, un poco meno voluminose che a destra, abbenchè tenessero un andamento analogo alle precedenti, giungevano e terminavano sul lato sinistro della aorta, egualmente al di sotto del punto del ristringimento. Inoltre, l'intercostale superiore, nata dalla succlavia, andava a confondersi col tronco della seconda intercostale aortica. Le arterie mammarie interne destra e sinistra aveano acquistato sì notabil volume, che il loro calibro sorpassava quello della arteria umerale. Ambedue queste arterie, dopo aver percorso il loro ordinario tragitto, diminuendo un poco di calibro verso la parte inferiore del torace, aumentavano, poco a poco, di volume, divenivano flessuosissime e si continuavano poi colle epigastriche. Da ciascun lato della linea mediana avea origine un tronco arterioso, di cui il volume sorpassava quello della arteria iliaca esterna, e che stabiliva una larghissima comunicazione tra l'arteria succlavia e l'arteria crurale.

Riflessioni. Sorge tosto una questione, in proposito

del modo di formarsi dei ristringimenti dell'aorta per increspamento: se, cioè, il ristringimento sia congenito od accidentale. Il sig. Reynaud si sta titubante ad emettere su ciò qualunque giudizio; in quanto a me, ritengo ferma opinione, che siffatta lesione sia a riguardarsi congenita, convalidandomi in tale avviso:

1.° La uniformità di sede dell'increspamento arterioso in tutti i casi di aneurisma di questo genere, ossia, il risiedere che esso fa sempre immediatamente al di sotto l'origine della arteria succlavia destra ed in corrispondenza al dutto arterioso obliterato; per cui egli è molto probabile, aversi un rapporto tra detta sede e la obliterazione del dutto medesimo, così come lo rimarca lo stesso sig. Reynaud.

2.° L'assenza di qualunque specie di alterazione nelle tuniche arteriose, tanto al di sopra, come al di sotto del ristringimento: il non esister, cioè, nè grumi sanguigni, nè trasformazione fibrosa dei tessuti.

3.° Lo sviluppo delle arterie collaterali, e soprattutto delle succlavie e delle loro branche al di sopra del ristringimento, sviluppo che è a riguardarsi un resultato necessario della difficoltà al libero corso della circolazione, e che tanto può dirsi una lesione congenita, quanto una lesione posteriore alla nascita. Egli è poi probabile, che graduato sia il ristringimento di che si tratta, poichè, nel caso opposto, ossia quando avvenisse bruscamente, non potrebbe a meno, che la circolazione rimanesse gravemente sturbata per sì considerevole ostacolo al corso del fluido sanguigno nel primo e principal vaso della economia.

Riguardo poi alla questione se, ad un' epoca determinata della vita fetale, l'aorta presenti normalmente un ristringimento circolare simile a quello di che si tratta, già più volte ed in un modo formale, annunziai qual fosse il mio avviso sull' arresto di sviluppo, considerato

in rapporto colla maggior parte delle lesioni congenite; per cui stimo superfluo lo intrattenermi qui su tale argomento. (*)

E per ultimo avvertirò, che questo modo di lesione di canalizzazione consistente in un increspamento circolare della aorta, vuole essere ben distinto dalle obliterazioni di questa arteria, indotte da flogosi della membrana interna, o da una alterazione cronica delle pareti arteriose.

(*) Vedete il secondo fascicolo e tavole 1, 2, 3. — *Bulletin de l'Academie royale de médecine*, tome II, p. 800; tome III, p. 185.

Fascicolo 79.

MALATTIE DEL FEGATO.

ASCESSI.

(Tavola I.)

Le figg. 1 e 1' rappresentano il fegato di un malato, di cui ecco qui la istoria clinica.

Il 28 novembre, 1839, fui chiamato a consultare sullo stato di salute del sig. Gilliard, chirurgo dentista, in età di 32 anni, di gracile costituzione ed eminentemente nervoso. Alla mia visita, trovai questo ammalato in uno stato di mal-essere e di angoscia indescrivibili, e più che altro, molestato da un dolore addominale, a destra, lungo il ribordo delle false coste. Intanto veniva istruito dal Dott. Bertin, medico curante, che l'abituale salute di questo individuo era assai delicata, che tra i due giorni 24 e 25, era egli stato sorpreso da generale e grave malessere, e che solo nel giorno 26 erasi messo in letto, perchè assalito da brividi di freddo, susseguiti da calore, da frequenza e picciolezza di polsi; sconcerti che si erano parimente ripetuti, alla medesima ora, nei susseguenti giorni 27 e 28. Al momento in che io lo esaminai, avea luogo una marcata remissione nei sintomi morbosi ed il polso era poco frequente e debole. L'ansietà permanente ed il dolore aumentante sotto la pressione lungo il ribordo delle coste, costituivano, in qualche modo, il fondo di

questa malattia, nella quale parvemi riconoscere qualche cosa di remittente. Aggiornando il diagnostico, ordinai, per il momento, dei cataplasmi, dei clisteri, la dieta e la bevanda dolcificante.

Chiamato nuovamente a vedere il Gilliard, nel 1. decembre, ecco ciò che vennemi fatto di osservare: tinta leggermente itterica, e dell'istessa qualità le orine; estremo mal-essere, ed un senso tale di deliquio, che il malato non può eseguire il più piccolo movimento, senza cadere in sincope; polso filiforme, irregolare; sensibilità vivissima lungo il bordo delle coste; il fegato, che, alla mia prima visita, non faceasi apprezzabile al di fuora del bordo delle coste, mostravasi allora manifestamente sporgente nell'addome. Diagnosticava *una epatite acuta*, che io proponeva di combattere col trattamento antiflogistico. Ma, tanto lo stato dei polsi, come la disposizione alla sincope opponendosi alle emissioni sanguigne generali, credemmo poter sostituire a quelle una applicazione di diciotto mignatte alla parte dolente. Uno stato sincopale tenne dietro a questa misura curativa. Allora ne fu forza limitarsi all' uso degli ammoglienti, delle frizioni mercuriali, per l' esterno, e internamente, alla amministrazione dei purgativi mercuriali: le pillole di Belloste procurarono delle abbondanti evacuazioni. I bagni furono impiegati senza marcato vantaggio, ma non produssero sincope.

Dal 1.° al 7 decembre, il tumore epatico aumentò tanto di volume, da sorpassare, in basso, l'ombellico, portandosi anche ad occupare, in parte, l'ipocondrio sinistro: questo tumore poteasi circoscrivere a colpo d'occhio, mentre la sua durezza rendea i suoi limiti perfettamente dominabili col tatto.

Gli 8 decembre, si fa manifesta una fluttuazione profonda, molle, pastosa, già stata supposta qualche giorno avanti, e che porta evidentemente alla indicazione di dare esito al pus per mezzo del caustico, che viene senza ti-

tubanza alcuna, preferito all' istrumento tagliente; così, applicasi tosto, in detto giorno, due grani di potassa caustica.

Il giorno dopo, 9 decembre, seconda applicazione di un solo grano nel centro dell' escara incisa; gli 11, terza applicazione della medesima dose di caustico (*). Gli 11 a sera, incido colla lancetta, strato per strato, l' escara, e penetro fino al focolare: fluisce tosto una sierosità, color feccia-di-vino, insieme a del pus di lodevoli qualità, bianco, vischioso, grumoso, che tramanda un odore particolare, analogo a quello delle acque dell' amnios. Frattanto, non volendo che il liquido si evacuasse in totalità, applico sulla apertura un empiastro di diachilon. Il 12, il malato trovasi alquanto sollevato, sebbene il flusso sieroso-purulento sia affatto cessato. Una sonda scanalata, fatta penetrare fino al fondo della ferita, lasciasi difficilmente introdurre nel focolare e porta fuori qualche goccia del liquido in esso focolare raccolto.

Il 12 a sera, mi decido ad ampliar l' apertura dal basso in alto, per mezzo di un bisturino bottonato. Ne sgorga, in principio, del pus bianco, grumoso, di lodevoli qualità, poi del sangue puro, che, di primo tratto, supposi aver sua origine dal focolare, ma che, in seguito, conobbi provenire manifestamente da una arteriuzza aperta, sia, a spese del fegato, sia, a spese delle pareti addominali. Si ebbero da questa emorragia quattro scodelle di ordinario volume, piene di un sangue vermiglio che si fe' tosto coagulato. Temendo giustamente da questa emorragia un soverchio esaurimento di forze nel malato, mi accingo ad arrestarla col mezzo di un ottura-

(*) Questa dose diminuita nelle due ultime applicazioni, viene consigliata dalla osservazione pratica, la quale ne insegna, che nella maggior parte dei casi, riesce ad aversi una azione più profonda sui tessuti succutanei da un solo grano ed anche da un mezzo grano di potassa caustica, di quello che da molti grani applicati sulla pelle.

tore formato dallo stuello inglese, piuttosto che dallo stuello ordinario, dal quale potuto avrebbe rimanersi qualche filaccia nel focolare. La notte che avea susseguito l'apertura del focolare, era stata eccellente; quella che susseguì la emorrogia fu spaventevole; assalirono il malato sincopi continue, per cui, chiamato il sig. Bertin, dovè questi sostenere la vita del malato con del vino di Madera diluto, e con delle pozioni toniche di acqua di cannella e carbonato di ammoniaca.

Il 13, a mattina, ritiro lo stuello, ma tornando nuovamente a sgorgar del sangue immisto al pus, non tardo a rintrodurre il mezzo otturatore, onde evitare la ricomparsa del grave accidente del giorno avanti. Intanto, fino dalla avvenuta emorragia, la tinta itterica, per l'avanti assai leggiera, rendesi molto più pronunziata, e nelle istesse proporzioni vedesi aumentata la materia colorante in verde delle orine. Tutta la giornata del 13 fu assai penosa pel malato; provava egli un senso continuo di deliquio, che obbligavalo incessantemente a ricorrere al vino di Madera. Nella sera, mi astenni dal ritirare lo stuello, per non dar luogo a nuova emorragia. Durante la consecutiva notte, lo stato sincopale andò mitigandosi.

Il 14 a mattina, per la prima volta, trovo una reazione febrile pronunziatissima, che mi fa concepire una qualche speranza. La tinta itterica è sensibilmente diminuita, forse perchè il sangue giunge a colorire la cute più che nei giorni precedenti; ritiro l'escara senza che ne avvenga alcuna emorragia, e per non incorrere nel rischio di provocarla, mi astengo da qualunque tentativo a facilitare l'escita del pus, limitandomi a introdurre un sottile stuello, che possa servire come di filtro.

Il 15 decembre, la reazione febrile continua; il polso è pieno, forte, a 120. Il contrasto di questo stato con quello dei giorni precedenti è veramente straordinario;

all' angosciosa sensazione di deliquio ne è succeduta una opposta di forza, cioè, e di migliore-essere. Non avendo fluito dal focolare la benchè minima quantità di pus, dopo la remozione dello stuello, introduco nel focolare stesso, colla maggior cautela possibile, una pinzetta anulata, la quale, spingo in avanti fino al punto di riunione delle due branche dell'istrumento, senza incontrare alcun ostacolo; durante tutto il giorno, sgorga dalla apertura dell'ascesso una quantità di pus, color feccia-di-vino chiaro, in tanto che il tumore epatico è diminuito sensibilmente di volume, e non si estende al di là della regione ombellicale.

Dal 16 al 20 decembre, sopraggiungono, alla sera, dei brividi vaganti, susseguiti da sudori: notte angosciosa; lo stillicidio purulento si mantiene sempre poco abbondante, e sempre, color feccia di vino chiaro; talvolta questo stillicidio si sospende per l' affatto, abbenchè l' apertura del focolare sia di tale ampiezza, da dare accesso, come più sopra fu detto, ad una pinzetta anulata. Questa difficoltà alla escita del liquido è probabilmente referibile al ravvicinamento dei fascetti muscolari del muscolo retto, che è divenuto trasverso per l'azione del caustico. Torno a introdurre il piccolo stuello, che, fino da qualche giorno, non aveva applicato. Il volume del fegato resta stazionario, intanto che sembra evidente, che in questo viscere un qualche morboso processo sordamente si ordisce, il quale dee, presto o tardi, farsi palese con dei sconcerti assai gravi, e la natura del quale malagevole riescirebbe il determinare definitivamente, perchè tanto sarebbe a supporsi la formazione di un nuovo ascesso, tanto lo sviluppo di una flogosi di cattiva natura delle pareti del focolare.

Alla mattina del 20 decembre, la remozione dello stuello vien susseguita da un getto di sanie color feccia-di-vino e da dei grumi sanguigni nerastri e decomposti, tramandanti

un fetore orribile. Questo flusso sanioso continua per tutta la giornata e nei giorni successivi fino al 27, con grandissimo sollievo dell' ammalato, intanto che va ripristinandosi l' appetito; ed insieme con esso sembrano rianimarsi le forze. In questo stato di cose, domando io a me stesso qual sia la sorgente di quel flusso di sangue corrotto, sanioso, orribilmente fetido. Vi han forse nel focolare delle escare cangrenose, che nel loro distacco, sieno state accompagnate da emorragia? è forse qualche rottura di alcune briglie vascolari, solite, sì di frequente, a riscontrarsi negli ascessi? oppure è questo flusso operato da una esalazione sanguigna nelle pareti del focolare. Ma fosse pur qualunque la causa di tal sopravvenienza morbosa, egli è certo, che dietro a lei era ad aspettarsi una emorragia nel focolare, ciò che infatti ebbe luogo; ed al flusso delle materie saniose e fetide, che era comparso il giorno avanti, tenner dietro, dalla ferita, una grandissima quantità di sangue rutilante e dei grumi sanguigni. Allora si esauriscono le forze del malato, ei si cuopre di profuso sudore, il suo polso diviene filiforme: lo assale uno stato permanente di sincope. E qui dandomi a rintracciare la causa di questa emorragia arteriosa, facea a me stesso il quesito, se una sola e medesima condizione mantenesse tanto il primo flusso delle materie saniose e fetide, come il secondo del sangue arterioso, e se differenti fossero le apparenze loro per la ragione, in quanto al sangue arterioso, del suo fluire all' esterno immediatamente dopo essere escito dai vasi, ed in quanto al primo liquido sanioso e fetido, pel suo più o meno lungo soggiorno nel focolare. Abbracciava io facilmente cotale idea ed intanto riteneva il versamento sanguigno qual prodotto della rottura di alcuni vasi, rottura spontanea, o, sivvero, provocata dalla introduzione dello stuello, portato dalla pinzetta anulata. Davami tosto a frenare la emorragia, facilmente frenabile in casi

di questa specie, poichè basta a ciò l'otturare l'apertura per mezzo di uno stuello di filaccia e mantenerla otturata con una leggiera pressione, avenendo allora che il sangue forzato ad accumularsi nel focolare, agisce premendo sulle sue pareti in modo da otturare i vasi sanguigni; nè di minore effetto riescirà pure l'applicazione dello stuello, ogni qual volta che la emorragia provenga dalle pareti addominali e facciasi strada per il tragitto della ferita: infatti, nel nostro caso, essa mai più ricomparve; lo stuello ritirato con molta precauzione al termine di quarantotto ore, dette luogo alla escita di un sangue putrido, dopo di che, vuotossi il sacco, senza alcuna ripetizione di emorragia.

Dal 29 decembre al 6 gennajo, lo stato locale si mantiene lodevolissimo; il focolare si evacua intieramente; il volume del fegato, che era già sensibilmente diminuito fino dalla comparsa del flusso sanioso, va sempre più riducendosi. L'esplorazione col tatto della regione epatica e delle circumstanti parti, non arreca dolore; l'itterizia è completamente scomparsa. Ma non così lodevolmente van le cose rapporto allo stato generale: il malato, nel corso della sua malattia, avea presentato, a più riprese, tale esaltazione di mente, che talvolta spingevasi fino al delirio maniaco. Attribuiva io ciò alla costituzione del malato eminentemente irritabile, al continuo e forte soffrire, alla molta perdita di sangue e forse ad un vitto troppo stimolante; poichè il sig. Dott. Bertin, medico ordinario del malato, e la di cui presenza mi riescì di tanta utilità nel trattamento di una sì lunga malattia, avendo, per non breve tempo, esercitato la medicina in Inghilterra, più che ogni altro male, temeva lo stato di debolezza, e riguardando come prima indicazione il sopperire, il più possibile, alle forze generali, facea dare al malato delle costolette di manzo, delle zuppe sostanziose e del vino di Madera; nè meno attirava le vedute

curative del mio collega il facile stanziare nel tubo degl'intestini di una bile acre, delle materie fecali e delle muccosità, per cui, tosto che aveasi deficienza di alvine evacuazioni, amministrava egli una pillola di tre grani di estratto di colloquintida, la quale portava delle mosse di ventre di materie biliose. Nè intendo io con tali osservazioni di dar biasimo al metodo curativo del sig. Bertin, che io credo anzi, nel caso di che si tratta, potesse riescire di qualche vantaggio, ma solo per narrare tutte le particolari circostanze di sì terribile malattia.

Intanto continua l'esaltamento nelle facoltà cerebrali con marcate esacerbazioni; frequenza estrema di polso, che sale fino a centoquaranta pulsazioni; appetito smodato, anzi voracità. Il malato mangia senza scelta e senza misura di tutto ciò che riescir può idoneo a farsi fomite di febbre; così, rendesi vana la nostra insistenza a raccomandargli il rigore dietetico.

Dal 6 gennajo fino al 20 febbrajo, persistenza di febbre con esacerbazioni alla sera. L'appetito comincia a mancare; tosse leggiera e secca, soprattutto al momento della esacerbazione febrile; sudori notturni; emaciamento. La località del viscere fegato non è punto in rapporto collo stato generale; poichè lo si riscontra tornato, presso a poco, al suo volume naturale. Sospetto di tubercoli polmonari, la di cui esistenza si fa poi certa ai primi del mese di marzo.

La vita e le pene del malato si prolungarono fino al principiare del maggio, cinque mesi e mezzo dopo l'invasione della malattia, con tutte le fasi della tise polmonare acuta, sviluppata in un individuo eccessivamente irritabile.

Sezione del cadavere. I polmoni adesi, erano infarciti da innumerevole quantità di tubercoli non rammolliti, aggruppati in masse, e con delle piccole caverne in diversi punti del parenchima.

Ma la nostra attenzione venía più che altro richiamata sullo stato del fegato, ed ecco quali furono i resultati del nostro esame su questo viscere: uno specillo introdotto nel pertugio fistoloso che sempre esisteva all'epigastrio, servì di conduttore ad un bisturino, per mezzo del quale mi feci strada ad un vasto focolare purulento G A E, fig. 1, tav. I, focolare anfrattuoso, situato entro la sostanza del viscere, corrispondentemente alla faccia convessa del lobo destro L D. Le pareti di questo focolare ritengono il colore lavagna, proprio dei tessuti che sono stati sede di cronica infiammazione; la sua cavità vien traversata da numerose briglie irregolari, alcune delle quali sono rotte. Questo focolare penetra profondamente nella sostanza del fegato; la sua parete anteriore, intimamente adesa al diaframma ed alla parete anteriore dell'addome, era costituita da uno strato epatico sottile, il quale per un certo tratto della sua estensione, avea degenerato in un tessuto fibroso.

Lo stesso lobo destro del fegato presentava, in prossimità del suo bordo superiore, due focolari purulenti, superficiali p. a, b, p'. a'. b', uno dei quali conteneva del pus verdastro, l'altro, del pus aranciato; lateralmente a questi due ascessi esisteva della materia purulenta, compatta, infiltrata.

Nella figura 2 si ha rappresentato un ascesso considerevole encistico F P, situato nella sostanza del lobo destro del fegato, in prossimità del suo bordo posteriore; questa ciste era intimamente adesa al tessuto del viscere dal quale rendevasi impossibile l'enuclearla. A lato di questo focolare purulento, in prossimità di una vena epatica esiste una macchia aranciata, che io credo si deggia riguardare come la cicatrice di un antico focolare purulento. Del resto, stato di completa normalità nel tessuto epatico circumstante a tutti i suddescritti focolari.

Riflessioni. È questo l'unico fatto di epatite acutissima idiopatica con consecutiva necroscopia, che nella mia pratica ebbi luogo di riscontrare. La infiammazione sì estesamente diffusa, di cui non era dato farsi una esatta idea in forza della dimensione notabile del focolare G A E rappresentato dalla figura 1, e l'acuità dello stato flogistico, servono a dar ragione della intensità dei morbosi fenomeni osservati sul primo irrompere del male. Facile in questo caso si rendeva il diagnostico, deponendo bastantemente per la natura e per la intensità del morbo, la sede e la vivacità del dolore, lo sviluppo cotanto rapido quanto considerevole del fegato che facevasi prominente all' ipogastrio e nel fianco destro, sotto la forma di un tumore sferoidale; tra le quali apparenze morbose non comprenderò il colore itterico della pelle, a cui non saprei dare che una mediocre importanza riguardo al diagnostico della epatite.

Quanto però ai primi due fenomeni, al dolore, cioè, ed allo sviluppo del fegato, trovo di qualche importanza le seguenti considerazioni pratiche:

1.° Egli è raro, che nella infiammazione del fegato, *il dolore epatico* giunga fino a quel grado di acuità, di che fu suscettibile nel caso testè raccontato. Ordinariamente è un dolore ottuso, ed anco a tal grado di ottusità, da potersi, piuttosto dire un locale mal-essere, di cui il malato appena ha coscienza, e la di cui manifestazione vuole essere provocata. Le più spesse volte, la pressione esercitata sulla regione epigastrica, lungo il bordo delle coste, ed anche sulle coste medesime, non sviluppa alcuna sensibilità; e qui è a notarsi, che in qualche caso, questo mezzo d'esplorazione è meno facilmente tollerato in dietro e lungo la ultima costa, di quello che anteriormente ed in corrispondenza di tutto il bordo cartilagineo della base del torace. Qualche volta, giungesi a mettere in giuoco la esaltata sensibilità del viscere,

facendo scorrere, congiuntamente alla pressione, il dito sugli spazj intercostali che corrispondono al fegato; tal altra volta, facendo situare il corpo orizzontalmente e respingendo validamente i visceri dal basso in alto, e da sinistra a destra. Ma più della pressione sarà mezzo idoneo ad esplorare la morbosa sensibilità del fegato la percussione; poichè portando questa una commozione od una scossa generale delle molecole del viscere, ne renderà avvertiti dei gradi i più leggieri del dolore. Tra i molti esempj sui quali potrei fondare questo mio asserto, non mi asterrò dal citare un caso risguardante una giovine di diciotto anni, che costituissi allo spedale della Carità come isterica. Quindici giorni avanti, questa giovane era caduta, a molti piedi d' altezza, da una scala a piòli, la quale non essendo ben sostenuta alla base, le avea scivolato sotto: tenendo a questa causa, doveva io riportare l' itterizia ad una commozione o contusione del fegato, tanto più, che l' ammalata accusava un senso di mal-essere all'epigastrio, il quale estendevasi, in qualche modo, verso il lato destro, e punto verso il lato sinistro. Curata la itterizia coi salassi generali e locali e coi purgativi, non tardò a dileguarsi, ma restarono in campo la inappetenza, il disgusto ai cibi, le nausee, un mal-essere generale, del moto febrile, fenomeni che resisterono alla dieta, ai bagni, alle cose ammoglienti, e che mi fecero sospettare la suppurazione del fegato. L' esplorazione del viscere coi mezzi ordinari non avendomi dato alcun lume, e d' altronde, non sorpassando il fegato, in alcun punto, la base del torace, pensai ricorrere *alla esplorazione per commozione*, ed infatti, ad ogni colpo di percussione sulla regione epatica, l' ammalata risentiva marcato dolore, che ella esprimeva o con qualche movimento o lagnandosi; ciò mi fe' certo della esistenza di un ascesso cronico al fegato. Intanto, come rimanevasi stazionaria la malattia, consigliava io questa giovane a riunirsi ai

suoi genitori che dimoravano in campagna, ove anco l'aria aperta le sarebbe riescita di qualche vantaggio; ma erano appena passati quindici giorni, che essa rimettevasi allo spedale, più malata di quello fosse stata per l'avanti. Scorsero ben altri due mesi, senza che le mie cure, sebbene incessanti ed in più e diversi modi apprestate, riescissero di un qualche sostanziale, salutare effetto; così, lasciava ella novamente lo spedale, ma in uno stato di languore, di assoluta inappetenza, di generale mal-essere, di marcato deperimento, fenomeni che viepiù mi convalidarono nel mio supposto. Il flusso mestruo era affatto mancato fino dal primo irrompere del male. In seguito, questa giovine portossi, a quando a quando a consultarmi, ma sempre nel medesimo stato. Un giorno, cinque mesi circa dopo il principio della malattia, la vidi presentarsi nel mio gabinetto piena di freschezza, di gajetà e di forza. Narravami, che disperando ormai trovar salute nei compensi della medicina, erasi ella rivolta ai divini soccorsi, e che un tal giorno, trovandosi in chiesa, dopo avere adempiuto ad un atto di religione, avea provato nel ventre un istantaneo, straordinario movimento, susseguito tosto da imperioso bisogno di rendere le feccie; che, moltissime materie (del pus) erano escite dall'ano; che, al tempo stesso, provato avendo il sentimento di una intiera guarigione, era escita di chiesa esclamando: » è in me accaduto un miracolo, sono guarita »: che infatti, nel corso di pochi giorni, avea ricuperato le sue forze, l'appetito, la sua freschezza; che finalmente, nella ferma opinione di aver ricevuto un miracolo, ella erasi portata a trovarmi per chiedermi un attestato in scritto, nel quale doveva io dichiarare, che una malattia di cinque mesi, mantenutasi ribelle ad ogni rimedio, e giudicata, diceva ella, incurabile, avea ceduto istantaneamente ad una forza sovrumana. Non io però prestavami ad annuire a quest' ultimo suo desiderio, e negandole il richiestomi formale

documento, procurava portare in lei la convinzione, che la istantaneità e la pienezza della sua guarigione, coincidendo coll' aprirsi di un ascesso negl' intestini, potevano l' una e l'altra spiegarsi naturalmente colle leggi ordinarie della vita.

2.° Relativamente allo sviluppo del fegato, osserverò, che egli è frequente il riscontrare nelle donne abituate a cingersi la vita con dei busti molto stretti, questo viscere di tanto esteso volume, da sorpassare le false coste e discendere fino all' ombellico ed anche fino nella fossa iliaca destra, spinto fuori dalla sua sede normale in forza della pressione circolare, operatasi sulla base del torace. Ma come conoscere questi fegati prominenti per viziata forma, da quelli prominenti per causa flogistica? Niente di più facile. Abbiamo infatti, in simil ricerca, un segno bastantemente distintivo in ciò, che, nell' ultimo caso, la parte del fegato prominente è sferoidale, mentre, nel primo, la si trova assottigliata, appianata, depressa.

L' istoria degli ascessi del fegato è ben lungi ancora dall' esser tracciata; ciò forse dee attribuirsi all' aver confuso tra loro tutte le specie di ascessi epatici, e al non avere apprezzato le distinzioni dedotte dalla loro origine. Richiamando su tale argomento, a ciò che altrove andava scrivendo (*), mi occuperò qui di una speciale osservazione, da cui si farà manifesto: che la flebite non è la causa unica degli ascessi molteplici del fegato; che essi ponno anche resultare dalla infiammazione degli ultimi e minimi dutti biliari, nei quali si ha compresa una specie a parte di detti ascessi.

(*) *Dictionnaire de médecine et de chirurgie pratiques*, art. Foie, tome VIII, page 327.

Malattie del fegato. — Itterizia febbrile. — Ascessi biliari moltiplicatissimi, risiedenti nei minimi dutti biliari e attorno ad essi.

La Luisa Godet, di 45 anni, donna di servizio, entra nello spedale della Carità, li 9 maggio 1840, ammalata d'itterizia nera fino da dieci giorni, congiunta a stato febbrile, con polso a 108. La itterizia febrile come una circostanza costantemente gravissima, mi fa pronunziare, fino di principio, un prognostico infausto. Intanto l'ammalata non accusa alcun dolore alla regione del fegato: l' esplorazione ordinaria (non avea ancora messo in opera l'esplorazione per commozione) non dà luogo a qualunque benchè minimo esaltamento di sensibilità. Il fegato non presenta alcun aumento di volume. = I commemorativi erano i seguenti:

Questa donna fu sempre normalmente mestruata; non ebbe mai figli. Tredici anni addietro, rimase paralizzata dal lato destro, paralisi che dissipossi completamente dopo un tempo lunghissimo, e che fu susseguita da sordi dolori che si calmavano sotto l' applicazione dell'empiastro. Del resto, non era ella mai andata soggetta nè a coliche, nè a vomiti, nè tampoco, a conati di vomito. Li 20 dello scorso marzo, era stata sorpresa, per la prima volta, da una itterizia, che dissipatasi dopo dodici giorni, non ricomparve che dieci giorni avanti il suo ingresso nello spedale.

Diagnosi. Esiste un ostacolo al corso della bile, una lesione di canalizzazione delle vie biliari. Ma qual ne è la causa? Forse dei calcoli biliari? forse un tumore carcinomatoso o di altra natura, che comprima le vie biliari? forse una infiammazione di queste medesime vie?

A niuna di sì fatte ipotesi sapeva io appigliarmi definitivamente.

Metodo di cura. Ventose scarificate sulla regione del fegato; salasso di sei oncie; cataplasmi; bagni; clisteri. Siero; limonata citrica.

Scomparisce il moto febrile, ed in sua vece lagnasi l'ammalata di un senso di estrema debolezza. Niun dolore, niuna intumescenza alla regione del fegato, ove si rende tollerabile una pressione anche valida.

Nei giorni seguenti, la Godet sembrava in via di miglioramento ed anche di guarigione; l' itterizia era quasi intieramente scomparsa; cominciavano a riaversi le forze ed a tornar l'appetito, quando, il 28 maggio, si fanno in scena un senso di generale mal-essere, un'angoscia di respiro con tosse d' irritazione, frequenza e picciolezza di polso, stimoli continui d' orinare, dolori epatici, ricomparsa dell' itterizia.

Le sanguisughe, i bagni, i cataplasmi ec. diminuiscono la intensità dei sintomi, e tolgono il dolore.

Il 6 giugno: diminuzione dell' itterizia, ma intanto prostrazione di forze, inappetenza, mal-essere generale, frequenza di polso. Niun dolore, niun aumento di volume del fegato, stomatite cotennosa. = Siero con tartaro solubile. = Evacuazioni alvine abbondanti.

Gli 8 giugno, si rende apprezzabile un incipiente versamento addominale, e questa cavità è molto sensibile alla pressione. Li 14 giugno, per la prima volta, vomiti, defecazione involontaria. Nei giorni seguenti, abbattimento, grado a grado, maggiore; immobilità. Escare al sacro. Infiltramento degli arti inferiori, ed in breve, edema generale. Grida di dolore, durante la notte, che mi obbligano a ricorrere all' uso dei calmanti.

L'ammalata conserva la intelligenza fino al momento della morte, che accadde il 3 luglio, cinquantacinque giorni dal suo ingresso nello spedale.

Sezione del cadavere. — Due litri circa di sierosità verdastra nella cavità del peritoneo. Niun segno di

peritonite, solo qualche reticella vascolare sul colon iliaco. Il fegato, del volume naturale e di un color verde oliva, aderiva strettamente all'arco del colon ed alla prima porzione del duodeno; aderenza che avea luogo nella faccia inferiore del viscere, nel punto corrispondente alla cistifellea, ed era così valida, che uopo fu impiegare una dissezione lunghissima per isolare in mezzo alle nominate parti la vessichetta biliare, la quale avea la forma di una piccola ciste a pareti grossissime, era ripiena di un mucco verdastro, e non presentava alcuna comunicazione col resto delle vie biliari.

Il fegato, in tutto il tratto della sua superficie, presentavasi come marmorizzato di bianco e di giallo. Nella sua faccia inferiore erano a rimarcarsi due piccole prominenze mammellonate, di un colore bianco-giallastro, resultanti da due piccoli ascessi, che ivi si faceano sporgenti ed erano sul punto di aprirsi nella cavità peritoneale; ciò che se avvenuto fosse, non so quanto sarebbesi mostrato manifesto nella consecutiva necroscopia, dal che le difficoltà a rintracciar la causa della peritonite a cui avrebbe dato luogo detta lacerazione, peritonite che forse avrebbesi allora riguardata come idiopatica.

Inciso il fegato, si osservava nella sua sezione un fondo verde-oliva, e sparsi più qua e più là dei piccoli focolari, contenenti un mucco purulento, addensato, diversamente colorito in alcuni punti, cioè, giallo-arancia, in altri, verde cupo, altrove, verdastro. Questi piccoli focolari non avevano una forma determinata: alcuni sembravano formati da una radichetta biliare dilatata e perforata, altri, infine, da molte di queste radichette dilatate e perforate, comunicanti tra loro e formanti così dei focolari moltiloculari; la sostanza del fegato che avvicinava questi piccoli focolari, non era sensibilmente infiammata; infinito era il loro numero, e la loro sede riscontravasi più specialmente nel gran lobo di questo viscere.

Il canal coledoco, ristretto nella sua porzione duodenale, si dilatava immediatamente al di sopra di questo intestino, mostrando ivi un calcolo che riempiva incompletamente la sua cavità, e corrispondentemente ad esso, un'escara formata a spese del suo strato il più profondo; parimente dilatato era il dutto epatico, come pure tutte le sue diramazioni. In corrispondenza del dutto cistico, di cui non mi fu dato rintracciare alcun vestigio, il canal coledoco comunicava con una cavità laterale, a pareti scarificate, la quale forse era stata formata dalla presenza di un calcolo biliare.

I polmoni erano edematosi. Uno di essi presentava nel suo lobo inferiore tutti i caratteri della pneumonite edematosa.

La milza era sana.

Nel cervello riscontravasi il rammollimento bianco, esteso alla circonvoluzione del lobulo del corpo striato ed alle altre circonvoluzioni più vicine. Su quest'istesso lobulo scorgevasi una membrana o cicatrice grigio-giallastra, traccia del focolare che avea determinato l'antica emiplegia.

Riflessioni. Ecco il modo col quale sembrommi potersi intendere la patogenesi di questo caso. Un calcolo biliare, risiedente nel canale epatico o nel dutto coledoco, era stato causa di una ritensione di bile intermittente, e conseguentemente, di una itterizia parimente intermittente. Ora non vi ha cosa più facile a concepirsi quanto tali ritensioni intermittenti. Se un calcolo biliare otturi ermeticamente il canal coledoco od il canale epatico, ne avviene allora una completa ritensione di bile; ma in seguito, per dato e fatto di questa ritensione medesima, tanto il dutto coledoco come il canale epatico, venendo a dilatarsi al di sopra del punto ove esiste l'ostacolo, questa dilatazione dee necessariamente estendersi fino a quella porzione del canale epatico che corrisponde

alla sede dell'ostacolo stesso, per cui la bile, insinuandosi tra il calcolo e le pareti del canale, la circolazione di questo liquido dee ristabilirsi, e cessare, così, l' itterizia insieme colla ritensione; quindi egli non è meno facile a concepirsi, che in forza della sua elasticità e della sua contrattilità, il canale che non è altrimenti disteso, ritornar deve sopra a se stesso e conseguentemente venir di nuovo a contatto del calcolo, dal che una nuova ritensione di bile, nuovi sconcerti proprj di questa ritenzione, i quali ponno tornare a ripetersi per un gran numero di volte (*).

La ritenzione del liquido biliare nel dutto epatico può aver per resultato la distensione pura e semplice di tutto l'albero biliare, cominciando dal dutto coledoco fino alle ultime sue diramazioni. Qualche volta questa ritenzione si fa causa di infiammazione delle vie biliari in tutto il loro tratto. Frequentemente, concentrasi nelle radichette dell'albero biliare, sia perchè queste radichette soffrano soverchiamente nel loro distendersi in ampolla, sia perchè in esse si raccolga la bile, la quale concretasi in *calcoli epatici miliari*, come io più volte ho avuto luogo di riscontrare. Ora queste radichette biliari infiammate si riempiono di un pus muccoso che assumer può tutti i gradi di coloramento, e che costituisce dei piccoli ascessi circoscritti, i quali simulano quegli ascessi che susseguono alla flebite. Nel caso testè descritto, la infiammazione, il rimpiccioli-mento della cistifellea erano forse a riguardarsi come resultati della infiammazione, e questa un effetto della distensione.

(*) Vedete. Annales de la chirurgie francaise et etrangère, Paris 1841, tome III, pag. 345.

MALATTIE DEL CUORE.

Idropericardite.

(Tavola II.)

Ruppuluy, di 34 anni, calzolaro, entrò nella mia clinica, allo spedale della Carità, il 23 maggio 1841. Trovavasi egli nello stato seguente: faccia scolorata e tumida; arti inferiori infiltrati; oppressione di respiro con ortopnea, la quale presenta questo carattere speciale, che il malato, cioè, non può nè soffiarsi il naso, nè sbadigliare, nè sospirare completamente. Tutti gli atti che esigono una inspirazione profonda sono incompleti, perchè impediti da un ostacolo invincibile. Polso vermicolare, frequente, irregolare, a 110. Matità precordiale estesissima. Pulsazioni del cuore profonde, oscure, appena percettibili all' orecchio applicato sulla regione di questo viscere. Lo stetoscopio, portato su diversi punti di detta regione, non fa percepire alcun rumore. Niuno arcuamento del petto dal lato sinistro. Leggiero stravaso addominale. Regione epatica lievemente sensibile alla pressione. Niun segno di versamento nelle pleure. Indurimento della sommità del polmone destro, caratterizzato dal soffio e dalla voce tubali.

Diagnosi. — *Idropericardite.* L' ortopnea, l' infiltramento e lo stato del polso sono a ritenersi come le conseguenze del versamento nel pericardio. Del resto, i commemorativi ne istruiscono, che il malato tossiva fino da

due anni e mezzo; che sette settimane addietro avevano incominciato la oppressione del respiro e l'infiltramento, non accompagnati da dolore di sorta; che due sole volte era stato praticato il salasso, a cui avea sempre tenuto dietro marcato indebolimento di macchina. Intanto le vie digestive si mantengono in stato normale; il malato chiede il vitto.

Cura. Ventose scarificate sulla regione del cuore: elettuario con miele, sciarappa, sena, dosi eguali un danaro; quindi, scilla, dodici grani; digitale in polvere, quattro grani (una cucchiarata da caffè mattina e sera.)

Nei giorni seguenti, leggiera diminuzione nella ortopnea e nell'infiltramento. Il sopraggiungere di una abbondante diarrea non mi permette di continuar più l'elettuario, mentre, non osando, e forse a torto, di insistere nelle evacuazioni sanguigne locali, trovomi, in qualche modo, avere esaurito in totalità i soccorsi dell'arte. Sperava, per un momento, che la diarrea, la quale persisteva, a malgrado la sospensione dei purgativi, arrecherebbe dei vantaggiosi resultati. Ma vane riescirono le mie speranze; uopo fu sospendere anco la digitale tenuta in macerazione, da me sostituita all' indicato elettuario, perchè essa pure irritava soverchiamente il tubo intestinale. Molti vessicanti furono successivamente applicati sullo sterno e sui diversi punti del torace.

Agli 8 giugno, l'oppressione del respiro si fa maggiore, l'infiltramento estendesi al tronco ed alla faccia. Nei rari momenti nei quali il malato può lasciare la posizione sedente, preferisce sempre di giacersi a destra, per cui l'infiltramento del tronco e della faccia è così marcato da codesto lato, che, il 15 giugno, avendo io voluto far misurare comparativamente i due lati del petto, ne resultò, che la estensione del lato destro era maggiore di quella del lato sinistro di otto centimetri. Alla esplorazione del torace si fan sempre apprezzabili e la estesa

matità alla regione del cuore, e l'assenza dei segni di versamento nelle pleure. Continuano pure il soffio e la voce tubali in corrispondenza della sommità del polmone destro; rantolo muccoso a grosse bolle e rantolo sibilante in alcuni punti della circonferenza di detto polmone; in altri punti, rantolo muccoso sub-crepitante. Nel polmone sinistro non osservasi alcun che d'innormale; d'altronde, polso sempre esilissimo e irregolare, che dissuade dalle evacuazioni sanguigne anche a piccole. = Cura: incisioni cutanee ai malleoli; dopo qualche giorno, altre incisioni alla regione lombare. Emulsione nitrata; latte.

Il 17 giugno, indipendentemente dall'ortopnea, il malato accusa grandissima difficoltà a deglutire, fenomeno che, di primo tratto, da me riguardato come un effetto di mal di gola, mi si addimostrò poi non altro che un resultato di difficoltata respirazione. Avendo fatto bere, in mia presenza, il malato, osservo, che egli introduce nella sua bocca una piccola quantità di liquido, ritenendolo ivi per qualche istante, onde far coincidere la deglutizione col momento di riposo che separa l'inspirazione dalla espirazione. Il che non facendo, rimarrebbe, egli dice, soffocato.

Il 20 giugno: emottisi; oppressione sì grande di respiro, che io credo dover lasciare il malato immobile nella attitudine che ad esso è piaciuto di sciegliersi, rinunziando a qualunque altro esame esploratorio, d'altronde, in questi momenti, di niuna utilità. La posizione che più riesce tollerabile si è il decubito laterale a destra colla testa sommamente elevata.

Nei giorni seguenti, persistenza dell'emottisi: l'addome, fino allora indolente, si rende sensibile alla pressione; ortopnea, immobilità, sudori, polso esilissimo. Morte nella notte tra il 27 ed il 28 giugno.

Il malato conservò intieramente la intelligenza fino all'ultimo momento.

Sezione del cadavere. Il giovane che aprì la cassa toracica, avendo mancato di distaccare con diligenza le membrane dalla faccia posteriore dello sterno, incise col bisturino il pericardio, e dalla fatta apertura sgorgarono alcune cucchiajate di un liquido, consistente in una sierosità brunastra, la di cui quantità potea valutarsi di circa cinquecento grammi.

Il pericardio (tavola II) presentava una capacità da contenere un cuore tre volte più voluminoso di quello che io aveva sott'occhio: si vedevano estese tra questo viscere ed il pericardio delle colonne pseudo-membranose, d'inegual grossezza, irregolari, poco resistenti P M, P M, e delle quali erano le più voluminose quelle che corrispondevano all'apice del cuore. Intanto tutta la superficie di esso, come pure, la porzione pericardica dell'aorta e della arteria polmonare erano ricoperte da uno strato pseudo-membranoso, biancastro, areolare, mammellonato, di poca coesione, che dava a queste parti quell'aspetto vellutato, di che fanno menzione gli antichi anatomici. La faccia posteriore o inferiore del cuore presentava delle grosse colonne pseudo-membranose, dirette nel senso della lunghezza di questo viscere, cioè a dire, dalla sua base verso il suo apice. La superficie interna del pericardio era egualmente tappezzata da uno strato pseudo-membranoso, però molto meno grosso del già indicato.

La sezione del cuore (fig. 2) rappresenta la grossezza dello strato pseudo-membranoso che ricopre quest'organo, grossezza veramente prodigiosa. Più profondamente, questo strato è di una coesione notabile; più superficialmente, rendesi in esso manifesto il processo di nuova formazione, di modo tale che, uopo egli è lo ammettere, che gli strati più superficiali sono i prodotti di secrezione degli strati più profondi, o sivvero, che i prodotti a spese dei quali questi strati sonosi ingenerati,

avevano dovuto traversare gli strati più profondi. La pseudo-membrana del pericardio presentava la stessa disposizione, cioè a dire, lo strato superficiale era molle ed areolare, e lo strato profondo compattissimo.

I polmoni, rimasti compressi tanto sui lati, come posteriormente, appena conservavano la metà del loro volume ordinario. Il pericardio occupava da per se solo quasi la totalità della regione anteriore del torace. La base del polmone sinistro e la pleura diaframmatica corcorrispondente erano tappezzate da una falsa membrana reticolare, di recente formazione (M P, Fig. 1). Nella detta base del polmone sinistro riscontravasi, presso la sua circonferenza, un focolare di apoplessia superficiale, ed un altro pure sul bordo anteriore del suo lobo superiore. Il polmone destro era talmente adeso alla pleura costale, specialmente nella sua sommità ove riscontravasi un indurimento con vestigj di tubercoli antichi, che non fu possibile separarlo senza lacerazioni. Di più, questo polmone era in tale stato di congestione e di edema, che, certo, quasi nulla esser doveva la sua permeabilità al passaggio dell' aria.

Addome. Sierosità brunastra disseminata in questa cavità; fiocchi pseudo-membranosi nel piccolo bacino. Macchie nere sul peritoneo, delle quali alcune sottostanno alla sierosa, altre restano più profonde. Un gran numero di esse presentano l' aspetto di zone incomplete, e sembrano seguire la direzione dei vasi. L' ultimo tratto del tenue intestino offre tutti i caratteri dell' enterite foglicolare con escare. Infiammazione foglicolare con ulcerazione del grosso intestino. Il fegato era sano ed il suo volume non sorpassava quello di un fegato ordinario.

Riflessioni. Richiamerò, primamente, l' attenzione sull' assenza dell' arcuamento del petto, a malgrado il notabile stravaso nel pericardio. Di tale morbosa apparenza

vi han molte varietà a seconda i diversi individui. Così, in alcuni, un arcuamento pronunziatissimo delle cartilagini costali e delle coste sinistre che corrispondono al cuore, sta a segnalare lo sviluppo di una malattia di questo viscere. In altri poi, manca affatto questo arcuamento, intanto che non manca lo sviluppo dell' organo, il quale effettuasi a spese, soprattutto, dei polmoni. Così, da questo segno non potrebbe aversi un dato sufficiente a distinguere gli aneurismi del cuore con ipertrofia dagli aneurismi di questo istesso viscere con assottigliamento di pareti; ma qui mi sia permesso lo annunziare, che i maggiori arcuamenti toracici da me osservati, sono stati sempre mantenuti da dei cuori dilatati con ipertrofia. Come pure egli è agevole a credere, che nei casi di versamento del pericardio, gli arcuamenti in discorso ponno, in qualche caso, esser pochissimo pronunziati, atteso che il pericardio, dilatandosi in tutti i sensi, agisce tanto sul lato destro, come sul lato sinistro del petto, ed anco deprime il diaframma.

Quanto al trattamento curativo delle idropericarditi, farò qui osservare, che la picciolezza e la esilità del polso non deggiono dissuadere dall' uso delle sottrazioni di sangue, sì locali che generali, quando per tutti gli altri sintomi, si mostri di esse la convenienza. Il polso, in simili casi, non è più il termometro delle forze dell' individuo; esso altro non esprime se non che uno stato locale, cioè, le non più libere contrazioni del cuore, stretto come è allora questo viscere da un liquido incompressibile contenuto in una membrana indistendibile. Di più, uopo è ricordarsi, che la pericardite, la quale ha una certa durata, presenta quasi sempre delle recrudescenze inflammatorie, tanto che riscontransi, talvolta, dei vestigj di due, tre e quattro infiammazioni successive; per il che nel trattamento curativo di una pericardite di qualche durata, non deesi da questa trarre argomento

contro le emissioni sanguigne, le quali solo riesciranno nocive, ove sieno impiegate senza misura e senza metodo. Anzi, è mia ferma opinione, che in questa malattia, le sottrazioni sanguigne locali, raramente le generali, praticate con discernimento, deggiono costituire l' articolo principale del metodo curativo.

E relativamente al sunnarrato caso non mi asterrò dal far palese la mia intima convinzione di avere soverchiamente stimolato gl'intestini coi miei elettuari purgativi. Nelle malattie croniche vuolsi rispettare il tubo alimentare, perchè gli organi digestivi sono, in questi casi, di una eccessiva suscettibilità morbosa e quasi sempre secondariamente attaccati.

È poi a notarsi nel caso stesso la perfetta normalità del viscere fegato, circostanza che sta in opposizione colla idea generalmente invalsa tra i moderni pratici, che nelle malattie del cuore, il fegato è, le più volte, voluminoso, ipertrofico, sorpassando anche le coste, e ciò per dato e fatto della affezione cardiaca. Su di che non mi ritengo dal protestare francamente, non avere io peranche osservato nelle malattie del cuore questo sviluppo del fegato, divenuto ipertrofico od in stato di congestione; ed appunto in forza di tal convinzione non concorreva, in un caso, non ha guari, osservato con molti dei miei Colleghi, nel riguardare la morbosa coincidenza in discorso come un fatto dimostrato e generalmente ammesso.

Con questo però non intendo escludere le relazioni intime di circolazione esistenti tra il fegato ed il cuore; nè mi asterrei dallo adottar pienamente la idea, che in un gran numero di casi, il fegato si fa, rapporto a questo viscere un mezzo di diversione, come pure non potrei non apprezzare la prova di fatto della molta facilità colla quale il fegato si gonfia sul cadavere e soprattutto nel feto e nel neo-nato, sotta la influenza di una injezione che distenda le vene, da cui detto viscere viene

compenetrato; ma solo io ripeto, che mai potei osservare al letto del malato, non meno che sul cadavere, la ipertrofia del fegato, coincidente con qualunque delle malattie del cuore o dei suoi inviluppi, mentre però potrei citare moltissimi casi di malattia cancerosa del fegato, che occupava la convessità dell' organo o che consisteva in masse disseminate nella sua sostanza, la quale avea esercitata tale influenza sul cuore, che alcuni pratici anche di merito non comune, vi seppero riscontrare uno stato idiopatico di malattia, nè poterono rinvenire dal loro errore, se non che quando il fegato, sopravanzando il bordo delle coste e prolungandosi gradatamente nell'addome, permise loro di mettere in chiaro, che in quest' ultimo viscere era il punto di partenza di quella lesione di circolazione da essi riguardata come primitiva.

Il fatto seguente, che io osservai contemporaneamente al già descritto, parvemi proprio a portare una qualche luce nella istoria della pericardite.

Pericardite emorragica e pleuritide a sinistra, in seguito ad un reuma articolare.

Li 19 luglio 1841, il Dellubach, calzolaro, di 56 anni, entrò nello spedale della Carità, nella Sala S. Ferdinando, N.° 1, ammalato di reuma articolare, sviluppatosi, il 13 giugno, per traspirazione soppressa. Le articolazioni tibio-tarsiensi e femoro-tibiali sinistre erano sede di una tumefazione dolorosa, intensamente colorita in rosso. Il dolore esasperavasi sotto la più piccola pressione, e dietro il più piccolo movimento. Il polso era largo e molle, e ad ottanta pulsazioni per minuto. Il cuore non offriva alcun segno di lesione, per cui, nei miei appunti istorici aveva io francamente scritto: *niente al cuore.*

Cura. Salasso di sedici once, che dà un sangue cotennoso e con grumo contratto; dieta; gomma; siroppo

di zucchero. — Li 22, il reuma articolare, che avea incominciato a abbandonare l' arto inferiore sinistro, portasi al cubito ed al pugno dell'istesso lato.=Secondo salasso di sedici once; sangue cotennoso, ma meno ricco di grumo, di quello del primo salasso. — Li 24, dolori alla articolazione scapulo-umerale, al cubito ed al ginocchio del lato destro. — Li 25, medesimo stato: la frequenza del polso non sorpassa le novantadue battute. Terzo salasso di dodici once: sangue cotennoso; diminuzione notabile nella proporzione del grumo. — Li 26, persistenza degli stessi dolori; ritensione d'orina, che obbliga a ricorrere al cateterismo. Questo ultimo incidente richiama la mia attenzione sullo stato del cervello. L' intelligenza di questo individuo è limitatissima. La Religiosa della Sala in cui esso risiede ne avverte, che più volte ha dato egli segni di aberrazione di mente; con tutto ciò, siccome egli è validamente attaccato da balbuzie, così, malagevole assai riesce lo assicurarsi del suo stato intellettuale. Del resto, la sua costituzione è ben lungi dall'esser forte, e sembra, d'altronde, deteriorata dal suo malsano modo di cibarsi, non meno che dallo abitare in un' aria poco salubre. Le quali circostanze, come avvertiva io nella istoria da me redatta di questo caso, avevano servito a impormi dei limiti assai ristretti nell' impiegare le sottrazioni di sangue.

Li 29, sopravvenienza di sintomi di nuovo genere. Faccia pallida, agitazione, delirio, oppressione, palpiti, stato d' angoscia. Mi accingo a studiare lo stato del cuore, che io avea, a quando a quando, esplorato fino dall'ingresso del malato nello spedale, e che non mi avea dato fino allora, alcun segno di lesione; riscontro: matità su tutta la regione precordiale; rumore di raspa e come ondulato, che si rende apprezzabile, per così dire, in molti tempi successivi, ma rapidi, e che presenta qualche cosa d' analogo al rumore del tamburo di appello.

Questo rumore occupa tutta la regione sternale. = Dubito di una pericardite. Del resto, persistenza della ritensione dell'orina, per cui si rende sempre necessario il cateterismo. — *Cura*: venti sanguisughe dietro le orecchie; due vessicatorj alla parte interna delle cosce; tartaro stibiato per clistere, pozione con estratto resinoso di guajaco un grano.

Nel 30 giugno e nei giorni seguenti fino al 6 luglio, lo stato del malato sembra migliore; il dolore e la tumefazione alle articolazioni sonosi completamente allontanati. Però, lo stato del cuore non cessa di richiamare una più speciale attenzione, tanto per la matità di suono estesa a tutta la regione di questo viscere, come per la debolezza delle sue pulsazioni, le quali sembrano farsi molto profonde. Non cessa in me l'idea della probabilità di una pericardite con versamento, abbenchè stia molto a distogliermi da tal convinzione il fatto del versamento pleuritico a sinistra, il quale, in moltissimi casi, ho visto simulare l'idropericardio, spostando il mediastino; per il che, anche nel caso di che si tratta, credo, che la matità precordiale tenga, anzi che ad un versamento nel pericardio, piuttosto all'idrotorace; maniera di vedere che viene anco confermata dallo stato regolare del polso e dalla assenza di turbe notabili nella circolazione. Intanto, il doppio rumore di raspa e come ondulato non occupa ora più tutta la regione precordiale, ma si circoscrive alla regione sternale, in corrispondenza della base del cuore. — Cura: ventose scarificate sulla regione cardiaca; molti vessicatorj passeggiati sulla regione laterale sinistra del torace. Purgativi ripetuti; bevande diuretiche. La ritensione d'orina continua.

Il 19 luglio, stato generale stazionario, ma il versamento pleuritico a sinistra è aumentato notabilmente. La matità della regione del cuore occupa un più esteso tratto, ed abbenchè ponessi ogni maggiore attenzione nello

stabilire l' esatto significato di questo fenomeno, ed a malgrado che fosse in me sempre fissa la idea dell' idro-pericardite, pure, non cessai per questo, dal considerare la matità pericardica come fenomeno proprio del versamento della pleura; intanto, altro sintoma si aggiunge ai già descritti, un leggiero infiltramento, cioè, agli arti inferiori ed anche ai superiori. Ritensione d' orina; cateterismo.

Il 20 e nei giorni consecutivi: infiltramento generale e persistenza di matità di suono della parte sinistra del torace. = A malgrado la debolezza del malato, piccolo salasso di quattro once, che dà un sangue cotennoso, analogo a quello dei salassi, praticati nei primi tempi della malattia; vessicanti alla parte interna delle cosce.

Il 23 a mattina, dopo una notte tranquilla, il malato viene sorpreso istantaneamente da soffocazione: chiede da mangiare, annunziando di avere appetito, e muore asfittico qualche momento dopo.

Sezione del cadavere. Considerevole stravaso di un siero torbo, di color roseo, nella pleura sinistra; polmone sinistro flaccido e completamente vuoto d' aria in tutti i punti corrispondenti allo stravaso, ossia, nel suo lobo inferiore e nella parte inferiore del lobo superiore. Il sacco del pericardio è notabilmente più grande dell'ordinario. Prima di aprir questo sacco, mentre mi accingo a separarlo dalle due pleure, mi si presenta, corrispondentemente alla sommità del cuore e nel tessuto cellulare del mediastino anteriore, del denso pus infiltrato, che cominciava a riunirsi in focolare; di più, era a osservarsi, che mentre nei casi di versamento pleuritico a sinistra, simulante un idropericardio, tanto il cuore che la membrana che lo riveste si trovano, in qualche modo, respinti in dietro, qui, all' incontro, il pericardio mostravasi applicato immediatamente dietro lo sterno e dietro le cartilagini costali.

Inciso il pericardio, fluiva dalla sua cavità circa un

bicchiere di sierosità sanguinolenta, che quasi detta sarebbesi puro sangue. Questa sierosità non era libera nella cavità del pericardio, ma vedeasi invece contenuta in un gran numero di cellule, formate da delle numerosissime aderenze pseudo-membranose, le quali, più specialmente occupavano la regione anteriore del cuore. In dietro, le si mostravano rotte, ciò che contribuiva a dare alla superficie inferiore del cuore, libero, d' altronde, in tutto il resto della sua estensione, l' apparenza mammellonata. La porzione superiore del pericardio aderiva ai grossi vasi corrispondenti.

Le false membrane pericardiche e cardiache erano sparse di macchie sanguigne, le quali resistevano alle abluzioni coll' acqua. Nell' atto che si asportavano queste false membrane, le quali presentavano molta compattezza ed elasticità, e la di cui esistenza non sembrava rimontare a più di quindici giorni, la superficie del cuore, nei punti ad esse corrispondenti, si cuopriva di tante gocciolette di sangue, prova evidente della comunicazione tra i vasi di tali pseudo-membrane coi vasi sub-pericardici.

Intanto il cuore spogliato da questo suo inviluppo pseudo-membranoso, presentava il suo volume ordinario; i suoi orifizj e le sue cavità erano nello stato il più regolare. Il polmone destro, aumentato notabilmente di volume, era edematoso in tutta la sua estensione, ma non conteneva tubercoli.

Riflessioni. Presentasi in questa osservazione un nuovo esempio del rapporto, sì bene stabilito dal sig. Bouillaud, tra la pericardite ed il reuma articolare (*), quindi,

(*) *Traité clinique des maladies du coeur, deuxieme édition*, Paris, 1841, 2 vol. in-8. fig. 1. — *Traité clinique du rhumatisme articulaire et de la loi de coincidence des inflammations du coeur avec cette maladie*, Paris, 1840, in-8.

di quello esistente tra la pleuritide e quest' istesso reuma. E la pleuritide che succede al reumatismo articolare, o coincidente col reumatismo articolare, mi è sembrato potersi dire tanto frequente quanto lo è la pericardite che sussegue o complicasi colla medesima circostanza; correlazione che io soglio esprimere nel modo seguente: quando il corpo è coperto di sudore per dato e fatto di un violento esercizio, e che per una qualche circostanza viene questo a sopprimersi, tutte le superficj esalanti, e più particolarmente quelle destinate agli attriti, le quali erano, per così dire, in uno stato di orgasmo, o di sopra-eccitamento, si trovano minacciate: così, le sinoviali degli arti inferiori, poi quelle degli arti superiori, quindi le sierose e tra queste, più particolarmente il pericardio e le pleure, il peritoneo, il più di sovente, le valvule del cuore e le vie del respiro, ed ora, una, ora, un'altra di queste parti, a seconda delle circostanze individuali.

In quanto al metodo di cura, il trattamento antiflogistico è certamente la base della terapeutica nel reumatismo articolare. Però la scuola dei fatti ha in me portato la convinzione, che non coi salassi giungesi a vincere il reumatismo. Solo, con essi potrà farsene minore l' intensità, abbreviarne, in alcuni casi, la durata, forse anco ridurre la sfera dei suoi movimenti metastatici in dei limiti più ristretti; ma vinta in una parte, la causa reumatica comparirà su di un' altra, e ciò fino a che non abbia essa subito la intiera elaborazione morbosa, che dee condurre alla sua eliminazione. Se voi esaurite le forze del malato con delle eccedenti sottrazioni del fluido sanguigno, avrete a temere le funeste conseguenze della mancata reazione organica, i gravi ed imponenti sconcerti, che alla turbata innervazione susseguono e che ponno assai facilmente farsi forieri di morte.

E qui non tardano a corrermi al pensiero i principj dei miei antichi maestri, e soprattutto di quelli, che

liberi dalle dottrine, intieramente estranei alle svariate e sì spesso contradittorie oscillazioni della scienza, rappresentavano, tra di noi, un'altra epoca, e la pratica dei quali, nei casi ordinari, era, in qualche modo, non altro che la esperienza, ridotta alla sua più semplice espressione. Era di questi il Montaigu, ultimo decano dei medici dell' Hotel-Dieu; era di questi lo stesso Sydenham, il quale diceva: » una volta ho molto salassato nel reumatismo; ora, salasso ben poco. Il letto, la dieta, le bibite calde ed il tempo, ecco a che si riduce, per quello io ne penso, tutta la cura di questa specie di malattie.

In quanto a me, dopo aver salassato una, due e tre volte ed anco di più, se la circostanza lo esiga, prescrivo come cura speciale, se non specifica, nel reumatismo, il guajaco, sia, in infusione, sia, in estratto, quest'ultimo da un grammo (18 grani) fino a otto grammi (due dramme); nella quale ultima dose ed anco alla dose di una dramma, ho visto spesso questo rimedio agire come purgativo.

Relativamente alla difficoltà del diagnostico nei casi di coesistenza di un versamento pleuritico a sinistra e di un idropericardite, ricorderò qui, che nel versamento pleuritico, la matità del suono raramente esiste alla regione sternale, se ciò non sia quando detto versamento è molto avanzato, ed anco allora non è mai così completa, quanto nello stravaso del pericardio.

L'edema del polmone e la pneumonite edematosa costituiscono una delle più temibili circostanze delle malattie acute e croniche degli organi della respirazione e della circolazione. In poche ore, può farsi un edema del polmone e cagionare la morte per asfissia. In molti casi, lo vidi resultare da una infiammazione con obliterazione delle principali diramazioni della arteria polmonare; in altri casi, sembrommi indipendente da qualunque obliterazione di detti vasi; così, la distinzione tra l'edema attivo e l'edema passivo dei polmoni, credo sia fondata

su dei fatti numerosi e irrecusabili. Ma tanto l' una che l' altra di queste morbose condizioni vogliono essere ben distinte dalla *pneumonite edematosa*, malattia frequentissima nei vecchi, e della quale restano essi vittime in breve tempo e senza provare dolore di sorta alcuna. La causa della maggior parte delle morti istantanee alla Salpêtrière, altro non è che la pneumonite edematosa, ed ecco come ciò avviene: Le donne di avanzata età che popolano questo spedale, continuano a rimanersi nel loro dormitorio ed a prendere gli alimenti, duranti il corso rapido di questa malattia, che non suole, ordinariamente, oltrepassare i due o tre giorni (*), e ciò fanno non credendosi ammalate. Nè alle infermiere stesse, a malgrado i nostri reiterati avvertimenti, vien fatto di accorgersi della malattia, se non che al comparire del rantolo soffocativo. Allora soltanto le malate vengono trasferite nella infermeria, ove soccombono, ordinariamente, tutt' al più, alla nostra seconda visita.

In quanto alla distinzione tra l' edema polmonare e la pneumonite edematosa, essa può dar luogo alle seguenti osservazioni. L' edema polmonare non è punto accompagnato da febbre, mentre la pneumonite edematosa è una malattia essenzialmente febrile. Nell' edema, la percussione fa avvertire un suono quasi naturale; nella pneumonite edematosa vi è completa matità di suono. Nell' edema, avvertesi coll' ascoltazione un crepito umido leggerissimo; nella pneumonite, al crepito umido si aggiungono il soffio e la voce tubali.

Per rapporto alla anatomia patologica, nell' edema, le divisioni bronchiali, i bronchi stessi e, talvolta, ancora al trachea, sono ripieni di sierosità spumosa, la quale

(*) Hourmann et Dechambre, Archives de médecine, deuxième série, tome X. — R. Prus, Recherches sur les maladies de la vieillesse (Memoire de l'Academie royale de medecine, Paris, 1840, tome VIII, page 13).

riempie anche, in parte, le vessichette polmonari; il liquido spumoso fluisce dalle incisioni fatte nel tessuto del polmone, il quale è incoloro, o è rosso, secondo che l'edema va congiunto, o no, a congestione sanguigna; per mezzo della pressione si ottiene largo flusso della sierosità spumosa dal tessuto polmonare, il quale, privato così della presenza del liquido, resta molle, flaccido, come infiltrato. — Nella pneumonite edematosa, il liquido che sgorga dalle incisioni consiste in una sierosità giallastra, in un miscuglio di sierosità e di pus (*); il tessuto polmonare è indurito, fragile, e lacerasi colla massima facilità. Così, può dirsi, che tra l'edema polmonare e la pneumonite edematosa esiste la medesima differenza che passa tra un membro infiltrato ed un membro attaccato da eresipela.

(*) A. Grisolle, Traité pratique de la pneumonie aux differens âges, Paris, 1841, pag. 17.

Fascicolo 80.

MALATTIE DEGLI INTESTINI.

Dissenteria.

(Tavola I.)

La tavola I somministra un esempio luminoso delle lesioni che lasciano le dissenterie acute le più gravi. Questo fatto mi pervenne dal sig. Dott. Cambay, medico allo spedale militare del Gros-Caillou.

Prima osservazione. Risguarda questa un soldato di 22 anni, lavorante alle fortificazioni di Parigi, che costituissi allo spedale Gros-Caillou, li 21 settembre 1841, sesto giorno dall' invasione del male, e che soccombè il 29. Ecco i morbosi fenomeni da esso offertici: scariche alvine continue, involontarie, sanguinolente, orribilmente fetide; il sangue è mescolato a delle muccosità; polso piccolo, poco frequente; non singhiozzo. = Il trattamento curativo: salasso generale, nel giorno dell'ingresso del malato nello spedale; all' indimani, venti sanguisughe; nel terzo giorno, ventose scarificate sull' Addome. Acqua di riso gommata; due centigrammi d' oppio in pozione; brodo.

Il quinto giorno, dopo quindici scariche alvine appena sanguinolente, miglioramento notabile, che parve mantenersi fino all' ultimo momento. La morte, che accadde nell' ottavo giorno dall' ingresso del malato nello spedale, giunse affatto inaspettata.

Sezione del cadavere. Il grosso intestino (tavola I) mostrava, nella quasi totalità della sua estensione, una specie di ispessimento e di corrugamento, che dava ad esso la consistenza del ventriglio dei gallinacei. Mostravasi pieno e come disteso, non ostante non contenesse alcun liquido. La sua superficie interna presentava un aspetto cangrenoso, ed era infatti una vera cangrena; la membrana muccosa vedeasi trasformata in uno strato nerastro, di rilevante grossezza, adeso e cangrenoso; la sua organica sostanza era rimasta distrutta, come se vi avesse agito sopra l'acido solforico. Sulla stessa superficie interna era poi a notarsi un aspetto mammellonato, il quale doveasi al corrugamento delle parti. Però l'alterazione vedeasi limitata alla membrana interna, e la sottostante tunica fibrosa, sommamente ispessita, avea servito di limite alla cangrena, mentre la muscolare avea subito un grado di ipertrofia. Il cieco e l'appendice vermicolare A C erano stati rispettati dalla infiammazione: non così degli intestini tenui, i quali, per il tratto dei due o tre ultimi piedi della loro lunghezza, presentavano delle tracce non equivoche di flogosi acuta, il rossore, cioè, il raggrinzamento della muccosa alla maniera delle valvule conniventi, uno strato pseudo-membranoso a frammenti, il quale rivestiva le villosità. La sede principale della alterazione nell'intestino tenue corrispondeva alle parti limitrofe alla valvula ileo-cecale V I C.

Dal mese di settembre fino al mese d'ottobre 1841, la dissenteria ha regnato, a diversi gradi d'intensità, nello spedale Gros-Caillou. Secondo le note rimesseci dal sig. Cambay, i malati i più gravemente attaccati provenivano dalla caserma Gros-Caillou, dove, si dice, esservi acque cattivissime. Lo stesso sig. Cambay ebbe la gentilezza di inviarmi gl'intestini colle respettive illustrazioni di tre individui, che furono i soli che soccomberono nel corso di questa epidemia, intanto che tra gli altri guariti a

convalescenti ve ne furono due che, di principio, sembravano, per la gravezza del male, dover tener dietro ai tre già periti, ma che tuttora vivono stremi affatto di forze, e con tutte le probabilità, che la dissenteria, passata in essi allo stato cronico, lasci negli intestini delle sostanziali alterazioni (*).

Ecco il transunto delle altre due osservazioni favoritemi dal sig. Cambay, le quali serviranno a completare l' altra già descritta, colla quale, d'altronde, presentano dei rapporti strettissimi.

Seconda osservazione. Ronant, soldato del decimo-nono reggimento d'infanteria di linea, si costituisce, il 3 settembre 1841, allo spedale militare del Gros-Caillou, ammalato fino da quattro giorni. Alla prima visita il chirurgo di guardia gli fa applicare quaranta sanguisughe all' ano e quindi gli amministra la emulsione di riso gommosa.

Nel giorno 4, trovavasi nello stato che segue: bisogno continuo di rendere le fecce; coliche; tenesmo; scariche alvine, frequenti, sanguinolente, color feccia di vino, di un fetore cangrenoso; sensibilità esaltata all'ipogastrio; pelle fredda, soprattutto alle estremità; polso frequente, poco sviluppato; debolezza estrema.

Prescrizioni curative: trenta sanguisughe all' ipogastrio; cataplasmi; decozioni bianche; due pozioni oppiacee con ventiquattro gocce di laudano per ciascuna; due mezzi clisteri amilacei ed oppiacei.

Il 5, medesimo stato; medesime prescrizioni curative, ma solo quindici sanguisughe invece di trenta. Il 6, sei ventose all' epigastrio.

Dal 6 al 10, persistenza dei medesimi sintomi; prostrazione di forze, grado a grado, maggiore; alterazione

(*) Mi vien riferito, che uno di questi due malati è mancato di vita nel suo paese, ove era stato inviato all' oggetto di riacquistare, seppure era possibile, la sua primiera salute.

della fisionomia, che gli 11 a mattina, sembrò meritare l'epiteto di colerica. Mosse ventrali sempre fetidissime e color feccia di vino.

Prescrizioni; pozioni oppiacee, decozione di china; mezzi clisteri di cloruro e d'oppio. Morte nel giorno 11.

Sezione del cadavere. Alterazione del grosso intestino affatto simile a quella rappresentata dalla tavola I. Di più il sig. Cambay aggiunge, che la muccosa dello stomaco era rossa in alcuni punti e che gl' intestini tenui erano coloriti di un rosso cupo per tutto il tratto della loro lunghezza.

Terza osservazione. Malard, soldato del decimonono reggimento di linea, proveniente dalla Caserma del Gros-Caillou, entra, il 3 ottobre 1841, allo spedale, per una gravissima dissenteria acuta, simile, in tutto, a quella dei due individui, di che fu sopra parlato. Fino dal suo ingresso nello spedale, la malattia, che datava da otto giorni, presentava i fenomeni seguenti: mosse ventrali continue, sanguinolente, color feccia-di-vino, di orribile fetore; debolezza estrema; faccia dissenterica; polso piccolo e frequente. Lo stato di avanzata debolezza non permette di ricorrere al salasso generale, per cui si applicano, invece, quindici sanguisughe all'ano, che vengono ripetute nei giorni 5 e 7. Quindi, si amministra la decozione bianca, le pozioni oppiacee, i mezzi clisteri amilacei ed oppiacei, in seguito, l'estratto di ratania, unito alla pozione oppiacea. Le scariche alvine, di continue che erano, si riducono, circa a dodici, nelle ventiquattro ore.

Il 16, si comincia a prescrivere la crema di riso.

Il 17, comparsa di un vajuolo discreto, che percorre i suoi periodi regolarmente, e nel corso del quale non vuolsi togliere al malato l'alimento.

Il 25 ottobre, le scariche alvine sonosi ridotte a cinque in sei nelle ventiquattro ore. Essendo ritornato un discreto appetito, fu creduto potersi prescrivere il vitto.

Dopo qualche giorno, tornati in campo la inappetenza, il generale mal-essere, il malato fu rimesso a dieta. Un languore, un deperimento, una prostrazione di forze annunziarono la imminenza della morte, la quale difatto, avvenne li 19 novembre, quarantesimosesto giorno dall' ingresso del malato nello spedale e cinquantesimoquarto dal principio della malattia.

Sezione del cadavere. Ecco la descrizione dettagliata dei pezzi favoritimi dal sig. Cambay, e nei quali potrà conoscersi, che la infiammazione occupava non solamente il grosso intestino in tutta la sua estensione, ma la metà inferiore puranco dell' intestino tenue.

Intestini crassi. Le parti meno alterate sono il cieco ed il colon ascendente; il retto e soprattutto l' S iliaca del colon mostrano più marcatamente l' alterazione. La superficie interna dei crassi intestini, in tutta quanta la lunghezza loro, ritiene un color lavagna più o meno cupo, dal chiarissimo, cioè, al marcatamente nero. Questo colore ne avrebbe, di primo tratto, potuto imporre per la cangrena, la quale che non esistesse affatto, bastantemente comprovarono le abluzioni praticate sugli intestini, abluzioni, che, togliendo una gran parte della materia del suindicato colore lavagna, fecero immediatamente scomparire l' aspetto cangrenoso. Il grosso intestino presenta un ispessimento di tutte le sue membrane, ma specialmente della tunica fibrosa e del tessuto cellulare sub-muccoso; mostrasi poi come raggrinzato, e sulla muccosa si riscontrano delle prominenze mammellonate, separate tra loro da delle ruglie irregolari. In detta membrana si lasciano scorgere delle perdite di sostanza lineari, sinuose, esse pure assai irregolari, simili a quelle che su queste parti avrebbero potuto produrre tante gocce di acido solforico.

Intestini tenui. Nella loro metà inferiore, lungo la superficie interna si ha luogo di osservare un' infinità

di erosioni piccolissime, fatte come da un bisturino; poi una quantità di ripiegature muccose, paralelle, moltiplicantisi dal basso in alto, ossia verso il punto occupato dalle valvule conniventi. Queste ripiegature, le quali risiedono, più che altro, attorno la valvula ileo-cecale, sono affatto accidentali e potrebbero chiamarsi *valvule conniventi di corrugamento*. Io le ho sempre riscontrate nelle infiammazioni della muccosa dei tenui intestini.

Un grandissimo numero di esse presenta un colore verdastro, colore che non limitasi alla loro superficie, ma che ne compenetra pure la sostanza, per cui ne darebbe a credere alla presenza della cangrena, se possibile anco non fosse, che lo si dovesse ripetere unicamente dalla compenetrazione della bile nelle ripiegature valvulari, dopo accaduta la morte. Del rimanente, queste ripiegature muccose presentano una quantità di granulazioni, le quali sono costituite dal molto sporgere che fanno i foglicoli muccosi isolati, d'altronde perfettamente sani. La superficie di esse comparisce rugosa, e ciò per dato e fatto della presenza di piccoli frammenti di pseudo-membrane, che la rendono così ineguale, lasciandosi anche più manifestamente distinguere sotto l'acqua.

Riflessioni. 1.° Egli è assai raro che la dissenteria si presenti, nei nostri climi, con quella imponenza, come la si è osservata nei tre suddescritti casi, a meno che la non si sviluppi sotto la influenza di una causa epidemica, circostanza nella quale diventa codesto morbo uno dei più gravi flagelli della umanità, un disastro più lacrimevole del colèra stesso.

2.° Resulta frattanto e dai casi testè narrati e da moltissimi altri di che fornimmi la pratica, che la dissenteria non in altro consiste se non che in una infiammazione della muccosa intestinale; che questa infiammazione ha sua

principal sede nei grossi intestini, e più specialmente nel retto e nell' S iliaca del colon; che in alcune circostanze, la malattia limitasi al retto, in altre, al retto ed all' S iliaca, al colon ascendente, e che nei casi i più gravi, si estende alla totalità dei grossi intestini, i quali pure giunge a sorpassare, inoltrandosi al di là della valvula ileo-cecale e attaccando, per molto tratto anche gl'intestini tenui. Ed in proposito di sede di questa malattia è qui a notarsi come circostanza molto importante, che, le più spesse volte, la infiammazione non attacca, coll' istesso grado d' intensità, tutta la estensione dei grossi intestini, e che in molti casi, la muccosa intestinale si osserva alterata solo in alcuni punti, e come in tante zone distinte, rimanendosi intatte le parti intermedie.

3.° Quanto al carattere della flogosi della dissenteria diremo qui, che essa non è punto una flemmasia foglicolare, e che, secondo ne insegnano i fatti, i foglicoli anzi si conservano in perfetto stato d' integrità in mezzo ai più gravi disordini inflammatorj; che piuttosto dee riguardarsi come una flogosi eritematosa od eresipelatosa, caratterizzata da un colore rosso più o meno intenso, e di cui la sede ritrovasi nella rete capillare; flogosi che, ove attacchi la porzione inferiore del retto, va congiunta a quel bisogno imperioso ed impotente ad emettere le fecce, a cui si dà il nome *di tenesmo e di premiti.*

Così, quando questa particolar sensazione non è susseguita da evacuazioni alvine propriamente dette, ma piuttosto da una escrezione laboriosa di qualche muccosità sanguinolenta, egli è certo, che la infiammazione che la mantiene, ha sua sede speciale non nell' intestino colon, ma nel retto; per cui può dirsi, che la forma dissenterica è essenzialmente ed esclusivamente legata collo stato flogistico, limitato a quest' ultimo tratto del tubo intestinale.

4. La dissenteria leggiera accompagnasi raramente da

reazione generale, e tutti i morbosi fenomeni sembrano circoscritti alla località. Ma la dissenteria grave è sempre preceduta e accompagnata da febbre. Io non conosco una più importante distinzione clinica di quella tra la dissenteria febbrile e la dissenteria non febbrile. La dissenteria febbrile è una malattia gravissima, che uopo è combattere energicamente; la dissenteria non febbrile è ordinariamente una malattia leggiera, la quale si dissipa, o spontaneamente, o previa una medicatura la più semplice. Solo qualche caso si mostrò come rara eccezione a questa regola; uno di questi fu da me osservato, ed in esso trattavasi di una dissenteria apirettica estremamente grave, a cui dovè soccombere il malato nel più completo abbandono di forze (stato adinamico di Pinel): aveasi quivi completa assenza di dolore; prostrazione generale; lingua secca e nera; denti fuliginosi; polso naturale per la frequenza e per la forza; diarrea sanguinolenta più o meno abbondante, intanto che la sezione del cadavere ne offerse una infiammazione intensissima di tutta la muccosa dei grossi intestini.

5. La dissenteria è una delle forme di enterite che manifestasi, le più spesse volte, negli ultimi periodi delle malattie di lunga data, e che ne precipita il termine fatale. Ebbi io frequentemente occasione di constatare questo fatto, ed appunto in queste circostanze potei studiare la dissenteria al suo primo periodo. Misi quindi in chiaro, che ogni alterazione organica di questa malattia limitavasi ad un color rosso feccia-di-vino per un tratto più o meno esteso, ed a cui univasi quasi costantemente la presenza di materie fecali indurite. La qual lesione in apparenza così superficiale, intenderassi tosto come possa farsi causa di funeste influenze sulla economia, ove per poco si pensi, che nel caso di che si tratta, ossia nello sviluppo della dissenteria in malattie di lunga data, detta lesione sorprende la macchina in uno stato di marcata inanizione.

6. La dissenteria acuta tende essenzialmente a passare allo stato cronico, del quale non vidi mai altro stato morboso più grave e più ribelle a qualunque medicatura. Vi han poi delle condizioni igieniche, a cui dee riportarsi la dissenteria di forma cronica fino dal suo principio. Durante il mio soggiorno a Limoges, più volte invitato dai Prefetti che sonosi succeduti nel dipartimento della Alta-Vienna, a constatare la causa della mortalità, veramente spaventevole, che avea luogo nella casa centrale di detenzione, agevole mi avvenne il conoscere, che la cercata cagione consisteva solo in una dissenteria cronica che ivi regnava endemicamente; nè tardava ad accorgermi, che il nutrimento di cattiva qualità è quasi intieramente vegetabile, perchè i detenuti mangiavano carne solo nel giorno di domenica, il freddo e l' umidità, di che faceasi sorgente la prossimità della Vienna, le vesti ed i mezzi calefattorj insufficienti, costituivano le cause potissime del lento e profondo deterioramento nella salute di quei sciagursti, che una volta raccolti in questa casa pieni di salute e di vigoria, mancavano alla vita, dopo qualche tempo, vittime o della tise o della dissenteria. A questa malattia vedeva io pure soccombere la maggior parte degli alienati del Deposito di mendicità di Limoges, di cui fummi affidato il servizio medico, durante il mio intiero soggiorno in codesta Città.

Nè diverse dalle già indicate erano pur qui le cagioni del morbo, tra le quali specialmente la insufficienza delle vesti ed il freddo glaciale delle celle, dove quei disgraziati non erano che malamente garantiti dalla influenza del rigore della stagione. Così, generalmente parlando, sia che si tratti della malattia in discorso o di qualunque altra, acuta o cronica che esser si voglia, la turbata funzione della cute, o gli errori tanto volontarj come coatti di regime, daranno costantemente la spiegazione completa di qualunque questione patogenica.

7. Nello stato cronico, la dissenteria è apirettica essenzialmente e si confonde colla irritazione intestinale, conosciuta sotto il nome *di diarrea*. Ecco qui sotto il resultato di molte necroscopie fatte in diversi tempi e in diversi luoghi su degli individui che han soggiaciuto, dopo un più o meno lungo tempo, ad una dissenteria incompletamente trattata, la quale avea degenerato in ostinata diarrea. Queste alterazioni, le quali sono tutte a ritenersi quali resultanze della infiammazione cronica, che dalla membrana muccosa si è poi estesa alle altre sottostanti tuniche, si riducono alle seguenti. I grossi intestini, ma più specialmente, il retto, l' S iliaca, il colon discendente, ispessiti, duri, contratti. La sezione dell' intestino presenta un aspetto lardaceo o piuttosto quello dell' indurimento bianco; l' ispessimento mostrasi, più che altro, nella membrana fibrosa, abbenchè la muscolare non manchi essa pure di partecipare alla ipertrofia. La muccosa è ripiegata sopra a se stessa, ordinariamente di color lavagna più o meno cupo, colore che ne ha spesso imposto per la cangrena; havvi poi ulcerazione di questa membrana, che assume diverse forme, e presenta molte gradazioni; infatti, in alcuni casi, potei osservare tutta la superficie interna del grosso intestino tinta di un color lavagna cupo e sparsa di innumerevoli piccole ulcerazioni; altra volta, la muccosa mostrossi distrutta in tante zone più o meno irregolari; in altri casi, delle ulcere perfettamente cicatrizzate o in via di cicatrizzazione sonosi mostrate a lato di altre, che sembravano avere tutta la tendenza ad estendersi. Ma le perdite di sostanza le più considerevoli della membrana muccosa sonosi specialmente riscontrate nel retto e nell' S iliaca; talvolta, è stata così estesa la distruzione della muccosa nell' intestino retto, che appena qualche piccolo avanzo di questa membrana vi si è riscontrato, e talvolta ancora essa la si è vista mancare in totalità. =

8. Avviene appunto nei casi di questo genere, quando, cioè, la distruzione della muccosa del retto è completa o quasi incompleta, che sopraggiungono dei fenomeni di ritensione e di incontinenza delle materie fecali, i quali han fatto credere al cancro del retto, ed han persuaso, dietro tale idea diagnostica, della convenienza alla estirpazione della porzione inferiore del retto, od alla dilatazione di questo intestino per mezzo degli stuelli, dando poi luogo alla intiera convinzione, quando tal medicatura è riescita proficua, di avere ottenuto la guarigione del cancro. Nè rari quanto di primo tratto sembrerebbe, sono questi casi nei quali la infiammazione cronica del retto susseguita da distruzione della membrana muccosa, è stata caratterizzata per cancro, e ciò, tanto, durante la vita dell'individuo, come alla necroscopia medesima. Le circostanze che rendono più facile questo errore si riportano all' indurimento ed all' ispessimento considerevole delle pareti del retto, all' indurimento del tessuto cellulare che circonda questo intestino, ai sini fistolosi che si formano, sia, nella spessezza, come alla superficie delle sue pareti, al flusso di materia purulenta, che si fa continuo, quando lo sfintere ha perduto la sua forza contrattile, o che precede la sortita delle materie fecali, nel caso che detto sfintere conservisi intatto.

9. La dissenteria cronica può, in alcuni casi, guarire incompletamente, e presentare, a lunghi intervalli, delle recrudescenze accompagnate da coliche, con premiti o senza, secondo che la flogosi occupa, o no, la parte inferiore del retto, con evacuazioni alvine sanguigne o sanguinolente e con una diarrea alternantesi colla stipsi: spesse volte, questa malattia dà luogo a lunghi intervalli di calma, in mezzo ai quali il più piccolo errore di regime può farsi foriero di sconcerti più o meno gravi, di diarree ostinate, di emorragie ec. Trovasi attualmente

nella mia clinica, Sala S. Ferdinando N.° 7, un Polacco, che, nel 1832, soggiacque ad una dissenteria gravissima, incompletamente trattata, dopo la quale andò egli, a quando a quando, soggetto a degli accessi di diarrea e di emorragie intestinali, uno dei quali fu così imponente, che il sangue fluiva dall' ano, come da un rubinet. Allorchè questo individuo comparve nella mia clinica, sono ora già quattro mesi, presentava la faccia di color pagliato; il colon discendente e l' S iliaca si mostravano a traverso le pareti addominali assottigliate, sotto la forma di una grossa corda, nodosa, mobile, che io potea facilmente spostare, trarre in avanti ed applicare contro la parete addominale anteriore, portando dietro di essa le mie dita. I nodi o rigonfiamenti di questa specie di corda venivano costituiti da delle scibale accumulate a diverse distanze, le quali si vedevano scomparire ad ogni evacuazione, per ripresentarsi poi al ricomparire della stipsi, che avea una durata di qualche giorno. Intanto aveva io potuto giungere a minorare e ad allontanare gli accessi morbosi, che consistevano in uno stimolo, spesso, imperioso ed infruttuoso ad emettere le fecce, a cui tosto tenevan dietro diarree ed enterorragie di un sangue fetido. Ed ora, sebbene gli accessi del male non sieno altrimenti comparsi da sei settimane a questa parte, però l' aspetto giallo-pagliato della faccia del malato, la presenza della notata corda dura, formata dall' ispessimento dell' S iliaca e del colon discendente, provano manifestamente, che la infiammazione cronica non è ancora dissipata.

10. La dissenteria anche leggiera, ma incompletamente guarita, è da me riguardata come la sorgente di quelle particolari condizioni di languore generale, di deperimento con digestioni lunghe, laboriose, di tristezza di morosità, condizioni che si designano col nome di gastrite, di gastralgia. Frequentemente mi avvenne di osservare dei casi di questo genere, nei quali lo stomaco era

perfettamente sano, mentre il punto di partenza delle turbe morbose risiedeva unicamente nei grossi intestini, i quali, ad un' epoca anteriore e talvolta lontanissima erano stati sede di una affezione dissenterica. Voglio io qui riportare una specie di analisi risguardante i malati di questo genere, e la quale può servire a far conoscere, insieme colla sede precisa della malattia, la primitiva sorgente di tutti i morbosi fenomeni.

11. In generale, i malati di questo genere di dissenteria conservano l' appetito; integra si mantiene la digestione stomacale, di qualunque specie sieno gli alimenti di cui questi individui si cibano. Solo dopo sei ed otto ore dal desinare, verso, cioè, la mezza notte od alle due ore del mattino (quando l' ultima refezione ha avuto luogo a sei ore di sera) sopraggiungono un mal-essere generale, uno sviluppo considerevole di gas, spesso un profluvio intestinale sieroso, muccoso, con premiti o senza, ed in alcune donne, lo avvicinarsi dell' epoca del corso mestruale determina scariche alvine muccose e talvolta sanguinolente. = La dieta lattea, così utile, quando è bene applicata, in alcune irritazioni dello stomaco, sembrommi riescire pregiudicevole in moltissimi casi di irritazione del grosso intestino nei quali, invece, trovossi manifestamente proficuo il brodo di manzo e le carni arrostite. Talvolta si è obbligati a sospendere l'uso del pane sostituendo a quello, con molto vantaggio, le patate o le paste poco fermentate. Così egli è a raccomandarsi il rigore, tanto sulla quantità, come sulla scelta degli alimenti, proporzionandoli allo stato delle forze digestive. Non rade volte, uopo è riportare i malati a severo regime dietetico, e ciò al comparire della più piccola indisposizione. Quanto al trattamento farmaceutico, limitasi questo, a mio avviso, alla teriaca, al diascordion, all' oppio gommoso, solo, od associato al cauchou; medicamenti, che, torno a ripetere, riesciranno sempre di niun successo, ove non vadano

uniti ad un regime severo, alle più attente cure igieniche, perchè non è dubbio, che tanto il freddo, come la umidità, e tutte le diverse affezioni dell' animo riescir ponno sommamente esiziali in simil genere di malattie. Un trattamento curativo, continuato per molti anni e che abbia, di quando a quando, dei periodi di interruzione, può solo riescire a vincere le lesioni, peranco sì poco conosciute, del grosso intestino, nei casi di dissenteria incompletamente guarita. Una circostanza che è veramente a reputarsi grave, consiste nello associamento alla malattia intestinale di una affezione di stomaco, la quale pone il pratico nella imbarazzante posizione di corrispondere a delle indicazioni contradittorie. Fino da sette anni a questa parte, appresto io le mie cure mediche ad una giovine signora, la quale trovasi nello stato seguente: lo stomaco non tollera altro cibo che il latte, poichè il brodo stesso determina delle indigestioni e degli accessi colici; però l' istesso latte non cessa di portare rimarchevoli disturbi intestinali, ove non sia preceduto da una cucchiarata di una pozione oppiacea e da clisteri preparati coll' istessa sostanza; ciò che sempre non riesce sufficiente correttivo, e giunge il momento che anche il latte, comunque siasi preparato, non viene, come tutti gli altri alimenti, sopportato dallo stomaco, per cui si fa necessario il tener l' ammalata ad una dieta strettissima, unico mezzo che renda agli organi digestivi una sufficiente facoltà assimilatrice. Sonosi talora osservati, nel corso di questa malattia, dei periodi più o meno lunghi, nei quali, sia la carne di pernice o qualunque altro genere di selvaggiume, ed anco il prosciutto passavano meglio della carne di pollo e soprattutto del brodo, alimento che riescì sempre penosissimo a digerirsi. Frequenti volte, vennero in campo degli accessi di diarree, congiunti a coliche, a premiti, a meteorismo, a tormini, in modo tale che faceasi presumibile lo sviluppo della peritonite,

resultanze funeste dello essere stata questa malattia intestinale incompletamente trattata al suo periodo d' acuità. Ripeto dunque: *che solo ad una dissenteria non attivamente curata sul suo principio, deve attribuirsi lo stato valetudinario, la ipocondria quasi permanente che osservasi in un gran numero di individui.*

12. Ecco frattanto quale è il metodo curativo da me adottato nelle diverse specie di dissenteria: nelle dissenterie leggiere faccio uso dell' oppio per bocca e introdotto per l'ano; più, i clisteri ammoglienti ed i bagni. Nelle dissenterie forti l'uso dell' oppio riuscendo insufficiente, e potendosi, in simili casi, ritenere unicamente come un mezzo pagliativo, le evacuazioni sanguigne locali ed anco generali sono i compensi ai quali ricorro con più fiducia, perchè più consentanei alla anatomia patologica della malattia di che si tratta. Però, nelle dissenterie gravissime il successo del salasso dipende intieramente dal sapere apprezzare il momento della sua opportunità, il quale, corrisponde, senza fallo, al momento del primo sviluppo del male. E rapporto a questa pratica, non vogliasi dimenticare, che nelle dissenterie epidemiche ed in tutte le malattie miasmatiche, l'elemento inflammatorio merita una considerazione affatto secondaria. Al salasso ed all' oppio soglio spesso associare l'ipecacuana, la quale ha, fino da lungo tempo, goduto della reputazione di specifico nella dissenteria e che tale infatti si è mostrata in moltissimi casi. Ciò mi veniva pur confermato da molti medici della scuola di Stoll ed imbevuti delle antiche dottrine della scuola di Montpellier. Un vecchio ed esperimentato pratico mi assicurava, che l'ipecacuana era il solo rimedio a cui ricorreva con fiducia nella dissenteria; che egli lo amministrava, il primo giorno, in polvere, alla dose di trentasei grani, continuandone l'uso nei giorni successivi, sotto forma di decozione, alla dose di una dramma o due in tre bicchieri d'acqua,

e mi asseriva di non aver perduto con tal metodo di cura, un solo malato in tutto il corso della sua lunga pratica. Egualmente, con non poco successo, viddi usare, ed io pure ho usato in qualche caso, i purganti minorativi: la manna, l'olio di ricino, i sali neutri.

Non ho alcuna esperienza in proprio sulla combinazione del calomelanos e dell'oppio, come pure sulla tripla associazione dell'ipecacuana, del calomelanos e dell'oppio, di cui il sig. Dott. Segoud racconta meraviglie (*).

(*) *Documens relatifs à la méthode éclectique employée contre la dyssentérie, à la clinique de l'hopital de Cayenne*, Paris, 1836, in-8. Questo medico, avendo inteso cho le colonie inglesi perdevano un numero di dissenterici molto minore di quello che contar dovevano le colonie francesi, ebbe l'idea che questa differenza tener potesse al diverso metodo di cura, poichè i Francesi impiegavano gli oppiacei ed il metodo antiflogistico, mentre che gl'Inglesi erano poco dediti agli antiflogistici e facevano grandissimo uso di pillole composte con ipecacuana, calomelanos ed oppio, ricorrendo, più tardi, alla decozione di simaruba e di ratania. Tra questi due metodi il sig. Segoud prescelse quello degli Inglesi ed ebbe a lodarsene grandemente. — Vedete pure *Mémoire sur la dyssenterie observée à la Guadeloupe*, par M. le Docteur Cornuel, médecin de la marine royale (*Mémoire de l'Académie royale de médecine*, Paris, 1840, tom. VIII), page 100. — *Bulletin de l'Academie royale de médecine*, tome III, pag. 731.

MALATTIE DELLE ESTREMITA'.

Vizj di conformazione. — Sirenia.

(Tavola II.)

Il sig. Dott. Colson, medico a Beauvais, ove egli gode meritamente della universale considerazione, rimettevami il caso di Sirenia che fa il soggetto di questa tavola. La madre del bambino che detto caso riguarda, non presentò, nel corso della gravidanza, alcun fenomeno meritevole di osservazione. Il feto era di piccole dimensioni, abbenchè nato a termine.

Figg. 1 e 1'

La figura 1, che è di una grandezza media del naturale, mostra che la conformazione del feto, visto dalla sua faccia anteriore, si mantiene normale fino al bacino, ad eccezione tuttavia della mano destra, che è un poco storta. Vi si osservano poi gli arti inferiori riuniti sotto un medesimo tegumento comune, senza essere tra loro confusi. Questa loro riunione si estende fino al tarso inclusive; le ossa del metatarso e le falangi delle dita sono perfettamente distinte. Non si riscontrano organi genitali, stando in luogo di essi un piccolo tubercolo, di forma di sprone di gallo, che sembrommi il vestigio della clitoride. I due piedi si guardano colla loro faccia plantare,

e per conseguenza i loro bordi esterni son diretti in basso, gl' interni in alto. I primi mostransi tra loro uniti in quasi tutta la lunghezza della loro porzione metatarsiense; i bordi interni sono tra loro discosti e liberi in tutto il tratto della loro lunghezza, e libere pur anco si mostrano ambedue le faccie plantari.

La figura 1', che rappresenta i piedi alla grandezza naturale, separati il più possibile tra loro, dà una esatta idea della loro disposizione. Finalmente, per non emettere alcuna osservazione, deggio pur ricordare, che i bordi esterni, riuniti, dei due piedi erano convessi, gl' interni concavi, come se i piedi, al tempo stesso che aveano subito un rovesciamento all' indentro, altro ne avessero concepito in alto, dal che poi fosse provenuto: che l'asse dei due piedi, che è perpendicolare all'asse delle gambe, descrivesse una curva colla concavità superiore; che le due prime falangi delle due ultime dita fossero riunite sotto un tegumento comune; che le altre dita rimanessero tra loro più divaricate dell' ordinario, di modo che la regione metatarsiense presentasse una larghezza assai maggiore di quello che le è propria, ed i piedi rassomigliassero perfettamente a delle mani a dita cortissime.

Figg. 2, 2' e 2"

La figura 2 rappresenta la metà inferiore del feto, visto dalla faccia posteriore. Non esistono gluzj. Sulla linea mediana presentasi una apertura anale A, dalla quale sorte un prolungamento o appendice L P, che io feci rappresentare alla grandezza naturale (fig. 2"). Questa appendice, da me pure notata in altro caso di Sirenia (vedete fascicolo 64, tavv. I e II) nasce per mezzo di un peduncolo dalla apertura anale A, si va quindi

allargandosi e terminasi poi in un bordo rotondeggiante. Essa è membranosa e costituita da due membrane, una cutanea, l'altra muccosa, riunite da del tessuto cellulare.

Tanto sulla figura 2 come sulla figura 1 si veggono i due arti inferiori apparentemente insieme confusi, ma però distinti sotto un medesimo comune tegumento; di più, si osservano i piedi riuniti formare un angolo retto colla gamba corrispondente.

La figura 2', di grandezza naturale, dà una esatta idea dei rapporti del piede colla gamba e della forma dei due piedi, visti dalla loro faccia dorsale.

Tanto nella stessa figura 2' come nella figura 2, i piedi e le dita mostrano essere stati tra loro divaricati.

Le figure 3, 4, 5, rappresentano, alla grandezza naturale, i dettaglj necroscopici di quelle tra le parti molli del feto, le quali ritenevano delle disposizioni anormali. È poi a rimarcarsi, che sulle figure 3 e 4 è stata resa dal disegnatore, meglio che sulle figure 1 e 2, una inclinazione laterale degli arti inferiori, in forza della quale, le gambe formavano colle cosce, un angolo sommamente ottuso, sporgente a sinistra, rientrante a destra.

Figura 3.

1.° *Visceri.* Stomaco, fegato, milza, intestini tenui nello stato normale. Lo stato anormale comincia nel punto in cui gl' intestini tenui imboccano nei grossi. Non esistono nè la valvula ileo-cecale, nè appendice vermicolare. La linea di demarcazione tra gl'intestini tenui I, I e di grossi G I consiste unicamente nella differenza di volume di questi ultimi ed in una ripiegatura della muccosa poco pronunziata, la quale, d'altronde, non ritiene punto la forma della valvula ileo-cecale.

I grossi intestini G I vengono costituiti da una enorme circonvoluzione, ripiegata, una volta soltanto, sopra a se stessa e terminante in un cul di sacco nella escavazione della pelvi. E qui è a rimarcarsi, che la notata imboccatura degl'intestini tenui corrisponde alla ripiegatura di questa circonvoluzione e non alla prima estremità dei grossi intestini, di modo che, potrebbe ammettersi l'esistenza di un intestino cieco sommamente voluminoso.

I due reni occupano le fosse iliache; il sinistro, di considerevole volume, mostrasi trasformato in una ciste moltiloculare, o piuttosto, in molte cisti non comunicanti tra loro, le pareti delle quali non presentano alcuna traccia di tessuto renale. Il rene destro R D è piccolissimo ma sano. Da ciascun rene parte un uretere U, ed al confluente dei due ureteri osservasi un rigonfiamento V R, che può riguardarsi come una vessica orinaria rudimentale V R, mancando qualunque traccia di vessica. Le capsule surrenali occupano la sede loro ordinaria, e conseguentemente, non han seguito i reni nel loro spostamento. T O D, T O S sono le trombe e le ovaja destre e sinistre, che sonosi mantenute in perfetto stato di integrità. Le ovaja presentano tutti i caratteri dell'ovaja fetale. Tanto all'ovaja come alla tromba sinistra T O S si vede annesso un corpo cilindroide M M, dal quale parte il ligamento rotondo dell' istesso lato. Questo corpo cilindrico, obliquamente diretto dall' alto in basso e da destra a sinistra e senza comunicazione alcuna colla ovaja e colla tromba del lato destro, è durissimo, fissato colla sua estremità superiore al grosso intestino, a cui tiene per mezzo di tanti filamenti fibrosi. Questo corpo mi è parso altro non essere che un vestigio di utero, o meglio, di semiutero sinistro; nel qual supposto, la metà destra dell'utero non avrebbe, in conto alcuno, esistito. — Assenza completa della vagina.

Il piccolo tubercolo, in forma di sprone di gallo C

R, solo vestigio delle parti genitali esterne, sembrommi una clitoride supplementaria, alla quale terminassero i due ligamenti rotondi L R, L R. Il ligamento rotondo destro vedesi partire direttamente dalla estremità inferiore dell'istesso lato; il ligamento rotondo sinistro dalla estremità inferiore dell'utero rudimentario.

2.° La dissezione dei muscoli degli arti inferiori, eseguita, con molta attenzione, dal sig. Dott. Bonamy, mio preparatore, e resa esattamente colle figure, ne offerse le particolarità che qui sotto esporremo. E prima di tutto uopo è il ricordare, che a ben comprendere la disposizione di detti muscoli, premetter deesi la cognizione, che in qualunque specie di sirenia, gli arti inferiori subiscono un movimento di rotazione più o meno considerevole attorno il loro asse, movimento che può essere spinto fino a quello di semi-cerchio. Ora, l'arto inferiore ha qui provato un movimento di quarto di rotazione, e l'arto inferiore destro quello di tre ottavi di rotazione. Questa differenza resulta perfettamente dalla posizione della rotula R, la quale, nell'arto inferiore sinistro, guarda direttamente all'infuora, e nell'arto inferiore destro, all'infuora e all'indietro. Quindi le tuberosità interne del femore e della tibia che riguardano in avanti e l'asse dei muscoli sartorj S, S, destro e sinistro, danno una esatta idea della differenza esistente tra la rotazione che ha subìto l'arto inferiore sinistro e quella sofferta dall'arto inferiore destro. L'asse del sartorio destro è verticele, quella del sinistro è leggermente obliqua. La direzione degli altri muscoli è, press'a poco, l'istessa da ambedue i lati. I muscoli retti interni R I, R I, ed il vasto interno V I, V I, sono anteriori; i muscoli retto anteriori R A, R A, guardano all'infuora. Il pettineo e gli adduttori 1.° A, 2.° A, 3.° A, han, del pari, partecipato al movimento di rotazione, per cui i semi-membranosi S M, S M, si mostrano posteriori ai retti interni

su questa figura, nella quale si ha rappresentato il feto, visto dalla faccia anteriore.

Nella gamba, le facce interne delle ossa tibiali guardano in avanti, le facce esterne indietro, le facce posteriori all'indentro: così, nelle figure 6 e 7 si ha luogo di vedere, che i due peronei sono intermedj alle tibie.

I muscoli tibiali posteriori T, T (fig. 3) rimangono esterni, non meno che gli estensori proprj dei grossi diti E P, E P: scorgesi poi tra le estremità inferiori dei femori e superiori delle tibie, una massa carnosa, libera in basso G G, che io ritengo essere il vestigio dei muscoli gemelli. Le due arterie tibiali posteriori sono confuse in una sola arteria A T P, che mostrasi tra le tibie, e si biforca in basso nel punto A T P B: ciascuna delle branche di detta biforcazione si distribuisce al piede corrispondente. È quindi a rimarcarsi la fusione dei due nervi tibiali posteriori in un sol tronco, che si biforca alla maniera stessa del tronco comune delle due arterie tibiali posteriori, per portare la innervazione ad ambedue i piedi. Nell'intervallo delle due tibie si riscontrano pure i tendini dei muscoli tibiali posteriori e dei lunghi flessori delle dita. I flessori proprj dei grossi diti mancano per l'affatto.

La stessa figura 3 rappresenta i piedi, visti dalla faccia plantare: non si riscontrano in questa ultima regione se non che i tendini dei flessori, i nervi ed i vasi, mancando affatto i muscoli propriamente detti.

Figura 4.

La figura 4, che rappresenta i due arti inferiori, visti dalla loro faccia posteriore, offre le seguenti particolarità: 1.° l'ano A, evidentemente situate più indentro del naturale, e la sua appendice in forma di linguetta

L; 2° i muscoli gran gluzj C F, G F, pochissimo sviluppati ed anco atrofici: il muscolo gran gluzio destro si mostra confuso col sinistro in tutta quella sua porzione situata al di sotto dell'ano e che sembrami corrispondere a quella che si inserisce nei ligamenti sacro-ischiatici. L'estremità inferiore di questi muscoli gran gluzj perdevasi nell'adipe succutaneo, e conseguentemente non presentava alcuna inserzione nel femore. I muscoli fascialata, M F L, M F L terminavansi, del pari, nella pinguedine e perciò mancavano essi pure di qualunque inserzione inferiore.

I due nervi ischiatici interni sono confusi in un sol tronco N S P I, che parte immediatamente al di sotto del bacino. I nervi ischiatici poplitei esterni N S P E, N S P E sono estranei a qualunque fusione. I vasti esterni V E, V E rimangono in dietro. S M è il muscolo semi-membranoso; B il bicipite, i di cui due capi perfettamente distinti, si inseriscono nel peroneo; R A è il retto anteriore. Mancano intieramente i muscoli semitendinosi e tutti quelli della regione pelvi-trocanteriana, cioè, i piramidali, i quadrati, i gemelli ed otturatori esterno ed interno. Alla gamba, le lettere G G indicano i gemelli ed i soleari allo stato di vestigio. Come i gran gluzj ed il fascia-lata, detti muscoli si perdono colla loro inferiore estremità nelle masse adipose. Insieme confusi sono i gemelli ed i soleari destro e sinistro, non meno che i lunghi e corti peronei laterali destro e sinistro, L P L, C P L, i quali solo si mostrano distinti posteriormente, da ciascun lato dalla linea mediana.

I muscoli tibiale anteriore T A, estensor comune E C, ed estensor proprio E P di ciascuna gamba, sono confusi in una massa carnosa, dalla quale partono i tendini che appartengono a ciascuno di essi. I muscoli proprj del piede P sono perfettamente conservati.

Figura 3.

La figura 5 rappresenta l'arto inferiore, visto dalla sua faccia esterna; mostra poi chiaramente la posizione della rotula R, che guarda direttamente all'infuora, e la situazione del piede rapporto alla gamba, situazione nella quale il primo è rovesciato, dall'infuora all'indentro, col suo bordo esterno rivolto in basso e coll'interno in alto alla maniera del piede torto; più, la disposizione del gran gluzio G F e del fascia-lata M F L, di cui le estremità inferiori finiscono in tronco e senza tendine terminale, senza inserzione nel tessuto adiposo succutaneo; quindi, la obliquità dei muscoli fascia-lata, la direzione nel muscolo retto anteriore R A e quella del tibiale anteriore T A e degli estensori, i quali tibiale anteriore ed estensore appartengono alla regione esterna della gamba.

Le figure 6, 7, 8, rappresentano lo scheletro del bacino e degli arti pelviensi.

Figura 6.

Scheletro del bacino e degli arti inferiori, visti della regione anteriore. Il bacino presenta una disposizione singolarissima, analoga a quella da me descritta in altri casi di sirenia. Gli ossi ilei sono come divaricati ed orizzontali. Sulla linea mediana riscontrasi, dall'indietro in avanti, il sacro, che è in stato normale; vedesi poi l'orifizio inferiore del bacino O I B, marcatamente ristretto, soprattutto nel senso antero-posteriore: non esiste escavazione della pelvi. Tanto lo stretto superiore come lo stretto inferiore sono confusi nel medesimo orifizio O I B. Anteriormente a questo orifizio esiste un piano orizzontale, formato dalla riunione delle due tuberosità

dell'ischio T I. Questa superficie appianata presenta in alto una leggiera escavazione, che va a terminare, da ciascun lato, nel forame suppubieno. Anteriormente a detto osso pianeggiante è una cresta assai elevata, rotonda e smussa R P, formata dalla riunione dei due ossi del pube, e largamente perforata da delle aperture suppubiensi riunite poi in una sola; dal che nasce, che detti fori si mostrano distinti nel loro terzo posteriore, confusi nei loro due terzi anteriori.

I femori non presentano altra singolarità che il quarto di movimento di rotazione non ha guari accennato, e che è un poco più considerevole nel femore destro di quello sia nel sinistro. Le rotule R, R riguardano, la sinistra, direttamente all' infuora, la destra, all' infuora e all' indietro, mostrandosi quest' ultima assai più piccola della prima.

Nella gamba, i peroni sono situati da ciascun lato della linea mediana, e conseguentemente, invece di occupare il lato esterno della gamba, ne occupano il lato interno. Riguardo al piede, le ossa del tarso sono distinte, ad eccezione di quelle del calcagno, che mostransi insieme fuse. Le falangi e le ossa del metatarso sono in stato normale. Finalmente, importa assai lo avvertire, che il movimento di rotazione delle gambe e dei piedi è identicamente lo stesso.

Figura 7.

Bacino e arti inferiori visti dalla loro faccia posteriore; bacino e ossi ilei divaricati; sacro e coccige sulla linea mediana; orifizio inferiore del bacino O I B, che rappresenta, al tempo stesso, lo stretto superiore e lo stretto inferiore; fusione delle due tuberosità dell' ischio F P; cresta rotondeggiante R P, formata dalla riunione

dei pubi e largamente perforata dalle aperture sub-pubiensi, doppia in dietro, e semplice in avanti. Su questa faccia posteriore mostrasi in tutta la sua chiarezza, la rotazione ineguale dei due femori e presso a poco eguale delle ossa della gamba. Nel tarso, i due ossi del calcagno sono confusi in un solo; tutti gli altri si mantengono perfettamente distinti.

Figura 8.

La figura 8 rappresenta il bacino visto lateralmente. Questa figura ha per oggetto speciale di mostrare il tarso otturatore che ha perforato, da parte a parte, la cresta della pelvi R P. C C è la cavità cotiloidea.

Riflessioni. L' analogia del fatto qui sopra indicato con quelli rappresentati dalle tavole I e II del fascicolo 64, mi sembra dover completare l'istoria anatomica della sirenia o monopodia (*). Resulta intanto da questi fatti, che nel vizio di conformazione in discorso, sia pur esso del più piccolo grado, sono costantemente a riscontrarsi due ben distinti elementi: la inversione, cioè, degli arti o la rotazione sul loro asse, ed il loro avvicinamento, portato fino al grado della fusione. Un solo di questi elementi esiste per il bacino, e questo si è la fusione delle due sue metà, o piuttosto, delle due porzioni, conosciute sotto il nome di pube e di ischio. Ora, non è dubbio, che la lesione del bacino domina, per così dire, tutte le lesioni degli arti pelviensi, come si ha luogo di osservare nei casi di sirenia anche la meno sviluppata, nei quali detta lesione presenta un grado di intensità relativamente molto maggiore, che negli arti inferiori propriamente detti. Vedemmo infatti nella tavola II del presente fascicolo, nella quale si ha la sirenia al suo primo

(*) Vedete Isidoro Geoffroy Saint-Ilaire, *Histoire des anomalies de l'organisation chez l'homme et les animaux.* 1836, tome II, pag. 237 et suivantes.

grado, i femori, le ossa della gamba perfettamente distinti, non meno che le dita del piede, il metatarso e le ossa del tarso, eccettuato il calcagno, mentre le ossa proprie del bacino mostrano aver subìto il grado di alterazione che nelle monopodie le più complete suol riscontrarsi.

Questo fatto prestasi grandemente a sostenere la teoria da me adottata, e che io giudico dover più presto o più tardi, prevalere nella spiegazione di qualunque sirenia o monopodia, e nella quale io ritengo questo vizio di conformazione unicamente come il resultato di una pressione laterale, che, ad un'epoca non molto avanzata della vita embrionaria, spiegando al tempo stesso, la sua influenza e sul bacino e sui grandi trocanteri, cagionerebbe una valida depressione della porzione pubiense ed ischiatica del bacino stesso, imprimendo ai femori e, per conseguenza, agli arti inferiori un movimento di rotazione tale, da spingersi fino al semi-cerchio, senza però sorpassarlo; movimento, che d'altronde resta assai facile a spiegarsi ove sia messa a calcolo l'obliquità dall'avanti all'indietro e dall'indentro all'infuora del collo del femore; così, per questa istessa obliquità si giunge a comprendere, che se il primo effetto della pressione bilaterale è la rotazione, si avrà conseguentemente, come secondo effetto la fusione. Ora, dato che l'azione della pressione bilaterale si consumi quasi intieramente nella produzione di un muovimento di mezzo quarto di rotazione, egli è necessariamente supponibile che la si farà tanto più insufficiente ed anco mancante per l'affatto ad effettuare un quarto e tre ottavi del movimento stesso, per cui allora avremo un vizio di conformazione o la fusione sempre considerevole del bacino, mentre negli arti inferiori detto vizio si manterrà incompleto e come soltanto indicato. Un fatto poi singolare si è quello, che la fusione degli arti inferiori non accade mai se non che

tra parti omologhe: così, la non si vede mai avvenire tra il perone e la tibia tramai il bordo interno del metatarso e delle dita del piede destro, col bordo esterno del tarso, del metatarso e delle dita del piede sinistro: questo è il fatto che il sig. Geoffroy-Saint-Hilaire, il padre, esprime in un modo altrettanto pittoresco quanto vero, sotto il nome *di affinità di sè per sè.*

FINE DEL VOLUME IV ED ULTIMO.

TAVOLA DELLE MATERIE

CONTENUTE NEL PRIMO VOLUME.

	Numero delle pagine	Numero delle tavole
Prefazione.— Considerazioni generali sull'anatomia patologica. Della utilità delle figure in anatomia patologica. Modo di esecuzione.	V-XVIII	
1.° LESIONI DELL'APPARATO DELLA LOCOMOZIONE.		
Vizj di conformazione. Spostamento congenito. Mani e piedi torti. Lussazione congenita dei femori; retto aperto nella vescica. Esame anatomico dei muscoli, dei ligamenti, delle aponevrosi, delle cartilagini e delle ossa nel piede torto. Esame anatomico delle ossa nei piedi torti risguardati in individui di diversa età. Considerazioni generali sui piedi torti e sugli altri spostamenti congeniti, sulle loro cause, sui loro caratteri anatomici.	1-31	1-2-3
Malattie della colonna vertebrale; deviazione antero posteriore ad angolo acutissimo; anchilosi con fusione di cinque vertebre. Frattura della colonna vertebrale con lussazione consecutiva, susseguita da guarigione, Osservazioni	113-120	1
— delle articolazioni; lussazioni della mano sull'anti-braccio, del pugno, del cubito. Considerazioni generali. Anchilosi della mascella inferiore. Consumo delle cartilagini articolari; corpi estranei articolari.	376-410	2-3-4-5-6

	Numero delle pagine	Numero delle tavole
Gotta. Osservazioni, analisi chimica, riflessioni generali su questa malattia	96-112	3
Malattie delle estremità; cicatrici di soluzioni di continuità, sia accidentali, sia prodotte dall'arte; cicatrice in seguito della amputazione nella articolazione scapulo-umerale	238-240	2
2.° LESIONI DELL'APPARATO DELLA DIGESTIONE E DELLE SUE DIPENDENZE.		
Malattie dello stomaco; considerazioni generali sul rammollimento gelatiniforme e sul rammollimento poltaceo dello stomaco. . .	411-431	1-2
Cancro gelatiniforme dello stomaco. Considerazioni ed osservazioni	432-446	3-4
Ulcera semplice cronica dello stomaco	447-468	5-6
Malattie dello stomaco e degli intestini. Assottigliamento o atrofia acuta di una porzione delle pareti dell'arco del colon. Peritonite, perforazione, rammollimento gelatiniforme della grossa estremità dello stomaco. Osservazioni e riflessioni	88-95	2
— degli intestini tenui; enterite foglicolare primitiva acuta. Considerazioni sulle forme anatomiche e cliniche di questa affezione, e sui metodi di cura. Osservazioni e riflessioni	245-302	1-2-3-4
— dello stomaco. Cancri, vomiti muccosi ribelli alla cura, ematemesi, vegetazioni encefaloidi dello stomaco e del duodeno, una delle quali ostruiva il piloro. Osservazioni e riflessioni.— Cancro gangrenoso latente.	77-87	1
— del fegato, cisti acefalocisti, ascite, anasarca, itterizia	13-21	2
— della milza; splenite, pus concreto combinato; rammollimento acuto e cronico della milza. Osservazioni e considerazioni generali	8-28	2

	Numero delle pagine	Numero delle tavole
3.° LESIONI DELL'APPARATO DELLA RESPIRAZIONE.		
Malattie della laringe. Laringiti sub-muccose delle regioni sopra e sotto la glottide; laringite cronica ulcerosa. Considerazioni ed osservazioni.	151-166	2
— del polmone. Gangrena; ripetute emottisi; materie espettorate fetidissime; fuocolari cangrenosi; emorragia. Osservazioni e considerazioni generali.	45-60	1
— Apoplessia polmonare; fuocolari sanguigni; ristringimento dell'orifizio auricolo-ventricolare sinistro con ipertrofia del cuore; pneumonite circoscritta. Osservazioni. Considerazioni sulla apoplessia polmonare in generale	1-12	1
4.° LESIONI DELL'APPARATO DELLA CIRCOLAZIONE.		
Malattie delle arterie. Aneurisma dell'arco dell'aorta, sporgente al di fuora dello sterno rimasto perforato; sacchi aneurismatici; interruzione del nervo pneumo-gastrico sinistro; rottura dell'aorta. Osservazioni e riflessioni.	61-75	2-3
— Vizj di conformazione. Arteria polmonare allo stato di vestigio; molte arterie si portano dall'aorta ai polmoni; particolarità del sistema venoso polmonare; imperforazione del retto con sino fistoloso congenito che si apre sulla faccia inferiore della verga in un bambino che ha vissuto nove giorni. Osservazioni e considerazioni generali	21-27	3
— dei vasi linfatici. Materia tubercolare nei vasi lattei; origine di questi vasi nelle papille intestinali; loro tragitto nella spessezza delle valvule conniventi e in quella delle pareti intestinali. Osservazioni e riflessioni.	1-7	1

	Numero delle pagine	Numero delle tavole
Malattie delle vene; flebite e ascessi dei visceri, consecutivi alle grandi operazioni chirurgiche ed al parto. Osservazioni e considerazioni generali	469-523	1-2-3
5.° LESIONI DELL'APPARATO DELLE SENSAZIONI E DELL'INNERVAZIONE		
Malattie dei nervi ganglionarj. Trasformazione fibrosa e sviluppo enorme dei ganglj cervicali del gran simpatico e del tronco nervoso di comunicazione tra questi ganglj. .	13-19	3
— della midolla spinale. Apoplessia. Osservazioni e considerazioni generali su questa malattia	22-43	3
— Spina bifida; meningite sub-aracnoidea spinale e ventricolare.	227-231	3
— del cervello. Meningite sub-aracnoidea acuta di tutta la superficie del cervello e del cervelletto.	333-347	1
— Meningiti sub-aracnoidee. Osservazioni e considerazioni generali.	205-226	1-2
— Tumori, d'apparenza perlata, formati dalla materia grassa e dalla colesterina, risiedenti nel cervello. Osservazioni e considerazioni su questa affezione.	29-39	3
— Tumori cancerosi delle meningi e della dura-madre. Considerazioni generali ed osservazioni.	303-332	1-2-3
— Infiammazione dei seni della dura-madre. Osservazioni e riflessioni.	338-347	1
— Emiplegia; atrofia	348-352	2
— Apoplessia. Osservazioni e considerazioni generali.	192-204	3
— Idiotismo congenito per mancanza di sviluppo	353-359	3
— Idiotismo congenito. Osservazioni e considerazioni generali	177-191	1-2

6.o LESIONI DEGLI ORGANI GENITO-ORINARI.	Numero delle pagine	Numero delle tavole
Malattie del rene. Trasformazioni e produzioni encistiche. Osservazioni.	233-237	1
— Nefrite acuta terminata col rammollimento; infiammazione del tessuto adiposo che circonda la pelvi renale e l'uretere; ascesso attorno la pelvi renale, aperto nella sua cavità.— Nefrite terminata con suppurazione infiltrata. Osservazioni e considerazioni generali.	8-20	2
— Cancro. Osservazioni e riflessioni.	1-8	1
Malattie del testicolo. Sarcocele, cancro alveolare con materia perlata; tumore fibroso; sarcocele tubercoloso. Osservazioni e riflessioni.	141-150	1
— Sarcocele; infiltramento tubercoloso dell'epididimo. Considerazioni generali ed osservazioni.	361-375	1
Malattie dell'utero. Vizj di conformazione. Uteri bifidi e divisi. Osservazioni e riflessioni. .	120-129	2
— Flebite uterina.	130-140	3
— delle ovaja. Cisti. Riflessioni ed osservazioni	166-175	3
— Atrofia della placenta; mancanza di sviluppo e corrispondente essicazione del feto in un caso di gravidanza doppia	241-244	3
— Trasformazioni in vescichette idatidiformi (cisti sierose e moltiloculari). Osservazioni e considerazioni generali su questa alterazione	1-12	1-2

Digitized by Google

TAVOLA DELLE MATERIE

CONTENUTE NEL SECONDO VOLUME.

	Numero delle pagine	Numero delle tavole
1.° LESIONI DELL'APPARATO DELLA LOCOMOZIONE.		
Malattie delle ossa. Cancri.	483-498	1
— Cancro areolare delle ossa del cranio e di quelle della faccia	551-559	1
— Esostosi. Due esostosi-osteo-fibrose estremamente sviluppate (*osteo-condrofiti*) provenienti dalle ossa degli ilei. Struttura areolare di questi tumori	560-563	2
Malattie dei muscoli. Apoplessia muscolare. Considerazioni ed osservazioni	393-396	3
— Infiammazione puerperale dei muscoli e delle sinoviali, o reumatismo puerperale. Riflessioni ed osservazioni.	380-392	3
— delle estremità. Cancro melanotico della mano. Osservazioni e considerazioni generali	460-463	3
LESIONI DELL'APPARATO DELLA DIGESTIONE E DELLE SUE DIPENDENZE.		
Malattie dello stomaco. Ulcera cronica, perforazione, gastrite cronica.	537-550	2-3
— Ristringimenti del piloro. Cancri.	71-78	3
Malattie della bocca. Ulcerazioni della bocca dell'esofago e dello stomaco nei neo-nati. Osservazioni e riflessioni	283-286	1

	Numero delle pagine	Numero delle tavole
Cholera-morbus, influenza epidemica, diarrea. Colera leggiero, medio, grave o asfittico. Considerazioni anatomiche, fisiologiche, patologiche e terapeutiche	125-151	1-2-3-4-5
Malattie degl'intestini. Ernia del foro ovolare.	197-300	3
— Ernia diaframmatica	401-405	2
— Ernia. Strangolamenti	406-408	3
Malattie del fegato e dell'apparato escretore della bile	56-78	1-2
— Granulazioni; cirrosi	23-28	1
— Cancri in masse disseminate; varietà dura e molle. Considerazioni generali ed osservazioni	29-53	2-3
— Cisti acefalocisti della milza e del grande epiploon	455-459	1-2
— Ascessi traumatici consecutivi alle ferite ed alle grandi operazioni. Flebite. Considerazioni ed osservazioni.	316-324	3
3.° LESIONI DELL'APPARATO DELLA RESPIRAZIONE.		
Malattie del polmone. Gangrena diffusa . . .	1-10	1
— del timo e del pancreas nel feto. Considerazioni. Osservazioni.	261-276	2
Ernie dei polmoni. Osservazioni, riflessioni .	564-574	3
4.° LESIONI DELL'APPARATO DELLA CIRCOLAZIONE		
Malattie del cuore. Rottura.	499-504	2
— Pericardite.	325-330	1
— dell'aorta. Aneurisma	397-400	1
— Cancro melanotico. Considerazioni ed osservazioni.	463-464	4
Malattie delle vene. Dilatazione delle vene succutanee addominali. Osservazioni e considerazioni su questa affezione	340-351	3
5.° LESIONI DELL'APPARATO DELLE SENSAZIONI E DELLA INNERVAZIONE.		
Malattie della midolla spinale — spina bifida.	330-339	2

	Numero delle pagine	Numero delle Tavole
Malattie del feto. Mostruosità; spina bifida occipitale e cervicale anteriore; ernia cervicale del polmone, ernia toracica, del fegato ec. .	475-482	5-6
— Idrocefalo del feto. Osservazioni e riflessioni.	287-295	2
Malattie del cervello. Apoplessia dei neo-nati. Osservazioni e riflessioni.	353-361	1
— Apoplessia capillare-rammollimento.	513-536	1
— Apoplessia e atrofia delle circonvoluzioni. Rammollimento.	505-512	3
— Assenza del cervelletto in una giovine, morta nel suo undecimo anno.	377-382	3
— Atrofia delle circonvoluzioni. Osservazioni e riflessioni	353-361	1
Malattie del cervelletto e della protuberanza anulare. Masse tubercolari. Osservazioni e considerazioni generali	414-427	2
6.° LESIONI DEGLI ORGANI GENITO-ORINARI.		
Malattie dei reni e delle capsule subrenali. Cancro. Osservazioni.	409-413	1
— della vescica e della prostata. Considerazioni ed osservazioni sulla ipertrofia parziale o generale della prostata	362-378	2
— dell'utero. Utero diviso in tutta la sua lunghezza.	117-123	2
— Spostamenti. Considerazioni ed osservazioni.	307-315	2
Malattie delle ovaje. Considerazioni ed osservazioni sulle malattie delle puerpere in generale e sul tifo puerperale in particolare.	79-112	1-2-3
— Tumori fibrosi con ciste sierosa dell'utero .	113-115	1
— Tumor fibroso coesistente colla gestazione.	11-15	2
— Tumori fibrosi coincidenti colla gravidanza.	119-123	3
— Polipi e lacerazioni dell'utero.	17-22	3
Malattie delle ovaje. Cisti ovariche. Considerazioni generali ed osservazioni su dei feti incrostati di fosfato calcare e mummificati. .	428-438	3
— Cisti pelose. Osservazioni e considerazioni generali su queste affezioni	439-453	1-2-3
Malattie della placenta. Fuocolari sanguigni. .	301-306	1

TAVOLA DELLE MATERIE

CONTENUTE NEL TERZO VOLUME.

	Numero delle pagine	Numero delle tavole
1.° LESIONI DELL'APPARATO DELLA LOCOMOZIONE.		
Malattie delle ossa. Fratture del collo del femore. Considerazioni generali. Caso di frattura extracapsulare del collo femore, dolori intensissimi	93-112	1-2
— Lussazione del femore in alto ed all'infuora	470-480	3
— Fratture intra-capsulari del collo del femore. Frattura intracapsulare con rotazione all'indentro: frammenti solidamente riuniti da una cicatrice fibrosa	307-318	3
— Lussazione del femore in alto ed all'infuora sulla parte anteriore della fossa iliaca esterna	481-488	1
— Lussazione spontanea della prima vertebra cervicale. Compressione della midolla; emiplegia.	253-262	1
2.° LESIONI DELL'APPARATO DELLA DIGESTIONE E DELLE SUE DIPENDENZE.		
Malattie dello Stomaco. Cicatrici di ulcerazioni foglicolari. Considerazioni generali sulle ulcerazioni foglicolari dello stomaco. Vegetazioni polipose.	529-536	1
— Erosioni o ulcerazioni emorragiche. Considerazioni generali sulle emorragie dello stomaco.	575-580	2

	Numero delle pagine	Numero delle tavole
Malattie dello stomaco. Cancro. Magrezza scheletriforme con vomiti intermittenti.—Erosione della muccosa gastrica.— Ipertrofia delle membrane fibrosa e muscolare.— Granulazioni miliari degli epiploon.— Placche opaline del peritoneo	327-335	2
— degli intestini. Prolasso del retto o invaginazione del retto entro se stesso .	29-39	3
— Ernie ombellicali. Considerazioni generali. Osservazioni	203-218	2-3
Ernie ombellicali congenite. Considerazioni generali.	607-623	3
Malattie degli intestini tenui. Invaginazione della porzione superiore dell' intestino tenue. Considerazioni generali sulle invaginazioni.— Ano contro natura	49-70	2-3-4
— Lesioni di canalizzazione. Ristringimento del grosso intestino. Corpi estranei	336-344	3
— Ulcere intestinali, resultati probabili di enterite foglicolare. Guarigione. Considerazioni generali sulle ulcere acute e croniche semplici degl' intestini.	537-549	2
— Infiammazione del grosso intestino terminata da escare cangrenose	593-600	1
Malattie del retto. Considerazioni generali ed osservazioni sul cancro del retto	234-252	3
— della milza. Focolari sanguigni. — Tubercoli	601-606	2
— del fegato. Tubercoli cancerosi. Osservazioni e riflessioni	113-126	3
— Lesioni di canalizzazione delle vie biliari. Calcoli biliari. Infiammazione della cistifellea isolata dalle vie biliari. Sua perforazione. Peritonite limitata alla regione del fegato	499-508	1
— Cancro melanico occupante la pelle, il fegato, i polmoni e l' interno del globo dell' occhio.	41-48	1

	Numero delle pagine	Numero delle tavole
3.° LESIONI DELL'APPARATO DELLA RESPIRAZIONE.		
Malattie dei polmoni. Pneumonite. Considerazioni generali. Pneumonite sub-acuta occupante tutto il polmone sinistro, meno il suo bordo anteriore, terminata da suppurazione concreta, e nella quale il tessuto del polmone avea preso un'aspetto granatiforme o granuloso. Pleuritide adesiva con sviluppo vascolare	509-522	2
4.° LESIONI DEGLI ORGANI DELLA CIRCOLAZIONE.		
Malattie delle vene. Tumori erettili occupanti la mano e l'antibraccio	127-130	1-2
— Flebite traumatica puerperale.— Flebite consecutiva al cancro uterino.—Flebite spontanea dell'arto inferiore destro.— Cancro della vagina e del muso di tinca. Edema dell'arto inferiore. Flebite.	379-391	1
— Tessuto erettile accidentale. Tumori erettili in grandissimo numero sviluppati su di uno degli arti superiori. Considerazioni generali	565-573	1
— delle arterie. Gangrena per obliterazioni delle arterie.— Considerazioni generali ed osservazioni sulla gangrena per obliterazione delle arterie.	392-417	2
— Aneurismi. Considerazioni generali: 1.° aneurisma periferico; 2.° aneurisma semiperiferico; aneurismi a rilievi	423-442	1-2-3
— del cuore. Aneurisma vero parziale del ventricolo sinistro, occupante la sommità della parete anteriore di questo ventricolo.	1-12	1
— Apoplessia del cuore. Focolari sanguigni nella spessezza delle pareti del ventricolo sinistro.— Morte istantanea per rottura		

	Numero delle pagine	Numero delle tavole
del cuore.— Considerazioni generali sugli aneurismi del cuore.	78-92	2
Malattie del cuore e dell'aorta. Rottura spontanea del cuore. Anatomia patologica delle rotture spontanee del cuore.— Considerazioni generali sulla rottura del cuore. . .	550-564	3
— del cuore. 1.° Concrezioni fibrinose purulente o cisto-purulente del cuore; 2.° ristringimento dell'orifizio arterioso del ventricolo destro. Ipertrofia di questo ventricolo.	443-458	1
Lesioni di canalizzazione. Ristringimento dell'orifizio auricolo-ventricolare sinistro. Riflessioni	459-469	2
— 1.° Cancro del cuore; 2.° pericardite tubercolosa; degenerazione tubercolosa dell'orecchietta destra	489-498	2-3
5.° LESIONI DELL'APPARECCHIO DELLE SENSAZIONI E DELLA INNERVAZIONE.		
Malattie della dura-madre. Tumori fibrosi della rocca. Tumore osseo mammelonato, nato dalla faccia posteriore della rocca. Tumore canceroso voluminosissimo nato dalla faccia posteriore della rocca	285-306	2
— del cervello. Apoplessia della protuberanza e dei peduncoli cerebrali e cerebellari . .	13-28	2
— Tumori cancerosi e tubercolari. Considerazioni generali	225-233	2
— della pelle.— Considerazioni ed osservazioni sulle produzioni cornee	171-194	3
— Produzioni cornee	418-422	3
6.° LESIONI DEGLI ORGANI GENITO-ORINARI.		
Malattie della prostata. Prostata ipertrofizzata e biloba	71-77	1
— Prostata divisa in lobuli prominenti nella		

	Numero delle pagine	Numero delle Tavole
vescica e nel canal dell' uretra.— Incontinenza d' orina susseguita da ritensione.— Calcoli orinari. Ipertrofia della vescica . .	345-353	1
Malattie della vessica e della prostata. Sviluppo del lobo medio della prostata.— Echimosi della vessica in un bambino morto di vajuolo.— Flebite vessicale.	523-528	3
— della mammella. Cancro della mammella nell' uomo. Osservazione del cancro fungiforme.	195-202	1
Cancro.	275-284	1
— Cancro duro atrofico delle mammelle. Tubercoli cancerosi, miliari e pisiformi, cutanei, succutanei e muscolari. Placche ceree della pleura. Riflessioni ed osservazioni. .	365-378	3
— Doppio cancro mammario. Cancro mammario dal lato sinistro. Separazione completa del tumore per cangrena spontanea: guarigione apparente. Sviluppo del cancro nella pelle delle parti vicine e nella spessezza della cicatrice; diffusione morbosa alla mammella destra.	581-591	3
Malattie dell' utero. Cancro. Riflessioni . . .	131-140	3
— Tumori fibrosi. Polipi. Cancro. Gangrena. Apoplessia o emorragia spontanea con lacerazione del tessuto dell' utero. Considerazioni generali sul cancro poltaceo e sulla gangrena dell' utero: 1.° gangrena consecutiva al cancro dell' utero. Osservazioni. 2.° Gangrena primitiva dell' utero. Osservazioni.	141-170	1-2
— Spostamenti dell' utero (genere d' invaginazioni. Riflessioni).	319-326	1
— Cancro areolare poltaceo dell' utero e della vagina. Succo canceroso abbondantissimo. Presenza di detto succo nel canal toracico e nei vasi linfatici che vi rimettono.— Cancro dell' utero, della vescica e della maggior parte delle glandule linfatiche addominali e succlavicolari. Vasi linfatici cancerosi.	354-364	2

	Numero delle pagine	Numero delle tavole
Malattie delle ovaja. Ciste areolare.	219-224	1
— del feto. Adesioni congenite di due gemelli (mostri doppj). Adesioni sopra-ombellicali (sopra-onfalo-didimico). Considerazioni generali sui mostri doppj per adesione	262-274	2-3

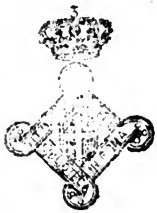

Digitized by Google

Digitized by Google

TAVOLA DELLE MATERIE

CONTENUTE NEL QUARTO VOLUME.

	Numero delle pagine	Numero delle tavole
1.° LESIONI DELL'APPARATO DELLA LOCOMOZIONE.		
Malattie delle articolazioni della mano. Reuma.— Consumo delle cartilagini articolari. Spostamenti consecutivi delle dita.	215-223	1
— Esostasi. Osteo-condrofiti	243-254	1-2
— Tumori erettili delle ossa del cranio . .	171-177	3
— Vizj di conformazione.— Lesioni delle mani e dei piedi	468-476	3
— Vizj di conformazione. Considerazioni generali sulla monopodia o sirenia.— Ciclopia.— Considerazioni generali sulla ciclopia.	179-201	1-2
— Sirenia. Riflessioni.	695	2
2.° LESIONI DELL'APPARATO DELLA DIGESTIONE E DELLE SUE DIPENDENZE.		
Malattie della parotide, della laringe e degli occhi. Parotide suppurata.— Cancro ulcerato melanico della parotide e delle glandule sub-massillari.— Atrofia dei muscoli proprj della metà sinistra della laringe. Idrottalmia parziale con assottigliamento della sclerotica.— Cancro melanico delle parti contenute nella cavità orbitaria. . .	605-615	2
— dell'esofago e degli intestini. Ristringimento e vegetazioni polipose dell'esofago.	527-538	2
— dello stomaco e dei grossi intestini. Sviluppo enorme dei foglicoli dello stomaco, e dei grossi e tenui intestini	224-242	2-3

	Numero delle pagine	Numero delle tavole
Malattie dello stomaco e del peritoneo. Cancro gelatiniforme dello stomaco e del peritoneo. Forma tubercolosa del cancro del peritoneo. Considerazioni generali e fatti relativi al cancro del peritoneo	414-429	2
— Spostamenti. Ernie	460-467	2
— Enterite foglicolare. Enteriti pseudo-membranose. Colèra. Emorragie intestinali. . .	477-488	1-2-3
— del retto. Infiammazione cronica del retto, simulante il cancro di quest'organo. Osservazioni diverse.— Cancro areolare gelatiniforme del retto.— Cancro areolare gelatiniforme del colon ascendente.	99-126	3
— della milza.— Cisti acefalocisti della milza. Considerazioni generali.	202-213	3
— del fegato. Considerazioni generali sul cancro del fegato in masse disseminate. Cisti epatiche succedenti a delle cisti gelatiniformi.	430-444	3
— Ascessi flemmonosi del fegato. Ascessi biliari nelle radichette biliari	645-662	1
— degli intestini. Dissenteria, riflessioni sulla dissenteria e sulle sue conseguenze.	679	
3.° LESIONI DELL'APPARATO DELLA RESPIRAZIONE.		
Malattie della laringe, della trachea-arteria e del corpo tiroide	291-300	1
— dei polmoni. Melanosi o edema nero-Ciste acefalociste.	335-340	1
— Frammento non cangrenato peduncolato del polmone, occupante una escavazione della sommità di quest'organo.— Riflessioni sulle cicatrici polmonari e sui diversi modi di guarigione dei tubercoli in detta sommità degli organi respiratorj.	75-92	3

	Numero delle pagine	Numero delle tavole
4.° LESIONI DEGLI ORGANI DELLA CIRCOLAZIONE.		
Malattie delle vene. Varici. Flebite capillare emorragica.— Emorragia spontanea della pelle, del tessuto cellulare e dei muscoli della gamba	301-333	3
— delle arterie. Aneurisma dell'aorta toracica.	617-644	1-2
— del cuore. Dilatazione del cuore con ipertrofia e adesione al pericardio. Riflessioni sulle aderenze del pericardio come causa di dilatazione del cuore, sulla pleurodinia e sull'edema lobulare del polmone.— Dilatazione generale del cuore senza alterazione di tessuto	539-562	1
— Idropericardite. Pericardite emorragica e pleuritide a sinistra, consecutive a reuma articolare	663-678	2
5.° LESIONI DELL'APPARATO DELLE SENSAZIONI E DELL'INNERVAZIONE.		
Malattie della midolla spinale. Paraplegia.— Considerazioni generali sulla paraplegia per compressione e per meningite spinale.— Osservazioni.	5-74	1-2
— Paraplegia sommamente dolorosa. Ciste idatica sviluppata nel canale spinale, tra la dura-madre e le lamine delle vertebre. Compressione e suppurazione della midolla-Considerazioni generali sulla paraplegia.	276-290	3
— Degenerazione o trasformazione grigia della midolla spinale. Molte osservazioni. — Paraplegia per compressione, consecutiva alla carie delle vertebre.— Apoplessia della midolla.	489-525	1
— della protuberanza anulare e del bulbo spinale	270-275	2

	Numero delle pagine	Numero delle tavole
Malattie del cervello.— Apoplessia capillare. Considerazioni generali. Cicatrici che dimostrano la guarigione della apoplessia capillare. — Apoplessia capillare disseminata .	127-147	1
— Apoplessia capillare. Apoplessia in focolari.	315-333	3
— del cervello e della midolla spinale. Idrocefalo con diminuzione di volume del cranio e distruzione più o meno completa del cervello. Dissezione della testa di molti microcefali.— Acefalocisti del cervello.— Spina-bifida.	589-604	1
— Ascessi encistici del cervello. Osservazioni diverse.— Tumori carcinomatosi della dura-madre e cancerosi delle meningi, cefalalgia.— Tumori nati dalla faccia interna della dura-madre, che si riportano a delle secrezioni pseudo-membranose. . . : . . .	148-170	2
— del cervelletto. Cicatrici apoplettiche del cervelletto.— Ciste sierosa del lobo destro del cervelletto.— Indurimento delle circonvoluzioni medie del lobo sinistro del cervelletto. Tubercoli sull'origine dei nervi.	445-460	1
— della pelle, del tessuto cellulare e dei muscoli. Cancro melanico tubercolare del tessuto cellulare succutaneo, dei muscoli, del tessuto cellulare sub-peritoneale, dei polmoni. Cancro del sacro. Carie delle vertebre lombari. Fegato adiposo	93-98	1-2
— dei nervi	263-269	1
6.° LESIONI DEGLI ORGANI GENITO-ORINARI.		
Malattie della vescica e del canal dell'uretra. Riflessioni generali sui ristringimenti del canal dell'uretra e sulla ipertrofia della vessica	575-587	1-2
— dei reni. Considerazioni generali sulle lesioni di canalizzazione dei reni	341-366	2-3
— Flebite renale. Corpi adiposi. Colorimento di giallo del rene	367-374	1
— dell'utero. Ernia dell'utero. Considera-		

	Numero delle pagine	Numero delle tavole
zioni generali sull'ernie dell'utero e sulle ernie delle ovaja . . . . . , ...	255-262	3
Malattie dell'utero e della vagina. Cangrena dell'utero e della vagina. Cangrena per erosione della parte superiore della vagina. .	401-413	1
— dell'utero e delle sue appendici. Utero canceroso estirpato. Riflessioni su questa estirpazione.— Muso di tinca estirpato.— Trombe uterine ripiene di materia tubercolosa. . . . . , ...	563-574	2
— delle ovaja. Gravidanza ovarica con sortita del feto, rimasto fluttuante nella cavità addominale. Considerazioni generali sulle gravidanze extra-uterine ovariche . .	375-383	2
— del peritoneo. Gravidanza peritoneale. Considerazioni generali	384-400	3

203018

HA42012968

Digitized by Google

350
Minutes